

ФЕДЕРАЛЬНОЕ ГОСУДАРСТВЕННОЕ АВТОНОМНОЕ ОБРАЗОВАТЕЛЬНОЕ УЧРЕЖДЕНИЕ
ВЫСШЕГО ОБРАЗОВАНИЯ «КРЫМСКИЙ ФЕДЕРАЛЬНЫЙ УНИВЕРСИТЕТ
ИМЕНИ В. И. ВЕРНАДСКОГО»
ОРДЕНА ТРУДОВОГО КРАСНОГО ЗНАМЕНИ МЕДИЦИНСКИЙ ИНСТИТУТ
ИМЕНИ С. И. ГЕОРГИЕВСКОГО

ТАВРИЧЕСКИЙ МЕДИКО- БИОЛОГИЧЕСКИЙ ВЕСТНИК

TAVRICHESKIY MEDIKO-BIOLOGICHESKIY VESTNIK

Том 27	№ 3	Volume 27
--------	-----	-----------

2024

«Таврический медико-биологический вестник» — рецензируемый научно-практический журнал.
Основан в 1998 году Ученым советом Крымского государственного медицинского университета
имени С. И. Георгиевского

РЕДАКЦИОННАЯ КОЛЛЕГИЯ

Главный редактор
И. И. Фомочкина

Заместитель главного редактора
А. А. Биркун

Ответственный секретарь
М. А. Плотникова

Л. А. Балыкова, В. А. Белоглазов, В. И. Белоконев, Л. И. Бурячковская, А. Виткус,
А. А. Воробьев, Л. ДуБаске, С. С. Дыдыкин, Е. В. Евстафьева, К. А. Ефетов, С. И. Жадько, К. А. Зыков,
И. И. Иванов, И. И. Каган, А. М. Кацев, И. Л. Кляритская, Е. Ф. Кира, Ю. Л. Криворутченко,
А. В. Кубышкин, В. Ю. Михайличенко, В. Д. Пасечников, О. А. Притуло, В. Е. Радзинский,
А. Г. Резников, А. Ф. Романчишен, Г. М. Тарман, М. А. Топчиев, О. С. Третьякова, А. Б. Хайтович,
Т. А. Чеботарева, Е. Ю. Шаповалова, С. Э. Шибанов

АДРЕС РЕДАКЦИИ

295051, Республика Крым, г.Симферополь, бульвар Ленина 5/7
ФГАОУ ВО «КФУ имени В. И. Вернадского», Ордена Трудового Красного
Знамени Медицинский институт имени С. И. Георгиевского
E-mail: tmbv_ma@mail.ru

Журнал зарегистрирован Федеральной службой по надзору в сфере связи,
информационных технологий и массовых коммуникаций Российской Федерации.
Свидетельство ПИ № ФС77-61811 от 18 мая 2015 года.

С 07 декабря 2015 года журнал включен в «Перечень рецензируемых научных изданий, в которых должны быть опубликованы основные научные результаты диссертаций на соискание ученой степени кандидата наук, на соискание ученой степени доктора наук».

В соответствии с распоряжением Минобрнауки России от 01.02.2022 г. №33-р о перечне рецензируемых научных изданий, в которых должны быть опубликованы основные научные результаты диссертаций на соискание ученой степени кандидата наук, на соискание ученой степени доктора наук (далее - Перечень) и вступлением в силу новой редакции номенклатуры научных специальностей, по которым присуждаются ученые степени, утвержденной приказом Минобрнауки России от 24.02.2021 №118, с изменениями, внесенными приказом Минобрнауки России от 27.09.2021 №886, журнал считается включенным в Перечень по следующим научным специальностям и соответствующим им отраслям наук:

- 3.1.4. – Акушерство и гинекология (медицинские науки);
- 3.1.9. – Хирургия (медицинские науки);
- 3.1.18. – Внутренние болезни (медицинские науки);
- 3.1.20. – Кардиология (медицинские науки);
- 3.1.21. – Педиатрия (медицинские науки);
- 3.1.22. – Инфекционные болезни (медицинские науки);
- 3.1.23. – Дерматовенерология (медицинские науки);
- 3.1.24. – Неврология (медицинские науки);
- 3.1.26. – Фтизиатрия (медицинские науки);
- 3.1.27. – Ревматология (медицинские науки);
- 3.1.28. – Гематология и переливание крови (медицинские науки);
- 3.1.29. – Пульмонология (медицинские науки).

Статьи проходят рецензирование в соответствии с требованиями к рецензируемым научным журналам.

Статьи, опубликованные в журнале, индексируются в базах РИНЦ (e_Library.ru) и Google Scholar.

Подписной индекс издания в каталоге Агентства «Роспечать» —80121

Территория распространения: Российская Федерация.

Периодичность выхода — 4 номера в год.

Рекомендован к печати Ученым советом
Ордена Трудового Красного Знамени Медицинского института имени С. И. Георгиевского
(протокол № 7 от 30.08.2024 г.)

УЧРЕДИТЕЛЬ И ИЗДАТЕЛЬ:

ФГАОУ ВО «КРЫМСКИЙ ФЕДЕРАЛЬНЫЙ УНИВЕРСИТЕТ ИМЕНИ В. И. ВЕРНАДСКОГО»
295007, Республика Крым, г.Симферополь, пр-т Академика Вернадского, 4

Журнал основан в 1998 году. Издается 4 раза в год.

© ФГАОУ ВО «Крымский федеральный университет имени В. И. Вернадского», Ордена Трудового Красного Знамени Медицинский институт имени С. И. Георгиевского, 2024

СОДЕРЖАНИЕ

ОРИГИНАЛЬНЫЕ СТАТЬИ

ORIGINAL ARTICLES

Амарантов Д. Г., Колыванова М. В., Теплых Н. С., Денисов С. А., Косяк А. А., Мокина Г. Ю. ОЦЕНКА ГОЛОСОВЫХ СКЛАДОК В ПЕРИОПЕРАЦИОННОМ ПЕРИОДЕ У ПАЦИЕНТОВ С ЗАБОЛЕВАНИЯМИ ЩИТОВИДНОЙ ЖЕЛЕЗЫ	5
Amarantov D. G., Kolivanova M. V., Teplykh N. S., Denisov S. A., Kosyak A. A., Mokyna G. Yu. VOCAL FOLD ASSESSMENT IN PERIOPERATIVE PERIOD IN PATIENTS WITH THYROID DISORDERS	5
Белобородов В. А., Белоногов А. В., Маточкин В. В. НЕЙРОЭНДОКРИННЫЕ ОПУХОЛИ ЖЕЛУДКА: ВЫЯВЛЯЕМОСТЬ И ОБЪЕМ ОПЕРАТИВНОГО ЛЕЧЕНИЯ НА РАЗНЫХ СТАДИЯХ ЗАБОЛЕВАНИЯ	10
Beloborodov V. A., Belonogov A. V., Matochkin V. V. NEUROENDOCRINE GASTRIC TUMORS: REVEALING AND SURGICAL TREATMENT IN DIFFERENT STAGES OF THE DISEASE	10
Бутырский А. Г., Алиев А. С., Румянцева М. И., Гербали О. Ю., Сейтнебиева З. И., Джанаева А. Э., Бутырская И. Б. ВЛИЯНИЕ ПОЛИМОРБИДНОСТИ НА 30-ДНЕВНУЮ ЛЕТАЛЬНОСТЬ ПОСЛЕ АБДОМИНАЛЬНЫХ ОПЕРАЦИЙ	15
Butyrskii A. G., Aliev A. S., Rumyantseva M. I., Gerbali O. Yu., Seitnebieva Z. I., Dzhanaeva A. E., Butyrskaya I. B. INFLUENCE OF POLYMORBIDITY ON 30-DAY MORTALITY AFTER ABDOMINAL SURGERY	15
Кононова Н. Ю., Загртдинова Р. М., Ляшенко Н. В., Шалагина Е. Н. КАЧЕСТВО ЖИЗНИ КАК ПОКАЗАТЕЛЬ ЭФФЕКТИВНОСТИ ЛЕЧЕНИЯ ПРЕЖДЕВРЕМЕННОГО СТАРЕНИЯ У ЖЕНЩИН С НЕДИФФЕРЕНЦИРОВАННОЙ ДИСПЛАЗИЕЙ СОЕДИНИТЕЛЬНОЙ ТКАНИ	22
Kononova N. Yu., Zagrtdinova R. M., Lyashenko N. V., Shalagina E. N. QUALITY OF LIFE AS A MEASURE OF TREATMENT EFFICACY IN PREMATURE AGING AMONG WOMEN WITH UNDIFFERENTIATED CONNECTIVE TISSUE DYSPLASIA.....	22
Котельникова Л. П., Сандрацкая А. В., Немтинова О. В. ЭФФЕКТИВНОСТЬ ПОВТОРНЫХ УСТАНОВОК ИНТРАГАСТРАЛЬНЫХ БАЛЛОНОВ В ЛЕЧЕНИИ ОЖИРЕНИЯ.....	28
Kotelnikova L. P., Sandratskaya A. V., Nemtinova O. V. THE EFFECTIVENESS OF RE-INSTALLATIONS OF INTRAGASTRIC BALLOONS IN THE TREATMENT OF OBESITY	28
Гринцов А. Г., Гербали О. Ю., Матийцев А. Б. ПРОБЛЕМЫ И ВАРИАНТЫ ХИРУРГИЧЕСКОГО ПОСОБИЯ ПРИ ОСТРОМ ТРОМБОЗЕ ВЕРХНЕЙ БРЫЖЕЕЧНОЙ АРТЕРИИ.....	33
Grintsov A. G., Gerbali O. Yu., Matiytsiv A. B. PROBLEMS AND VARIANTS OF SURGERY IN ACUTE THROMBOSIS OF UPPER MESENTERIC ARTERY	33

Макаров И. В., Карпова Д. О.

ОПТИМИЗАЦИЯ ТАКТИКИ ХИРУРГИЧЕСКОГО ЛЕЧЕНИЯ ПАЦИЕНТОВ С ГИПЕРПАРАТИРЕОЗОМ И
ХРОНИЧЕСКОЙ БОЛЕЗНЬЮ ПОЧЕК.....39

Макаров И. В., Карпова Д. О.

OPTIMIZATION OF THE TACTICS OF SURGICAL TREATMENT OF PATIENTS WITH
HYPERPARATHYROIDISM AND CHRONIC KIDNEY DISEASE.....39

КЛИНИЧЕСКИЙ СЛУЧАЙ**CLINICAL CASE****Пампутис С. Н., Патрунов Ю.Н., Червяков Ю.В., Лопатникова Е. Н.**

ФУНКЦИОНАЛЬНО АВТОНОМНЫЙ УЗЕЛ ЩИТОВИДНОЙ ЖЕЛЕЗЫ – МАЛОИНВАЗИВНЫЙ ВАРИАНТ
ЛЕЧЕНИЯ.....45

Pamputis S. N., Patrunov Y. N., Chervyakov Yu.V., Lopatnicova E. N.

A FUNCTIONALLY AUTONOMOUS THYROID NODE - A LOW-INVASIVE TREATMENT OPTION.....45

ОБЗОРЫ**REVIEWS****Шеренговская Ю. В., Горлова Н. А., Прохоров Д. В., Китайская Н. В.,****Испирьян М. Б.**

ОБОСНОВАНИЕ ИСПОЛЬЗОВАНИЯ МИНЕРАЛЬНОЙ ВОДЫ ИСТОЧНИКА АДЖИ-СУ (РЕСПУБЛИКА
КРЫМ) В КОМПЛЕКСНОМ ЛЕЧЕНИИ ХРОНИЧЕСКИХ ДЕРМАТОЗОВ51

Sherengovskaya Y. V., Gorlova N. A., Prokhorov D. V., Kitayskaya N. V.,**Ispiryanyan M. B.**

RATIONALE FOR THE USE OF MINERAL WATER FROM THE ADZHI-SU SPRING (REPUBLIC OF THE
CRIMEA) IN THE COMPLEX TREATMENT OF CHRONIC DERMATOSES51

ОЦЕНКА ГОЛОСОВЫХ СКЛАДОК В ПЕРИОПЕРАЦИОННОМ ПЕРИОДЕ У ПАЦИЕНТОВ С ЗАБОЛЕВАНИЯМИ ЩИТОВИДНОЙ ЖЕЛЕЗЫ

Амарантов Д. Г.^{1,2}, Колыванова М. В.^{1,2}, Теплых Н. С.^{1,2}, Денисов С. А.^{1,2}, Косяк А. А.², Мокына Г. Ю.²

¹ФГБОУ ВО «Пермский государственный медицинский университет им. академика Е. А. Вагнера» Минздрава России, 614990, ул. Петропавловская, 26, Пермь, Россия

²ГБУЗ ПК Городская клиническая больница №1, 614077, бульвар Гагарина, 68, Пермь, Россия

Для корреспонденции: Денисов Сергей Александрович, доцент, кафедры факультетской хирургии №2, e-mail: endo2008@mail.ru

For correspondence: Sergey A. Denisov, associated professor of the Department of Faculty Surgery No2, e-mail: endo2008@mail.ru

Информация об авторах:

Amarantov D. G., <http://orcid.org/0000-0002-5551-4127>

Kolivanova M.V., <http://orcid.org/0000-0001-8779-3362>

Teplykh N. S., <http://orcid.org/0000-0002-3832-2019>

Denisov S. A., <http://orcid.org/0000-0002-9420-3444>

Kosyakov A. A., <http://orcid.org/0000-0003-1002-9897>

Mokyna G. Yu., <http://orcid.org/0000-0001-9784-5197>

РЕЗЮМЕ

Цель: расширить возможности диагностики двигательных нарушений голосовых складок (ГС) у пациентов до и после оперативного лечения заболеваний щитовидной железы методом чрескожного ультразвукового исследования (ЧУЗИ). Материал и методы. Проведен анализ периоперационного обследования 40 пациентов с заболеваниями щитовидной железы. Пациентам, помимо рутинных методов исследования, выполнено ЧУЗИ ГС в пред- и послеоперационном периодах. При визуализации ГС оценивали их размеры в В-режиме: морфологию и их двустороннее движение во время фонации, на вдохе после задержки дыхания. Во время выполнения исследования также измеряли поперечный размер вестибулярной ГС в ее наиболее широком месте, над черпаловидными хрящами. Результаты. В послеоперационном периоде у семи пациентов (17,5%) выявлено нарушение фонации. По данным ЧУЗИ ГС, выявлено одностороннее нарушение подвижности, которое выглядит как увеличение ширины складки на стороне поражения. После проведенной симптоматической терапии у пяти из семи пациентов (72%) отмечен регресс клинических проявлений дисфонии и отмечена положительная динамика в подвижности ГС. Двум пациентам потребовалась специализированная терапия у фоноiatров. Заключение. Измерение поперечного размера вестибулярной ГС в ее наиболее широком месте, над черпаловидными хрящами по предложенной нами методике, позволяет выявить нарушение функции ГС в раннем послеоперационном периоде и оценить динамику восстановления их подвижности после проведенной симптоматической терапии. В перспективе, измерение поперечного размера ложной ГС в ее наиболее широком месте у основания с помощью ультразвукового метода исследования может стать рутинной методикой быстрой оценки травмы ГС, и стать основой FAST протокола.

Ключевые слова: щитовидная железа, гортанные нервы, повреждения, голосовые складки, отек, ультразвуковое исследование.

VOCAL FOLD ASSESSMENT IN PERIOPERATIVE PERIOD IN PATIENTS WITH THYROID DISORDERS

Amarantov D. G.^{1,2}, Kolivanova M. V.^{1,2}, Teplykh N. S.^{1,2}, Denisov S. A.^{1,2}, Kosyakov A. A.², Mokyna G. Yu.²

¹Perm State Medical University named after Academician E. A. Wagner, Perm, Russia

²City Clinical Hospital №1, Perm, Russia, Perm, Russia

SUMMARY

Goal: to extend the possibilities of diagnosing the vocal folds (VF) mobility disorders in patients before and after thyroid surgery by ultrasound. Material and Methods. We analyzed the perioperative examination of 56 patients with thyroid and parathyroid diseases. In addition to routine methods, patients underwent transcutaneous ultrasound of VF before and after surgery. When visualizing the VF, the dimensions of the VF were assessed in B-mode: structure and bilateral mobility during phonation, Doppler imaging. During the study, the transverse size of the false VF was also measured at its widest point (at the base). Results. After surgery in seven patients (17.5%) showed impaired phonation. Ultrasound of VF revealed a unilateral impairment of mobility, which looks like an increase in the width of the VF on the affected side. After symptomatic therapy, five patients (72%) showed regress of the clinical manifestations of dysphonia and positive dynamics in the mobility of VF. Two patients required special therapy phoniatrists. Conclusion. Measuring the transverse size of the false VF in its widest place using our method, allows us to identify injury to VF in the early postoperative period and assess the restoration of their mobility after symptomatic therapy. In the future, measuring the transverse size of the false VF at its widest point using an ultrasound may become a routine method for rapid assessing VF injury, and become the basis of the FAST protocol.

Key words: thyroid, ultrasound, laryngeal nerve injury, swelling, vocal folds.

Парез возвратного гортанного нерва (ВГН) является одним из самых частых осложнений, встречающихся при выполнении операций на щитовидной (ЩЖ) и околощитовидных железах (ОЩЖ). По данным разных авторов, это осложнение диагностируется у 1-5% пациентов [1-3].

Избежать повреждения ВГН даже в специализированных медицинских центрах, при наличии интраоперационного нейромониторинга не всегда удается [1; 4]. Это объясняется анатомическими особенностями расположения ВГН и зависит от объема оперативного вмешательства. Механизмы ятрогенного повреждения ВГН с последующим параличом голосовых складок (ГС) могут быть обусловлены интраоперационной механической травмой нерва (сжатие, растяжение при тракции окружающих тканей); помимо этого, возможно развитие ишемии нерва, в том числе за счет термического воздействия [5; 6]. В послеоперационном периоде дисфункция нерва может быть обусловлена отеком гортани и претиреоидных мышц, наличием жидкостных скоплений в зоне выполненного оперативного вмешательства. Клинические признаки повреждения ГС могут варьироваться от временной голосовой утомляемости до глубокой и постоянной дисфонии, оказывающей неблагоприятное влияние на качество жизни пациента. Если дисфункция сохраняется, то это приводит к необходимости последующего лечения этих пациентов у отоларингологов и фоониатров.

«Золотым стандартом» диагностики состояния ГС является прямое фиброларингоскопическое исследование. К сожалению, этот метод исследования не является всегда доступным в отделениях хирургического профиля [6; 7].

Как его альтернатива, в клиническую практику в 2012 году внедрено чрескожное ультразвуковое исследование (ЧУЗИ) ГС [3; 6]. Во время этого исследования можно оценить не только структуру и двустороннее движение ложных и истинных ГС во время фонации, но и выполнить их цветную доплеровскую визуализацию. Метод позволяет оценить подвижность ГС не только до операции, но и в послеоперационном периоде, выявить паралич, а также дифференцировать паралич от других аномалий. Нарушения подвижности ГС проявляются в виде нерегулярных вибраций во время спокойного дыхания, во время выполнения пробы Вальсальвы [3; 7; 8]. С увеличением опыта выполнения этой манипуляции чувствительность метода достигла 96,5%, а специфичность – 95,6%. [5; 8; 9; 10].

Цель исследования: расширить возможности диагностики двигательных нарушений ГС у пациентов до и после оперативного лечения заболеваний щитовидной железы методом ЧУЗИ.

МАТЕРИАЛ И МЕТОДЫ

В работу включены результаты обследования 40 пациентов, которым была выполнено хирургическое лечение заболеваний ЩЖ. Критериями включения в данное исследование стали: согласие пациента на участие в исследовании, клинические признаки дисфонии и дисфагии до операции, видимая деформация шеи при физикальном обследовании пациента (зоб II ст. по ВОЗ), общей объем ЩЖ более 80 см³, выявленный при УЗИ органов шеи, а также в исследование включены все пациенты с рецидивным зобом. Все пациенты находились на лечении в отделении плановой хирургии ГБУЗ ПК ГКБ №1 г. Перми с сентября 2023 года по июнь 2024 г. Исследование одобрено Комитетом по биоэтике при ФГБОУ ВО «Пермский ГМУ имени Академика Е.А. Вагнера (протокол №10 от 18.09.2023).

В дополнение к стандартным методам исследования выполнялось ЧУЗИ ГС с помощью ультразвукового сканера GE Logiq S7 (GE Healthcare, США) с линейным ультразвуковым датчиком 12 с апертурой 4 см (диапазон частот 5.0-13 МГц) в положении пациента лежа на спине с подложенным под плечи валиком, что позволяло улучшить визуализацию структур гортани за счет разгибания шейного отдела позвоночника. Ультразвуковой датчик располагали в проекции середины и нижней трети передней поверхности щитовидного хряща, в поперечном положении. В плоскость ультразвукового среза выводили анатомические структуры гортани (ГС и черпаловидные хрящи). При их визуализации оценивали размеры ГС в В-режиме: структура и их двустороннее движение во время фонации и на вдохе после задержки дыхания. Контрольное ЧУЗИ ГС выполняли в послеоперационном периоде: на следующий день после операции, через четверо суток после операции, а если обнаруживались нарушения подвижности ГС, дополнительно через три месяца после операции. Во время выполнения УЗИ ГС мы измеряли поперечный размер вестибулярных (ложных) ГС в их наиболее широком месте, над черпаловидными хрящами (рис.1.). Оценка движения ГС выполнялась на вдохе после задержки дыхания. В норме складки симметричны, изоэхогенные, с ровными контурами. При выявлении увеличения ширины ГС, а также размытости ее контуров, диагностировали нарушение подвижности.

Статистический анализ полученных результатов проводили с помощью статистической программы «Microsoft Office Excel 2010». Данные представлены в виде абсолютных и относительных значений. Бинарные данные (типа «имеется/отсутствует») представлены в виде частоты встречаемости, выраженных в процентах.

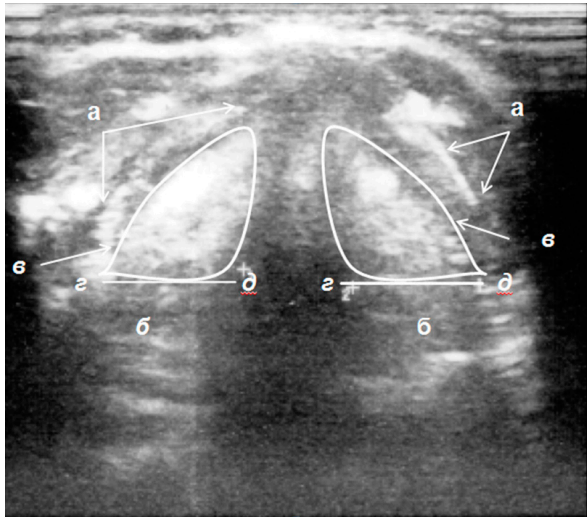


Рис. 1. Ультразвуковое изображение гортани: а – щитовидные хрящи; б – черпаловидные хрящи; в – вестибулярные складки; г-д – измеряемая ширина вестибулярных складок (симметричны).

Fig. 1. Ultrasound image of the larynx: а – the thyroid cartilages; б – the arytenoid cartilages; в – VF; d-e – measured width of VF (symmetrical).

РЕЗУЛЬТАТЫ

По нозологиям среди оперированных с заболеваниями ЩЖ было 40 пациентов (узловой зоб – четыре пациента, многоузловой зоб – 21 пациент, диффузный токсический зоб 1-2 ст. – 15 пациентов). Возраст пациентов был от 30 до 86 лет, средний возраст составил 61,4 лет.

В предоперационном периоде было обследовано 40 пациентов с заболеваниями ЩЖ. Среди пациентов с хирургическими заболеваниями ЩЖ у трех человек (7,5%) с рецидивным зобом имелся односторонний парез ГС. У 37 пациентов (92,5%) ГС функционировали нормально.

Всем пациентам было выполнено оперативное вмешательство в соответствии с имеющейся у них патологией. У четырех пациентов с узловым зобом выполнена гемитиреоидэктомия, у 36 пациентов с диффузным токсическим, многоузловым и рецидивным зобом выполнена тиреоидэктомия.

В первые сутки после операции у семи (17,5%) из 40-а (100%) пациентов прооперированных по поводу хирургических заболеваний ЩЖ выявлено нарушение фонации. Из них у шести пациентов объемом оперативного вмешательства была тиреоидэктомия, и у одного пациента – гемитиреоидэктомия. По данным УЗИ ГС у этих пациентов выявлено послеоперационное одностороннее нарушение подвижности ГС, которое выглядит как увеличение ширины ГС на пораженной стороне, а также размытость ее контуров (рис.2.). Данные

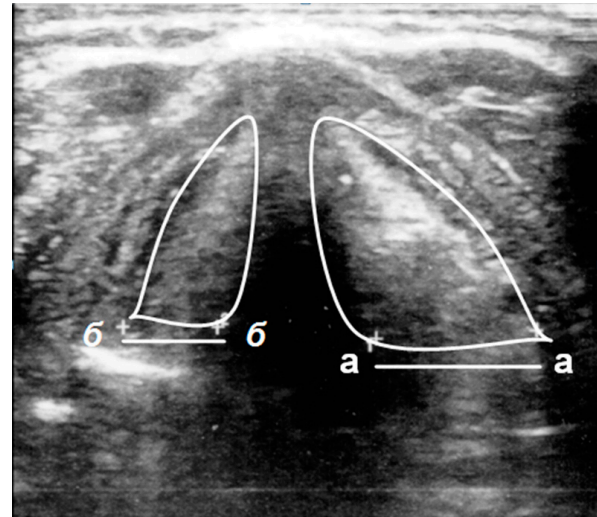


Рис. 2. Ультразвуковое изображение гортани. 1-й день после тиреоидэктомии. Нарушение подвижности вестибулярной складки слева (а-а) (ширина увеличена по сравнению с контралатеральной (б-б)).

Fig. 2. Ultrasound image of the larynx. 1st day after thyroidectomy. Impaired left VF mobility (а-а) (the width of the VF is enlarged in comparison with the contralateral fold (b-b)).

изменения мы интерпретируем как послеоперационный отек ГС, который нуждается в симптоматической терапии. С этой целью мы назначаем в первые три дня послеоперационного периода инфузии с включением противовоспалительного, подавляющего отек препарата (преднизолон, в дозе 60 мг), и препаратов витаминов группы В.

После проведенного лечения, у пяти (72%) из семи пациентов отмечено улучшение фонации. Всем семи пациентам на пятые сутки после операции вновь было выполнено УЗИ ГС. У пациентов с регрессом клинических проявлений, отмечена положительная динамика в подвижности ГС. А у двух (28%) пациентов с сохраняющимся нарушением фонации, положительной сонографической динамики не выявлено. Оба пациента после выписки из стационара были направлены на специализированное лечение к фоониатрам.

ОБСУЖДЕНИЕ

Ультразвуковой метод исследования ГС имеет ряд преимуществ перед фиброларингоскопией: за счет своей неинвазивности, широкой доступности для выполнения в отделениях хирургического и реанимационного профиля на всех этапах лечения пациентов с заболеваниями органов шеи [2; 3; 8]. Повышение качества визуализации ГС активно обсуждается в научной литературе. Ограничения визуализации, ложно-негативные результаты исследований авторы [3; 9] связывают как с особенностями пациента (демографические

характеристики: пожилой возраст и мужской пол; высокий индекс массы тела, большая окружность шеи), так и с самой методикой выполнения исследования. Проблемы визуализации ГС у пожилых пациентов также отмечают и другие авторы [10], занимающиеся этой темой. Они связывают неудовлетворительные результаты исследования с прогрессирующей кальцификацией щитовидного хряща, и в свою очередь, предлагают использовать этот метод исследования только у пациентов молодого возраста. В противовес им [6] сообщают, что освоение данного метода исследования, «насмотренность» врача позволяет повысить чувствительность и специфичность.

А. А. Куприн и соавт. [7] предлагают в качестве основных эхографических ориентиров при оценке подвижности ГС использовать черпаловидные хрящи, которые отличаются постоянством ультразвуковой картины. Другие авторы, основываясь на анализе научной литературы, [10] отмечают, что для улучшения визуализации необходимо применять полипозиционную технику ультразвукового исследования и использовать при этом маневр Вальсальвы, либо расширять диагностические возможности метода за счет доплерографии [3; 9].

Наличие данных о нарушении подвижности ГС, которое регрессирует через три месяца после выполнения оперативного вмешательства, большинство авторов классифицирует как «ложноположительный» результат сонографического исследования, либо как транзиторный характер патологии [3]. При этом, в статьях акцентируется внимание только на факте наличия патологии, без дальнейших рекомендаций или предложения алгоритма ведения пациентов с нарушениями фонации, которые ускорят восстановление функции ГС.

В своей работе мы видим положительную динамику у пяти пациентов с клиническими и ультразвуковыми признаками одностороннего нарушения подвижности ГС, которое связываем с наличием отека в зоне оперативного вмешательства, регрессирующим на фоне проводимой симптоматической терапии. К сожалению, по сонографическим данным в раннем послеоперационном периоде невозможно оценить степень тяжести травмы ГС и возвратного гортанного нерва, но ультразвуковой метод исследования позволяет визуализировать нарушение функции ГС и назначить раннюю терапию для ее коррекции.

ЗАКЛЮЧЕНИЕ

Измерение поперечного размера вестибулярной (ложной) ГС в ее наиболее широком месте, над черпаловидными хрящами по предложенной нами методике, позволяет выявить травму ГС в

раннем послеоперационном периоде и оценить динамику восстановления их подвижности после проведенной симптоматической терапии.

В перспективе, измерение поперечного размера вестибулярной (ложной) ГС, над черпаловидными хрящами, у ее основания с помощью ультразвукового метода исследования может стать рутинной методикой быстрой оценки травмы ГС, и стать основой FAST протокола.

Конфликт интересов. Авторы заявляют об отсутствии конфликта интересов.

Conflict of interest. The authors have no conflict of interests to declare.

ЛИТЕРАТУРА

1. Заривчацкий М. Ф., Волков Ю. А., Самарцев В. А., Денисов С. А., Амарантов Д. Г., Теплых Н. С. Интраоперационные осложнения при хирургическом лечении узловых и многоузловых форм эутиреоидного зоба. Хирургическая практика. 2022;45(1):47-56. doi:10.38181/2223-2427-2022-47-56.
2. Kumar A., Singh Ch., Kumar A., Singh K. A. Assessment of functionality of vocal cords using ultrasound before and after thyroid surgery: An observational study. Indian J. Anesth. 2018;62(8):599-602. doi:10.4103/ija.IJA_19718.
3. Wolff S., Galazka A., Dedecjus M. Transcutaneous laryngeal ultrasonography in vocal fold assessment before and after thyroid surgery in light of recent studies. Pol. J. Radiology. 2022;87:195-201. doi:10.5114/pjr.2022.115154
4. Румянцев П. О. Интраоперационный нейромониторинг при операциях на щитовидной железе. Эндокринная хирургия. 2012;2:42-47. doi:10.14341/2306-3513-2012-2-42-47.
5. Gambardella C. Transcutaneous laryngeal ultrasonography: a reliable, non-invasive and inexpensive preoperative method in the evaluation of vocal cords motility – a prospective multicentric analysis on a large series and literature review. Surgery. 2020;72:885-892. doi:10.1007/s13304-020-00728-3.
6. Kandil E., Deniwar A., Noureldine S. I., Hammad A. Y., Mohamed H. Assessment of Vocal Folds function using transcutaneous laryngeal Ultrasonography and Flexible Laryngoscopy. JAMA Otolaryngol Head Surgery. 2016;142(1):74-78. doi:10.1001/jamaoto.2015.2795.
7. Куприн А. А., Комарова Ж. Е., Ветшева Н. Н., Аргунова Е. Р., Малюга Н. С., Мазур Н. Н. Полипозиционное ультразвуковое исследование голосовых складок в диагностике нарушений подвижности гортани. Вестник оториноларингологии. 2023;88(4):25-39. doi: 10.17116/otorino20228804125.

8. Cheng S. P. Preoperative ultrasonography assessment of vocal cord movement during thyroid and parathyroid surgery. *World J. Surgery.* 2012;36:2509-15.

9. Rossi L., Papini P., Palma A., Fregoli L. Surgeon – performed transcutaneous laryngeal ultrasound for vocal cord assessment after total thyroidectomy: a prospective study. *Langenbeck's Archive of Surgery.* 2024;409(1):183. doi: 10.1007/s00423-024-03362-4

10. Patel A., Spsychalski P., Aszkielowicz A., Mikaszewski B. Transcutaneous Laryngeal Ultrasound for Vocal cord Paralysis Assessment in Patients Undergoing Thyroid and Parathyroid Surgery – A systemic Review and Meta-Analysis. *Journal of Clinical Medicine.* 2021;10(22):53-93. doi: 10.3390/jcm.10225393

REFERENCES

1. Zarivchatsky M. F., Volkov Yu. A., Samartsev V. A., Denisov S. A., Amarantov D. G., Teplykh N. S. Intraoperative complications in the surgical treatment of nodular and multinodular forms of euthyroid goiter. *Surgical practice.* 2022;45(1):47-56. (In Russ.). doi:10.38181/2223-2427-2022-47-56.

2. Kumar A., Singh Ch., Kumar A., Singh K. A. Assessment of functionality of vocal cords using ultrasound before and after thyroid surgery: An observational study. *Indian J. Anesth.* 2018;62(8):599-602. doi:10.4103/ija.IJA_19718.

3. Wolff S., Galazka A., Dedecjus M. Transcutaneous laryngeal ultrasonography in vocal fold assessment before and after thyroid surgery in light of recent studies. *Pol. J. Radiology.* 2022;87:195-201. doi:10.5114/pjr.2022.115154

4. Rummyantsev P. O. Intraoperative neuromonitoring during operations on the thyroid

gland. *Endocrine surgery.* 2012;2:42-47. (In Russ.). doi:10.14341/2306-3513-2012-2-42-47.

5. Gambardella C. Transcutaneous laryngeal ultrasonography: a reliable, non-invasive and inexpensive preoperative method in the evaluation of vocal cords motility – a prospective multicentric analysis on a large series and literature review. *Surgery.* 2020;72:885-892. doi:10.1007/s13304-020-00728-3.

6. Kandil E., Deniwar A., Noureldine S. I., Hammad A. Y., Mohamed H. Assessment of Vocal Folds function using transcutaneous laryngeal Ultrasonography and Flexible Laryngoscopy. *JAMA Otolaryngol Head Surgery.* 2016;142(1):74-78. doi:10.1001/jamaoto.2015.2795.

7. Kuprin A. A., Komarova Zh. E., Vetsheva N. N., Argunova E. R., Malyuga N. S., Mazur N. N. Polypositional ultrasound examination of the vocal folds in the diagnosis of laryngeal mobility disorders. *Bulletin of otorhinolaryngology.* 2023;88(4):25-39. (In Russ.). doi:10.17116/otorino20228804125.

8. Cheng S. P. Preoperative ultrasonography assessment of vocal cord movement during thyroid and parathyroid surgery. *World J. Surgery.* 2012;36:2509-15.

9. Rossi L., Papini P., Palma A., Fregoli L. Surgeon – performed transcutaneous laryngeal ultrasound for vocal cord assessment after total thyroidectomy: a prospective study. *Langenbeck's Archive of Surgery.* 2024;409(1):183. doi: 10.1007/s00423-024-03362-4.

10. Patel A., Spsychalski P., Aszkielowicz A., Mikaszewski B. Transcutaneous Laryngeal Ultrasound for Vocal Cord Paralysis Assessment in Patients Undergoing Thyroid and Parathyroid Surgery – A systemic Review and Meta-Analysis. *Journal of Clinical Medicine.* 2021;10(22):53-93. doi: 10.3390/jcm.10225393.

НЕЙРОЭНДОКРИННЫЕ ОПУХОЛИ ЖЕЛУДКА: ВЫЯВЛЯЕМОСТЬ И ОБЪЕМ ОПЕРАТИВНОГО ЛЕЧЕНИЯ НА РАЗНЫХ СТАДИЯХ ЗАБОЛЕВАНИЯ

Белобородов В. А.¹, Белоногов А. В.², Маточкин В. В.²

¹Кафедра общей хирургии, ФГБОУ ВО «Иркутский государственный медицинский университет» Министерства здравоохранения Российской Федерации, 664003, ул. Красного Восстания 1, Иркутск, Россия

²Кафедра хирургии, Иркутская государственная медицинская академия последипломного образования – филиал ФГБОУ ДПО «Российская медицинская академия непрерывного профессионального образования» Министерства здравоохранения Российской Федерации, 664049, м/р Юбилейный, 100, Иркутск, Россия

Для корреспонденции: Белобородов Владимир Анатольевич, доктор медицинских наук, профессор, заведующий кафедрой общей хирургии ФГБОУ ВО «Иркутский государственный медицинский университет», e-mail: bva555@yandex.ru

For correspondence: Vladimir A. Beloborodov, Dr. Sci. (Med.), professor, Head of the General Surgery Department, Irkutsk State Medical University, e-mail: bva555@yandex.ru

Information about authors:

Beloborodov V. A., <https://orcid.org/0000-0002-3299-1924>

Belonogov A. V., <https://orcid.org/0000-0001-5163-8408>

Matochkin V. V., <https://orcid.org/0009-0005-5473-7352>

РЕЗЮМЕ

В последнее время значительно вырос интерес к нейроэндокринным опухолям желудка (НЭО), что объясняется ростом их выявляемости, в том числе благодаря методам иммуногистохимической диагностики. Цель: проанализировать выявляемость НЭО желудка и характер оперативного лечения в зависимости от стадии заболевания, а также изучить гистологическую структуру выявленных образований по данным иммуногистохимии. Материал и методы. Проведен ретроспективный анализ историй болезни 163 больных, которые находились на обследовании и лечении в Иркутском областном онкологическом диспансере за период с 2010 по 2022 годы с диагнозом НЭО желудка. Результаты. В ходе проведенного исследования установлено, что НЭО желудка на 1 стадии заболевания были выявлены у 136 (83,4%) больных, 2 стадии – у 6 (3,7%), 3 стадии – у 5 (3,1%), 4 стадия – у 16 (9,8%). Наиболее часто выполнялись малоинвазивные эндоскопические вмешательства – 125 (76,7%) случаев. Хирургическое лечение проведено в 17 (10,4%) случаях, из них в 5 – гибридная (комбинация лапароскопической и эндоскопической) парциальная резекция желудка. Гастрэктомия выполнена у 8 больных, дистальная субтотальная резекция желудка – у 4. Химиотерапевтическое лечение получали 4 (2,5%) пациента, на симптоматической терапии находились 10 (6,1%) пациентов. Иммуногистохимическое исследование проведено в 124 наблюдениях. В гистологической структуре опухолей чаще всего определяли тип НЭО G1 – 100 (80,6%) случаев, из них в 97 случаях – у больных с 1 стадией. По 7 случаев были диагностированы НЭО G3 и MINEN, в 5 случаях обнаружен мелкоклеточный тип (SCNEC), в 4 – НЭО G2. Заключение. Определено, что при высокодифференцированных НЭО успешно применены малоинвазивные органосохраняющие методики. Тактика лечения низкодифференцированных опухолей была более агрессивна. Хирургическое лечение остается методом выбора при распространенном опухолевом процессе.

Ключевые слова: нейроэндокринные опухоли, желудок, эндоскопия, хирургия, иммуногистохимия.

NEUROENDOCRINE GASTRIC TUMORS: REVEALING AND SURGICAL TREATMENT IN DIFFERENT STAGES OF THE DISEASE

Beloborodov V. A.¹, Belonogov A. V.², Matochkin V. V.²

¹Irkutsk state Medical University, Irkutsk, Russia

²Irkutsk State Medical Academy of Post-Diploma Education (Branch of Russian Medical Academy of Continuing Professional Education), Irkutsk, Russia

SUMMARY

Neuroendocrine tumors (NET) are classified as rare neoplasms. Recently, there has been a significant increase in interest in neuroendocrine tumors of the stomach, which is explained by the undoubted increase in their detectability, including through the use of modern methods of immunohistochemical diagnosis. Goal: to analyze the identification of NET of the stomach and the nature of surgical treatment depending on the stage of the disease, as well as to study the histological structure of the identified masses according to immunohistochemistry. Material and methods. A retrospective analysis of the medical histories of 163 patients who were examined and treated at the Irkutsk Regional Oncological dispensary for the period from 2010 to 2022 with a diagnosis of gastric NET was carried out. Results. During the study, it was found that gastric NET of stage 1 was revealed in 136 (83.4%) patients, stage 2 in 6 (3.7%), stage 3 in 5 (3.1%), stage 4 in 16 (9.8%). Minimally invasive endoscopic interventions were performed most often – 125 (76.7%) cases. Surgical treatment was performed in 17 (10.4%) cases, of which 5 were hybrid (combination of laparoscopic and endoscopic intervention) partial gastric resection. Gastrectomy

was performed in 8 patients, distal subtotal gastric resection in 4. 4 (2.5%) patients received chemotherapeutic treatment, 10 (6.1%) patients were on symptomatic therapy. An immunohistochemical searching was conducted in 124 cases. In the histological structure of tumors, the type of NET G1 was most often determined in 100 (80.6%) cases, of which 97 cases were in patients with stage 1. NEO (NET) G3 and MINEN were diagnosed in 7 cases, small cell type (SCNEC) was detected in 5 cases, and NEO (NET) G2 in 4 cases. Conclusion. As a result of the study, it was determined that minimally invasive organ-preserving techniques were successfully used for high differentiated NETs. The treatment for low-grade tumors was more aggressive. Surgical treatment remains the method of choice for advanced tumor processes.

Key words: neuroendocrine tumors, stomach, endoscopy, surgery, immunohistochemistry.

Развитие медицинской науки и техники в последние десятилетия позволило получить новые сведения о клинко-морфологических особенностях нейроэндокринных опухолей (НЭО) желудка. Это способствовало необходимости пересмотра вопросов терминологии, классификации, выбора диагностического алгоритма и лечебной тактики при данной патологии.

В последние годы отмечается значительное увеличение заболеваемости НЭО всех локализаций, в том числе и НЭО желудка [1-3]. Частота НЭО желудка достигает 0,1 на 100000 населения, составляет 2-3% от всех НЭО ЖКТ и 0,3% от общего числа опухолей желудка [4-6]. В отечественной литературе отсутствуют данные эпидемиологических исследований, а приводимые некоторые статистические данные не дают истинного представления об общей заболеваемости и частоте встречаемости [7; 8].

В настоящее время согласно унифицированной терминологии все НЭ новообразования обозначают термином нейроэндокринные неоплазии (НЭН). Этот термин объединяет высокодифференцированные НЭО и низкодифференцированные нейроэндокринные раки, или карциномы (НЭР, НЭК) [9; 10].

Цель: проанализировать выявляемость НЭО желудка и характер оперативного лечения в зависимости от стадии заболевания.

МАТЕРИАЛ И МЕТОДЫ

В Иркутском областном онкологическом диспансере за период с 2010 по 2022 гг. проходили обследование и лечение 163 больных с НЭО желудка, из них было мужчин 43 (26,4%) и женщин 120 (73,6%), в возрасте от 24 до 83 лет, мода возраста 56 лет. Работа одобрена решением этического комитета при Иркутском государственном медицинском университете (протокол №3 от 18.03.2024 года).

Обследование больных включало лабораторные и инструментальные методы. При выполнении гастроскопии всем больным выполняли полифокальную биопсию, чтобы получить нескольких фрагментов ткани для гистологического исследования гематоксилином и эозином. При выполнении оперативного вмешательства опу-

холь верифицировали иммуногистохимическим исследованием.

Определение стадии заболевания осуществляли в соответствии с классификацией TNM.

Для создания базы данных использована программа MS Excel. Расчеты проводились с помощью программы статистической обработки «Statistica».

РЕЗУЛЬТАТЫ

В ходе проведенного исследования установлено, что НЭО желудка на 1 стадии заболевания были выявлены у 136 (83,4%) больных, 2 стадии – у 6 (3,7%), 3 стадии – у 5 (3,1%), 4 стадии – у 16 (9,8%).

Среди больных с 1 стадией заболевания было 30 (17,2%) мужчин и 106 (82,8%) женщин, в возрасте от 24 до 82 лет, средний возраст составил 55,6 лет. По данным эндоскопического исследования, у 71 (52,2%) пациента выявлены одиночные образования, два образования выявлены у 25 (18,4%) больных, три образования – у 12 (8,8%), четыре образования – у 8 (5,9), 5 и более – у 20 (14,7%). Также было установлено, что НЭО были расположены чаще в теле желудка – 96 больных (70,6%), локализация в антральном отделе выявлена у 12 (8,8%) больных, поражение тела и антрального отдела отмечено у 28 больных (20,6%). Размеры образований не превышали 1 см. У 48 больных выполнено эндосонографическое исследование, из них у 16 (33,3%) больных установлено поражение на уровне слизистого слоя, у 32 (66,7%) – слизисто-подслизистого слоя. Результаты гистологического исследования биопсийного материала подтвердили нейроэндокринную природу опухоли в 91%.

В структуре всех выполненных оперативных вмешательств при НЭО желудка при I стадии высокий удельный вес в последние годы составляют малоинвазивные органосохраняющие операции. В этой группе пациентов были выполнены эндоскопические вмешательства у 125 больных, из них у 24 (19,2%) больных – аргонплазменная коагуляция, у 49 (39,2%) – резекция слизистой, у 36 (28,8%) – подслизистая диссекция, у 16 (12,8%) – различные комбинации указанных методов.

Хирургическое лечение проведено в 7 случаях, из них в 5 случаях – парциальная резекция желудка гибридным способом (комбинация лапароскопического и эндоскопического вмешательства), в 2 случаях при множественных образованиях – гастрэктомия. Осложнений хирургических операций в этой группе не было. 4 больных отказались от предложенного оперативного лечения.

Иммуногистохимическое исследование для определения степени злокачественности было проведено в 97 наблюдениях. Было установлено, что во всех случаях опухоли были высокодифференцированными и имели низкую степень злокачественности (G1).

Среди больных НЭО желудка со II стадией было 4 женщины и 2 мужчин в возрасте от 53 до 83 лет. По данным эзофагогастродуоденоскопии у 5 пациентов диагностирован язвенный тип опухоли, из них у 3 больных размеры образований варьировали от 1,5 до 3 см, у 2 больных опухоль распространялась от кардии до антрального отдела желудка. У одного пациента была опухоль с экзофитным типом роста, размер не превышал 2 см. Хирургическое лечение проведено 3 пациентам, из них 2 больным выполнена дистальная субтотальная резекция желудка с лимфодиссекцией в объеме D2, 1 больному – гастрэктомия с лимфодиссекцией D2. От операции отказались 2 больных, им проводилась химиотерапия с препаратами эпозид и цисплатин. Один пациент имел синхронный рак поджелудочной железы 4 стадии и погиб от прогрессирования этого заболевания. Иммуногистохимическое исследование проведено во всех наблюдениях. В 2 случаях установлен мелкоклеточный тип нейроэндокринной карциномы, ещё по 2 случая – смешанная нейроэндокринная карцинома и НЭО G1.

С III стадией НЭО желудка было 5 больных, из них 2 мужчин и 3 женщины в возрасте от 46 до 81 года. Больные в этой группе имели распространенные опухоли с язвенным и инфильтративно-язвенным типом роста, с поражением регионарных лимфатических узлов 2 уровня. Оперативное вмешательство проведено у 4 больных. В 3 случаях выполнена гастрэктомия с лимфодиссекцией D2, в 1 случае – дистальная субтотальная резекция желудка с лимфодиссекцией D2. В одном наблюдении пациент получал неоадьювантную химиотерапию, однако в последующем наступило прогрессирование заболевания. Патоморфологическое исследование операционного материала с иммунофенотипированием выявило следующие гистологические типы: MINEN – 3, НЭО G2 – 1, НЭО G3 – 1.

Пациентов с IV стадией заболевания было 16, из них 9 мужчин и 7 женщин в возрасте от 38 до 80 лет. В этой группе больных, по данным

эндоскопического исследования, отмечено преимущественно тотальное или субтотальное поражение желудка. У 11 больных на этапе обследования диагностированы отдаленные метастазы: в печени – 4 случая, сочетание канцероматоза брюшины с метастазами в печени – 4 случая, парааортальные лимфоузлы – 1 случай, паховые лимфоузлы – 1 случай, шейные лимфоузлы – 1 случай. Из этих 11 пациентов 2 больных получали паллиативную химиотерапию, 9 больных не подлежали специализированному лечению и находились на симптоматической терапии. Хирургическое вмешательство проведено 3 больным: гастрэктомия с лимфодиссекцией D2 выполнена в 2 случаях, дистальная субтотальная резекция желудка с лимфодиссекцией D2 – в 1 случае. Из них у 1 больного во время операции обнаружен метастаз в печени, у 2 больных – канцероматоз брюшины. В последующем эти пациенты получали паллиативную химиотерапию. В 2 наблюдениях выполнена лапароскопия, во время которой диагностирован канцероматоз брюшины, после этого больные были переведены на симптоматическое лечение.

Иммунофенотипирование опухоли проведено у всех больных этой группы. Установлены следующие гистотипы: в 1 случае – НЭО G1, в 3 – НЭО G2, в 6 – НЭО G3, в 3 – мелкоклеточный тип, в 1 – крупноклеточный, в 2 – MINEN.

ОБСУЖДЕНИЕ

В результате анализа историй болезни 163 пациентов с НЭО желудка установлено, что в большинстве случаев диагностирована I стадия заболевания – 136 (83,4%) больных. В этой группе больных наиболее часто выполнялись малоинвазивные эндоскопические вмешательства – 125 (91,9%) наблюдений. Данные отечественной и зарубежной литературы убедительно демонстрируют, что эндоскопическое вмешательство является наиболее оптимальным вариантом лечения пациентов с высокодифференцированными НЭО желудка [11-14].

По данным нашего исследования 2 стадия заболевания установлена у 6 (3,7%) пациентов, 3 стадия – у 5 (3,1%), 4 стадия – у 16 (9,8%). Хирургическое вмешательство проведено в 10 случаях (37%) и было основным методом лечения у больных в этих группах. Таким образом, хирургическое лечение остается методом выбора при терапии пациентов с распространенными формами НЭО желудка, что согласуется с результатами других авторов [14-17].

Иммуногистохимическое исследование проведено в 124 случаях. Среди гистологических типов опухолей чаще всего диагностировали НЭО G1 – 100 наблюдений. Из них в большинстве случа-

ев (78,2%) этот фенотип установлен у больных с 1 стадией болезни. Однако, несмотря на то, что НЭО G1 отличается низкой степенью злокачественности, он был верифицирован у 2 больных со 2 стадией и у 1 больного с 4 стадией, что не исключает при этом типе опухоли прогрессирующий характер течения болезни и вероятность метастазирования. Гистологический тип НЭО G2, имеющий промежуточную степень злокачественности, диагностирован у 1 больного на 3 стадии и у 3 больных – на 4 стадии. Схожая ситуация обстоит с НЭО G3, этот тип обнаружен у 1 больного с 3 стадией и у 6 больных с 4 стадией.

Нейроэндокринный рак, относящийся к низкодифференцированным неоплазиям, был диагностирован в 6 случаях, из них мелкоклеточный тип определен в 5 случаях – у 2 больных с 2 стадией и у 3 больных с 4 стадией; крупноклеточный тип – у 1 больного с 4 стадией.

Смешанная нейроэндокринная-не-нейроэндокринная неоплазия (MINEN) обнаружена в 7 случаях: по 2 больных с 2 и 4 стадией, 3 больных с 4 стадией. Таким образом, только гистотип НЭО G1 встречался при 1 стадии, что дает основание считать остальные гистологические варианты опухоли более злокачественными.

ЗАКЛЮЧЕНИЕ

Отличающиеся клиническим течением в зависимости от гистологического типа и стадии заболевания НЭО желудка предполагают различную тактику лечения. При высококодифференцированных НЭО успешно применены малоинвазивные органосохраняющие методики. Тактика лечения низкодифференцированных НЭО более агрессивна и схожа с лечением аденокарцином желудка. Надежды на улучшение результатов лечения НЭО в запущенных стадиях связаны с поисками новых препаратов для химиотерапии, а также комбинации существующих методик.

Конфликт интересов. Авторы заявляют об отсутствии конфликта интересов.

Conflict of interest. The authors have no conflict of interests to declare.

ЛИТЕРАТУРА

1. Dasari A., Shen C., Halperin D., Zhao B., Zhou S., Xu Y. et al. Trends in the incidence, prevalence, and survival outcomes in patients with neuroendocrine tumors in the United States. *JAMA Oncol.* 2017;3(10):1335-42 doi: 10.1001/jamaoncol.2017.0589.

2. Nikou G. C., Angelopoulos T. P. Current concepts on gastric carcinoid tumors. *Gastroenterol Res Pract* 2012;(2012):1-8. doi:10.1155/2012/287825.

3. Sato Y. Endoscopic diagnosis and management of type I neuroendocrine tumors. *World J Gastrointest*

Endosc. 2015;7(4):346-353. doi:10.4253/wjge.v7.i4.346.

4. Delle Fave G., O'Toole D. Sundin A. et al. ENETS Consensus Guidelines Update for Gastroduodenal Neuroendocrine Neoplasms. *Neuroendocrinology.* 2016;103(2):119-124. doi:10.1159/000443168.

5. Rindi G., Klimstra D. S., Abedi-Ardekani B., et al. A common classification framework for neuroendocrine neoplasms: an International Agency for Research on Cancer (IARC) and World Health Organization (WHO) expert consensus proposal. *Mod Pathol.* 2018;31(12):1770-1786. doi:10.1038/s41379-018-0110-y.

6. Verbeek W. H., Korse C. M., Tesselaar M. E. GEP-NETs UPDATE: Secreting gastroenteropancreatic neuroendocrine tumours and biomarkers. *Eur J Endocrinol.* 2016;174(1):1-7. doi:10.1530/EJE-14-0971.

7. Алекберзаде А. В., Крылов Н. Н., Липницкий Е. М. и др. Нейроэндокринные опухоли желудка. *Хирургия.* 2019;12:111-120. doi:10.17116/hirurgia2019121111.

8. Перегородиев И. Н., Бохан В. Ю., Делекторская В. В., Стилиди И. С. Нейроэндокринные опухоли желудка. Современная классификация. *Российский онкологический журнал.* 2016;21(1):81-85. doi:10.18821/1028-9984-2015-21-1-81-85.

9. WHO Classification of Tumours Editorial Board. *Endocrine and Neuroendocrine tumours.* Lyon (France): International Agency for Research on Cancer. 2022, 5th ed.(8).

10. Орел Н. Ф., Артамонова Е. В., Горбунова В. А., Делекторская В. В. и др. Практические рекомендации по лекарственному лечению нейроэндокринных неоплазий желудочно-кишечного тракта и поджелудочной железы. Злокачественные опухоли: Практические рекомендации RUSSCO. 2022;12:562-578. doi:10.18027/2224-5057-2022-12-3s2-562-578.

11. Перфильев И. Б., Малихова О. А., Делекторская В. В. и др. Эндоскопическая диагностика и лечение при нейроэндокринных опухолях желудка. *Вестник Московского онкологического общества.* 2011;11:2-4.

12. Лозовая В. В., Малихова О. А., Туманян А. О. и др. Эндоскопическая дифференциальная диагностика гастритоподобной формы первичных неходжкинских лимфом и нейроэндокринных опухолей желудка. *Хирургия и онкология* 2023;13(2):27-37. doi:10.17650/2686-9594-2023-13-2-27-37

13. Kim H. H., Kim G. H., Kim J. H., et al. The efficacy of endoscopic submucosal dissection of type I gastric carcinoid tumors compared with conventional endoscopic mucosal resection. *Gastroenterol Res Pract.* 2014;(14):1-7. doi:10.1155/2014/253860.

14. Panzuto F., Ramage J., Pritchard D.M. et al. European Neuroendocrine Tumor Society (ENETS) 2023 guidance paper for gastroduodenal neuroendocrine tumours (NETs) G1-G3. *J Neuroendocrinol.* 2023;35(8):e13306. doi:10.1111/jne.13306.

15. Бохян В. Ю., Перегородиев И. Н., Делекторская В. В. и др. Хирургическое лечение и клинико-морфологическая характеристика больных нейроэндокринными новообразованиями желудка. *Современная онкология.* 2016;18(4):34-41.

16. Хомяков В. М., Пирогов С. С., Иванов А. В. Нейроэндокринные опухоли желудка: классификация, диагностика, лечение (обзор литературы). *Фарматека.* 2016;17:75-81.

17. Sok C., Ajay P.S., Tsagkalidis V., Kooby D.A., Shah M.M. Management of Gastric Neuroendocrine Tumors: A Review. *Ann Surg Oncol.* 2024;31(3):1509-1518. doi: 10.1245/s10434-023-14712-9.

REFERENCES

1. Dasari A., Shen C., Halperin D., Zhao B., Zhou S., Xu Y. et al. Trends in incidence, prevalence, and survival outcomes in patients with neuroendocrine tumors in the United States. *JAMA Oncol.* 2017;3(10):1335-42. doi: 10.1001/jamaoncol.2017.0589.

2. Nikou G. C., Angelopoulos T. P. Current concepts on gastric carcinoid tumors. *Gastroenterol Res Pract* 2012;(2012):1-8. doi:10.1155/2012/287825.

3. Sato Y. Endoscopic diagnosis and management of type I neuroendocrine tumors. *World J Gastrointest Endosc.* 2015;7(4):346-353. doi:10.4253/wjge.v7.i4.346.

4. Delle Fave G., O'Toole D. Sundin A., et al. ENETS Consensus Guidelines Update for Gastroduodenal Neuroendocrine Neoplasms. *Neuroendocrinology.* 2016;103(2):119-124. doi:10.1159/000443168.

5. Rindi G., Klimstra D. S., Abedi-Ardekani B., et al. A common classification framework for neuroendocrine neoplasms: International Agency for Research on Cancer (IARC) and World Health Organization (WHO) expert consensus proposal. *Mod Pathol.* 2018;31(12):1770-1786. doi:10.1038/s41379-018-0110-y

6. Verbeek W. H., Korse C. M., Tesselaar ME. GEP-NETs UPDATE: Secreting gastroenteropancreatic neuroendocrine tumors and biomarkers. *Eur J Endocrinol.* 2016;174(1):1-7. doi:10.1530/EJE-14-0971.

7. Alekberzade A. V., Krylov N. N., Lipnitsky E. M., et al. Neuroendocrine tumors of the stomach. *Surgery.* 2019;12:111-120. (In Russ.). doi:10.17116/hirurgia2019121111.

8. Peregorodiyev I. N., Bokhyan V. Yu., Delektorskaya V. V., Stilidi I. S. Neuroendocrine tumors of the stomach. Modern classification. *Russian journal of oncology.* 2016;21(1):81-85. (In Russ.). doi:10.18821/1028-9984-2015-21-1-81-85.

9. WHO Classification of Tumours Editorial Board. *Endocrine and Neuroendocrine Tumors.* Lyon (France): International Agency for Research on Cancer. 2022; 5-th ed.(8).

10. Orel N. F., Artamonova E. V., Gorbunova V. A., Delektorskaya V. V., et al. Practical recommendations for drug treatment of neuroendocrine neoplasia of the gastrointestinal tract and pancreas. *Malignant tumors: Practical guidelines RUSSCO.* 2022;12:562-578. doi:10.18027/2224-5057-2022-12-3s2-562-578.

11. Perfilyev I. B., Malikhova O. A., Delektorskaya V. V., et al. Endoscopic diagnostics and treatment of neuroendocrine tumors of the stomach. *Bulletin of the Moscow Oncology Society.* 2011;11:2-4.

12. Lozovaya V. V., Malikhova O. A., Tumanyan A. O. et al. Endoscopic differential diagnostics of gastritis-like form of primary non-Hodgkin's lymphomas and neuroendocrine tumors of the stomach. *Surgery and oncology.* 2023;13(2):27-37. doi:10.17650/2686-9594-2023-13-2-27-37.

13. Kim H. H., Kim G. H., Kim J. H., et al. The efficacy of endoscopic submucosal dissection of type I gastric carcinoid tumors compared with conventional endoscopic mucosal resection. *Gastroenterol Res Pract.* 2014;(14):1-7. doi:10.1155/2014/253860.

14. Panzuto F., Ramage J., Pritchard D. M., et al. European Neuroendocrine Tumor Society (ENETS) 2023 guidance paper for gastroduodenal neuroendocrine tumors (NETs) G1-G3. *J Neuroendocrinol.* 2023;35(8):e13306. doi:10.1111/jne.13306.

15. Bokhyan V. Yu., Peregorodiyev I. N., Delektorskaya V. V., et al. Surgical treatment and clinical and morphological characteristics of patients with neuroendocrine neoplasms of the stomach. *Modern oncology.* 2016;18(4):34-41.

16. Khomyakov V. M., Pirogov S. S., Ivanov A. V. Neuroendocrine tumors of the stomach: classification, diagnosis, treatment (literature review). *Pharmateka.* 2016;17:75-81.

17. Sok C., Ajay P.S., Tsagkalidis V., Kooby D. A., Shah M. M. Management of Gastric Neuroendocrine Tumors: A Review. *Ann Surg Oncol.* 2024;31(3):1509-1518. doi:10.1245/s10434-023-14712-9.

ВЛИЯНИЕ ПОЛИМОРБИДНОСТИ НА 30-ДНЕВНУЮ ЛЕТАЛЬНОСТЬ ПОСЛЕ АБДОМИНАЛЬНЫХ ОПЕРАЦИЙ

Бутырский А. Г.¹, Алиев А. С.², Румянцева М. И.³, Гербали О. Ю.¹, Сейтнебиева З. И.⁴, Джанаева А. Э.⁵, Бутырская И. Б.¹

¹Ордена Трудового Красного Знамени Медицинский институт имени С. И. Георгиевского федерального государственного автономного образовательного учреждения высшего образования «Крымский федеральный университет имени В. И. Вернадского» (Медицинский институт им. С. И. Георгиевского ФГАОУ ВО «КФУ им. В. И. Вернадского»), 295051, бул. Ленина, 5/7, Симферополь, Россия

²ГБУЗ РК Симферопольская городская клиническая больница №7, 295024, ул. 60 лет Октября, 30, Симферополь, Россия

³ГБУЗ С «Городская больница №1 им. Н. И. Пирогова», 299011, ул. Адмирала Октябрьского 19, Севастополь, Россия

⁴ГБУЗ РК Городская клиническая больница скорой медицинской помощи №6, 295026, ул. Гагарина, 15, Симферополь, Россия

⁵ГБУЗ РК Симферопольская клиническая больница, 295043, ул. Киевская, 142, Симферополь, Россия

Для переписки: Бутырский Александр Геннадьевич, доцент кафедры общей хирургии, анестезиологии-реаниматологии и скорой медицинской помощи, Медицинский институт им. С. И. Георгиевского ФГАОУ ВО «КФУ им. В. И. Вернадского», e-mail: albut@rambler.ru

For correspondence: Aleksandr G. Butyrskii, Ass.-Professor of the Department of General Surgery, Anesthesiology-Reanimatology and Emergency Medical Aid, Order of the Red Banner of Labor Medical Institute named after S. I. Georgievsky V. I. Vernadsky Crimean Federal University (Medical Institute named after S. I. Georgievsky of Vernadsky CFU), e-mail: albut@rambler.ru

Information about authors:

Butyrskii A. G., <https://orcid.org/0000-0001-5415-3756>

Aliev A. S., <https://orcid.org/0000-0002-0030-8940>

Rumyantseva M. I., <http://orcid.org/0000-0002-3591-4510>

Gerbali O. Yu., <https://orcid.org/0000-0001-7601-6226>

Seitnebieva Z. I., <https://orcid.org/0000-0002-2232-3180>

Dzhanaeva A. E., <http://orcid.org/0000-0001-9535-9523>

Butyrskaya I. B., <http://orcid.org/0000-0002-4283-2572>

РЕЗЮМЕ

Полиморбидность представляет собой глобальную проблему для здравоохранения. Цель исследования: описание распространенности полиморбидности, общие сочетания заболеваний и исходы в современных условиях среди пациентов, перенесших крупную абдоминальную операцию. Материал и методы. Был проведен анализ проспективного многоцентрового исследования осложнений после крупной абдоминальной операции в четырех больницах Крыма. Первичным результатом была 30-дневная послеоперационная летальность. Вторичным результатом была частота осложнений в течение 30 дней после операции. Результаты. Из 403 пациентов 140 (34,7%) имели одно хроническое заболевание, а 177 (43,9%) имели два и более хронических заболевания. Наиболее распространенными хроническими заболеваниями были артериальная гипертензия (53,9%), злокачественные новообразования (52,4%), хронические заболевания легких (34,7%) и сахарный диабет (23,5%). Пациенты с полиморбидностью имели более высокую частоту слабости по сравнению с пациентами с одним хроническим заболеванием или без такового. Летальность была выше у пациентов с одним хроническим заболеванием (2,9%) и полиморбидностью (6,8%). Слабость и 3–5 степень физического статуса ASA являются основными факторами выявленных 30-дневной летальности у пациентов с одним хроническим заболеванием и у пациентов с полиморбидностью. Не было никакого улучшения в 30-дневной летальности у пациентов с полиморбидностью, которые прошли предоперационное медицинское обследование. Выводы. Полиморбидность неблагоприятна для хирургических пациентов. Решение проблемы полиморбидности у плановых и экстренных пациентов требует инновационных стратегий для учета клинической слабости и контроля хронических заболеваний. Разработка стратегий, интегрирующих укрепление нарушенных физиологических систем, крайне важна для пациентов с полиморбидностью.

Ключевые слова: хронические заболевания, полиморбидность, хирургическая операция, осложнения, послеоперационная летальность

INFLUENCE OF POLYMORBIDITY ON 30-DAY MORTALITY AFTER ABDOMINAL SURGERY

Butyrskii A. G.¹, Aliev A. S.², Rumyantseva M. I.³, Gerbali O. Yu.¹, Seitnebieva Z. I.⁴, Dzhanaeva A. E.⁵, Butyrskaya I. B.¹

¹Medical Institute named after S. I. Georgievsky of Vernadsky CFU, Simferopol, Russia

²Simferopol Municipal Clinical Hospital No. 7, Simferopol, Russia

³Pirogov Sevastopol Municipal Hospital No. 1, Sevastopol, Russia

⁴Simferopol Municipal Emergency Clinical Hospital No. 6, Simferopol, Russia

⁵Simferopol Clinical Hospital, Simferopol, Russia

SUMMARY

Polymorbidity is a global health problem. Goal: to describe the distribution of polymorbidity, general disease combinations, and outcomes in modern conditions among patients who underwent major abdominal surgery. Material and methods. A prospective multicenter study of complications after major abdominal surgery was analyzed in 4 Crimean hospitals. The primary outcome was 30-day postoperative mortal rate, the secondary one was the incidence of complications during 30 days after surgery. Results. Among the 403 patients, 140 (34.7%) had one chronic disease, and 177 (43.7%) had two or more chronic diseases. The most common chronic diseases were arterial hypertension (53.9%), malignant neoplasms (52.4%), chronic lung diseases (34.7%), and diabetes mellitus (23.5%). Patients with polymorbidity had a higher incidence of severe frailty compared with patients with 1 or no chronic disease. Mortal rate was higher in patients with 1 chronic disease (2.9%) and in polymorbidity (6.8%). Frailty and ASA physical status grades 3–5 were the major predictors of 30-day mortal rate in patients with 1 chronic disease and in patients with polymorbidity. There was no improvement in 30-day mortal rate in patients with polymorbidity who underwent preoperative physical examination. Conclusion. Polymorbidity is unfavorable to surgical patients. Solution of issue of polymorbidity in elective and emergency patients requires innovative strategies to address frailty and chronic disease management.

Key words: chronic diseases, polymorbidity, surgery, postoperative complications, postoperative mortality

ВОЗ определяет множественные долгосрочные нарушения состояния здоровья, или мультиморбидность, как «сосуществование двух или более хронических состояний у одного человека» [1]. В Англии, по оценкам некоторых авторов, в настоящее время полиморбидность имеется у 14 миллионов человек, и ожидается, что эта цифра увеличится в два-три раза к 2040 году [2]. Поскольку полиморбидность растет, медикам необходимо учитывать это явление и его последствия для практики.

Ежегодно 313 миллионов пациентов во всем мире подвергаются хирургическим вмешательствам [3]. С увеличением доли пациентов старшего возраста становится более вероятным, что все больше пациентов, обращающихся за хирургической помощью, также будут полиморбидными [4], что повлияет на периоперационный риск [5].

Несмотря на это, существует мало данных о полиморбидности и о том, как она влияет на результаты хирургических операций в контексте стареющей человеческой популяции. Опубликованные исследования дают противоречивые результаты о распространенности хронических заболеваний среди прооперированных пациентов [6; 7]. На то есть множество причин: различия в популяции хирургических пациентов, какие долгосрочные состояния были включены в исследование, ограниченность выборки, ретроспективный анализ и пр. Понимание общих долгосрочных тенденций здоровья у людей с полиморбидностью, перенесших операцию, важно для оценки периоперационного риска и оптимизации управления основными рисками в периоперационном периоде.

Цель исследования: описание распространенности полиморбидности, выявление распространенных сочетаний заболеваний и влияние полиморбидности на послеоперационную летальность в современной когорте пациентов, перенесших крупную абдоминальную операцию.

МАТЕРИАЛ И МЕТОДЫ

Представленные данные являются фрагментом общеевропейского когортного исследования CASCADE, проведенного в соответствии с протоколом исследования [8]. Мы представляем данные проспективного многоцентрового исследования, изучающего осложнения после большой абдоминальной операции. Исследование включало пациентов в возрасте 18 лет и более, перенесших абдоминальные операции (резекции ЖКТ; наложение/закрытие стомы; гепатопанкреатобилиарная операция; грыжесечения) с использованием любого хирургического доступа. Исходные данные собирались с 24 января по 3 апреля 2022 года. Исследование проводилось в соответствии с рекомендациями STROBE [9]. Одобрено Комитетом по биоэтике при ФГАОУ ВО КФУ имени В.И. Вернадского (протокол №9 от 18.09.2023 г.).

Полиморбидность определялась согласно консенсусу Delphi по определению и измерению полиморбидности в исследованиях [10]. Основной переменной было количество долгосрочных изменений здоровья (опции - нет, одно, два и более). Полиморбидным считался пациент с двумя или более хроническими заболеваниями [10]. Психические заболевания не изучались.

Для сбора данных использовали заранее определенную форму отчета об индивидуальных характеристиках пациента, хирургических характеристиках и 30-дневных результатах для каждого пациента [8]. Для этого анализа мы использовали следующие переменные из набора данных: возраст (г); пол (мужчина или женщина); ИМТ; физическое состояние ASA (1–5); статус курения; показания к хирургическому вмешательству (доброкачественное или злокачественное заболевание); срочность хирургического вмешательства (плановое, экстренное); хирургический доступ (открытый или минимально инвазивный).

Первичным показателем результата была 30-дневная послеоперационная летальность. Вторичными показателями результатов были частота серьезных осложнений (степень 3–5 по Клавье-ну–Диндо) и частота любых осложнений (степень 1–5 по Клавье-ну–Диндо) [11]. Мы оценивали результаты через 30 дней после операции на основе личного наблюдения или телефонного интервью.

Для однофакторных сравнений между группами мы использовали однофакторный дисперсионный анализ, тест χ^2 или U-тест Манна–Уитни. Мы построили многоуровневую логистическую регрессию для учета состава случаев (характеристики пациента, заболевания и хирургического вмешательства). Мы провели анализ путем трехфакторного разложения общего

влияния на прямые, косвенные и интерактивные эффекты с использованием моделей естественного эффекта [12]. Мы изучили пациент-ориентированные факторы (наличие слабости и физического статуса ASA 3–5) и включили их в общую модель. Все исследования выполнены в системе R 3.4.2 с использованием пакетов `dplyr`, `finalfit` и `medflex`.

РЕЗУЛЬТАТЫ

Представленное исследование включало 403 пациентов, перенесших операцию на брюшной полости из 4 больниц г. Симферополя и г. Севастополя (рис. 1). Средний возраст всей когорты составил $61,5 \pm 3,5$, женщин было 213 (52,9%), 289 (71,7%) перенесли плановую операцию.

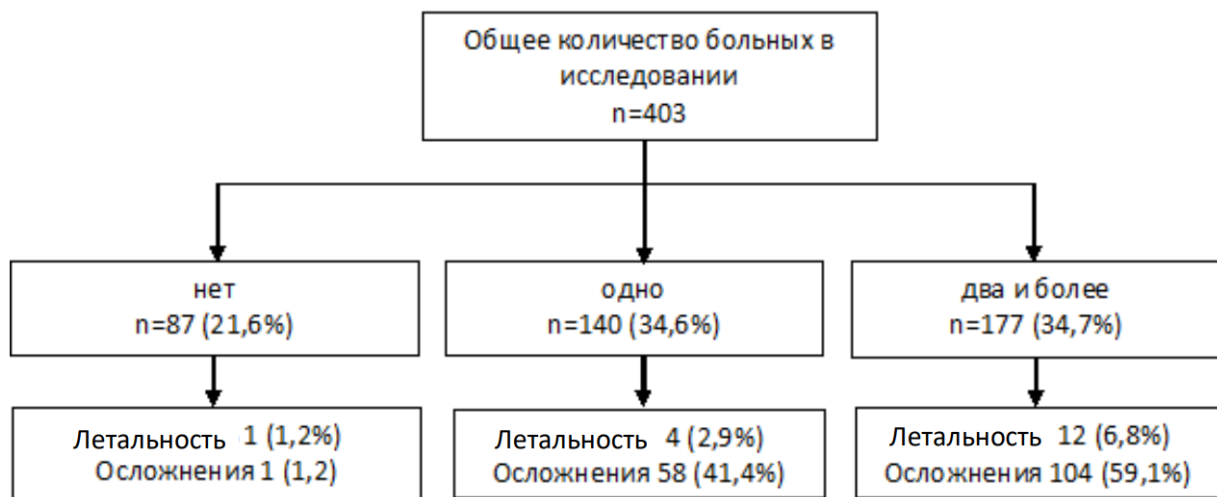


Рис. 1. Дизайн исследования.
Fig. 1. Search design.

Из 403 пациентов 140 (34,7%) и 177 (43,9%) имели одно или два и более хронических заболеваний соответственно (таблица 1). Четырьмя наиболее распространенными хроническими заболеваниями были артериальная гипертензия (113; 35,6%), злокачественные новообразования (ЗНО) (98; 30,9%), хронические заболевания легких (87; 27,4%) и сахарный диабет (СД) (74; 20,9%).

У пациентов с двумя и более хроническими заболеваниями ($n = 177$) наиболее распространенными сочетаниями были ЗНО и артериальная гипертензия (57; 32,2%) и СД и артериальная гипертензия (38; 21,5%) (таблица 2).

Увеличение возраста было связано с увеличением числа хронических заболеваний. полиморбидность больше характерна для мужчин, чем для женщин (55,4% против 44,6%), чаще встречается при $ИМТ \geq 25 \text{ кг} \times \text{м}^{-2}$ (67,2%), чаще фиксируется у плановых больных (72,9% против 27,1% по сравнению с экстренной операцией) при онкологических показаниях к опе-

рации (57,60% против 42,4% по сравнению с доброкачественной операцией). В общей сложности умерли 17 (10,9%) пациентов в течение 30 дней после операции. Показатели 30-дневной летальности были выше у пациентов с полиморбидностью по сравнению с пациентами с одним или без каких-либо хронических заболеваний (6,8% против 2,9% против 1,2%; $p < 0,001$). Экстренная операция и открытый хирургический доступ также были значительными предикторами 30-дневной послеоперационной летальности.

После исключения слабости и физического статуса ASA из многоуровневой модели не возникло существенных изменений в наблюдаемых связях. Не было обнаружено взаимодействия между любым из этих факторов и количеством хронических заболеваний. Связь между последними и 30-дневной летальностью была исследована в трехфакторной модели разложения слабости и физического статуса ASA (рис. 2).

Таблица 1. Клиническая характеристика пациентов, перенесших абдоминальную операцию, стратифицированные по количеству хронических заболеваний.
Table 1. Clinical characteristic of patients who underwent abdominal surgery according to the number of chronic diseases.

		Число хронических заболеваний		
		0	1	2 и более
		n=87	n=140	n=177
Возраст, г	18–40	38 (43,7%)	19 (13,6%)	2 (1,1%)
	41–60	39 (44,8%)	59 (42,1%)	42 (23,7%)
	61–80	10 (11,5%)	62 (44,3%)	115 (65,0%)
	≥ 81	0	0	18 (10,2%)
Пол, жен		55 (63,0%)	78 (55%)	79 (44,6%)
Физический статус по ASA	1	31 (35,6%)	18 (12,9%)	7 (4,0%)
	2	44 (50,6%)	84 (60,0%)	78 (44,1%)
	3	11 (12,7%)	35 (25,0%)	79 (44,6%)
	4-5	1 (1,1%)	3 (2,1%)	13 (7,3%)
Клиническая слабость	1–3	82 (94,2%)	125 (89,3%)	131 (74,0%)
	4–6	4 (4,7%)	12 (8,6%)	42 (23,7%)
	7–9	1 (1,1%)	3 (2,1%)	4 (2,3%)
Индекс массы тела; кг/м ²	< 18.5	2 (2,3%)	5 (3,6%)	7 (4,0%)
	18.5–24.9	33 (37,9%)	52 (38,6%)	51 (28,8%)
	25–29.9	31 (35,7%)	46 (32,9%)	69 (39,0%)
	≥ 30.0	21 (24,1%)	37 (26,4%)	50 (28,2%)
Курение	Да	33 (37,9%)	36 (25,7%)	38 (21,5%)
Срочность операции	Плановая	53 (60,9%)	107 (76,4%)	129 (72,9%)
	Экстренная	34 (39,1%)	33 (23,6%)	48 (27,1%)
Показания	Доброкачественное	78 (89,7%)	77 (55,0%)	75 (42,4%)
	Злокачественное	9 (10,3%)	63 (45,0%)	102 (57,6%)
Доступ	Мини-инвазивный	8 (9,1%)	45 (22,1%)	79 (44,6%)
	Открытый	79 (90,1%)	95 (67,9%)	98 (55,4%)

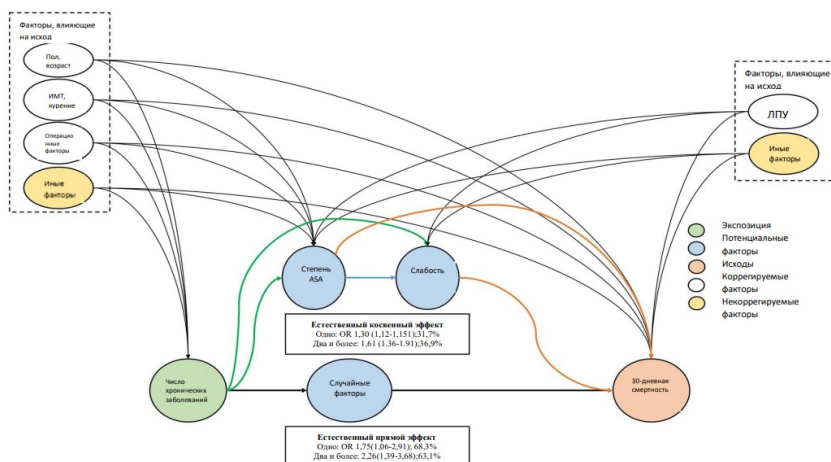


Рис. 2. Трехфакторная модель влияния количества хронических заболеваний на 30-дневную летальность, опосредованную физическим статусом ASA и наличием слабости. Отношение шансов (95% ДИ).
Fig. 2. Three-way mediation model of the effect of number of chronic diseases on 30-day mortality mediated by ASA physical status and presence of frailty. OR, odds ratio (95%CI).

Таблица 2. Пациенты с хроническими заболеваниями, перенесшие абдоминальную операцию, стратифицированные по их числу**Table 2. Patients with chronic diseases who underwent abdominal surgery stratified according to their number**

	Число хронических заболеваний		
	1	2	3 и более
	(n=87)	(n=79)	(n=98)
Мерцательная аритмия	0	6,3%	20,6%
Злокачественные новообразования	30,2%	50,6%	66,3%
Хроническая болезнь почек	2,3%	10,1%	23,5%
Хроническая болезнь печени	2,3%	3,8%	6,1%
Хроническая болезнь легких	20,3%	25,3%	48,0%
Сердечная недостаточность	1,1%	2,3%	16,3%
Ишемическая болезнь сердца	1,1%	2,4%	26,5%
Сахарный диабет	5,7%	19,0%	45,9%
Артериальная гипертензия	24,1%	57,0%	80,6%
Воспалительные заболевания кишечника	1,1%	1,3%	1,0%
Цереброваскулярные заболевания	2,3%	6,3%	10,2%
Хронические заболевания вен	9,5%	18%	10,2%

Значительная доля летальности была обусловлена наличием слабости и физического статуса 3–5 ст. ASA у пациентов с одним хроническим заболеванием (31,7%, OR 1,30 (95%CI 1,12–1,51)) и двумя и более хроническими заболеваниями (36,9%, OR 1,61 (95%CI 1,36–1,91)).

Доля пациентов с полиморбидностью, имеющих серьезные (13,8% против 9,3% против 1,2%, $p<0,001$) или любые осложнения (45,3% против 32,1% против 1,2%, $p<0,001$), была выше по сравнению с пациентами с одним или без хронических заболеваний соответственно. В многоуровневой модели у полиморбидных пациентов были более высокие показатели 30-дневных серьезных осложнений (OR 1,77 (95%CI 1,48–2,13)) или любые осложнения (OR 1,68 (95%CI 1,51–1,88)).

Статистически значимая взаимосвязь была отмечена между полиморбидностью и срочностью хирургического вмешательства (т. е. плановой и экстренной операцией) для осложнений, но не для 30-дневной летальности. При стратифицированном анализе на основе срочности хирургического вмешательства показано, что с увеличением возраста и ИМТ наблюдалось увеличение числа хронических заболеваний при стратификации по плановой и экстренной хирургии. Показатели полиморбидности были выше у пациентов мужского пола как при плановой, так и при экстренной хирургии.

У пациентов после плановой операции 30-дневная летальность (1,3% против 0,5% против 0,1%, $p<0,001$) и частота серьезных ослож-

нений (10,2% против 7,6% против 3,7%, $p<0,001$) были выше у пациентов с полиморбидностью по сравнению с теми, у кого было одно или не было хронических заболеваний (рис. 3). Такая же тенденция наблюдалась у полиморбидных пациентов и после экстренной операции по показателям 30-дневной летальности и частоте серьезных осложнений по сравнению с теми, у кого было одно или не было хронических заболеваний (9,2% против 4,3% против 0,8%, $p<0,001$ и 25,0% против 14,4% против 5,9%, $p<0,001$ соответственно).

ОБСУЖДЕНИЕ

Наше исследование имеет несколько важных результатов. Во-первых, у 50–70% пациентов, перенесших операцию, уже была полиморбидность. Во-вторых, хотя полиморбидность была связана с двукратным увеличением летальности, слабый контроль хронических заболеваний и функционального статуса оказался ключевым. Наши результаты отличаются от ранее опубликованных исследований. Полиморбидность у пациентов, перенесших серьезную операцию, была выше, чем показано в предыдущих исследованиях [6; 13]. Более высокие показатели, указанные в нашем исследовании, могут отражать изменения показателей полиморбидности за последнее десятилетие и включение большего количества хронических заболеваний. Различия во включении типа хронических заболеваний в предыдущих исследованиях ограничивают обобщаемость данных, особенно периоперационных результатов. Например,

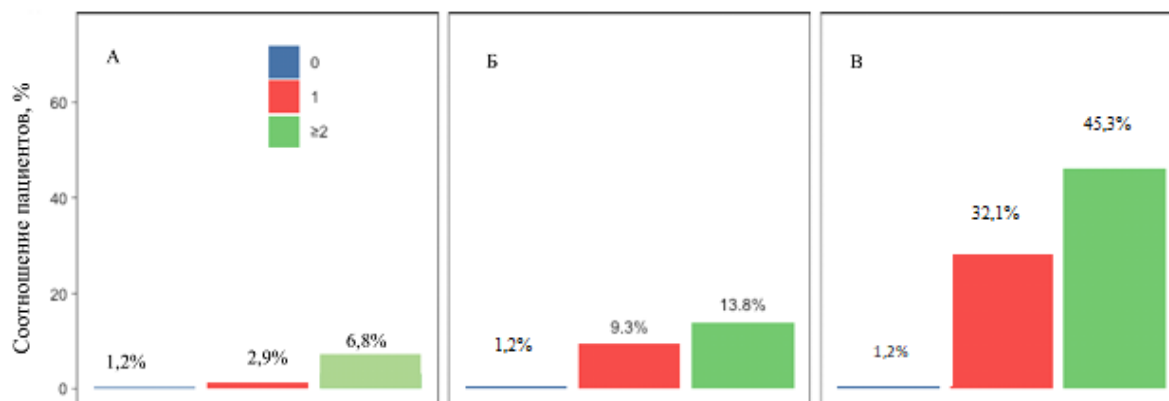


Рис. 3. Послеоперационные осложнения и летальность у пациентов после абдоминальной операции, стратифицированные по числу хронических заболеваний (А – 30-дневная летальность, Б – серьезные осложнения, В – любые осложнения).

Fig. 3. Postoperative complications and mortality in patients undergoing major abdominal surgery by the number of chronic diseases (A – 30-day mortality, B – major complications, C – any complications).

исследование из США определило списки сочетаний заболеваний, связанных с повышенной летальностью после общехирургической операции [14]. Другое исследование исключило пациентов с раком и деменцией и обнаружило, что у трети пациентов была комбинация высокого риска; у этих пациентов наблюдалось трехкратное увеличение летальности [7].

Наконец, ни одно из опубликованных исследований не изучало связь между полиморбидностью, клинической слабостью [15] и физическим статусом ASA в хирургии. Следует шире использовать интегральные шкалы оценки состояния пациентов (физическое состояние по ASA, шкалу клинической слабости) перед операциями для прогнозирования послеоперационного риска.

Чрезвычайно важным является понимание, как полиморбидность взаимодействует со срочностью хирургического вмешательства. Большинство исследований были сосредоточены только на экстренной хирургии [6; 14], за исключением недавнего исследования, которое показало, что показатели полиморбидности были выше у пациентов, перенесших экстренную операцию, по сравнению с плановыми больными [13]. Это противоречит результатам нашего исследования, где показатели полиморбидности были выше при плановой хирургии. Несмотря на это, периоперационные осложнения и летальность были непропорционально выше у пациентов, перенесших экстренную операцию, на фоне полиморбидности. Поэтому плановое оздоровление больных было, есть и будет краеугольным камнем современного здравоохранения.

Не было выявлено никакой разницы в летальности или осложнениях между пациентами с полиморбидностью, которые прошли пред-

перационную оценку, и теми, кто ее не прошел. Интерпретация этого факта не однозначна. Это не обязательно означает, что предоперационное обследование не имеет никакого значения. Например, это может указывать на эффективный отбор пациентов для плановых вмешательств. Однако наше исследование показывает связь между худшими результатами и полиморбидностью, и это указывает на предпочтительность плановых операций по сравнению с экстренными. Поэтому вызывает беспокойство тот факт, что у 26,5% пациентов с полиморбидностью последняя не была выявлена перед плановой операцией. Это подчеркивает необходимость выявления таких пациентов и/или улучшения предоперационной подготовки и обосновывает дальнейшие исследования влияния предоперационной подготовки пациентов с полиморбидностью на периоперационные риски.

У нашего исследования есть ограничения, которые необходимо учитывать. Во-первых, это исследование не включает исчерпывающий список всех хронических заболеваний (например, психические). Не были учтены показатели тяжести течения хронических заболеваний. А последнее важно, поскольку у пациентов с неконтролируемыми или тяжелыми хроническими заболеваниями могут быть худшие результаты. Во-вторых, мы не проводили наблюдение более 30 дней после операции, поэтому долгосрочное влияние существующей полиморбидности у пациентов, перенесших операцию, остается пока невыясненным, особенно при возвращении к нормальной повседневной активности. Это особенно важно в контексте нынешнего времени, когда уделяется большое внимание реабилитации; сложившиеся условия могут потребовать разработку специальных реабилитационных программ.

ЗАКЛЮЧЕНИЕ

Исследование CASCADE и наш небольшой фрагмент этой большой работы предлагает по-новому взглянуть на взаимосвязь между хирургией и полиморбидностью, что может иметь важные последствия не только для клинической практики, но и для принятия экономических и политических решений. Поскольку потребность в хирургической помощи быстро растет одновременно с полиморбидностью, необходимо срочно принять меры для решения этой проблемы. Исследование подчеркивает, что полиморбидность является важным фактором периоперационного риска, который необходимо учитывать врачам-хирургам, врачам-анестезиологам и всем, кто занимается обеспечением периоперационного ухода. Представленная проблема является крайне важной, учитывая старение населения, требующего медицинской помощи. Борьба с полиморбидностью должна быть обязанностью каждого врача, независимо от уровня оказания медицинской помощи.

Конфликт интересов. Авторы заявляют об отсутствии конфликта интересов.

Conflict of interest. The authors have no conflict of interests to declare.

ЛИТЕРАТУРА / REFERENCES

1. World Health Organization. Multimorbidity: Technical Series on Safer Primary Care: Multimorbidity. 2016. URL: <https://www.who.int/publications/i/item/9789241511650> (Accessed 24.08.2024).
2. Kingston A., Robinson L., Booth H., Knapp M., Jagger C. MODEM project Projections of multi-morbidity in the older population in England to 2035: estimates from the Population Ageing and Care Simulation (PACSim) model. *Age Ageing*. 2018;47:374-380. doi:10.1093/ageing/afx201.
3. Alkire B. C., Raykar N. P., Shrimel M. G., et al. Global access to surgical care: a modelling study. *Lancet Glob Health*. 2015;3:e316-e323. doi:10.1016/S2214-109X(15)70115-4.
4. Fowler A. J., Abbott T. E. F., Prowle J., Pearse R. M. Age of patients undergoing surgery. *Br J Surg*. 2019;106:1012-1018. doi:10.1002/bjs.11148.
5. Kuan V., Denaxas S., Gonzalez-Izquierdo A., et al. A chronological map of 308 physical and mental health conditions from 4 million individuals in the English National Health Service. *Lancet Digit Health*. 2019;1:e63-e77. doi:10.1016/S2589-7500(19)30012-3.
6. Hewitt J., McCormack C., Tay H. S., et al. Prevalence of multimorbidity and its association with outcomes in older emergency general surgical patients: an observational study. *BMJ Open*. 2016;6:e010126. doi:10.1136/bmjopen-2015-010126.
7. Vascular Events in Noncardiac Surgery Patients Cohort Evaluation (VISION) Study Investigators. Association between complications and death within 30 days after noncardiac surgery. *CMAJ*. 2019;191:E830-E837. doi:10.1503/cmaj.190221.
8. Student Audit and Research in Surgery Collaborative (STARSSurg), European Surgical Collaborative (EuroSurg). *CARDIOVASCULAR outcomes after major abdominal surgery: study protocol for a multicentre, observational, prospective, international audit of postoperative cardiac complications after major abdominal surgery*. *Br J Anaesth*. 2022;128:e324-e327. doi:10.1016/j.bja.2022.02.012.
9. von Elm E., Altman D. G., Egger M., Pocock S. J., Gøtzsche P. C., Vandenbroucke J. P. The Strengthening of Reporting of Observational Studies in Epidemiology (STROBE) statement: guidelines for reporting observational studies. *J Clin Epidemiol*. 2008;61:344-349. doi:10.1136/bmj.39335.541782.AD.
10. Ho I S. S., Azcoaga-Lorenzo A., Akbari A., et al. Measuring multimorbidity in research: Delphi consensus study. *BMJ Medicine*. 2022;1:e000247. doi:10.1136/bmjmed-2022-000247.
11. Clavien P. A., Barkun J., de Oliveira M. L., et al. The Clavien-Dindo classification of surgical complications: five-year experience. *Ann Surg*. 2009;250:187-196. doi:10.1097/SLA.0b013e3181b13ca2.
12. Vander Weele T. J. A three-way decomposition of a total effect into direct, indirect, and interactive effects. *Epidemiology*. 2013;24:224-232. doi:10.1097/EDE.0b013e318281a64e.
13. Fowler A. J., Wahedally M. A. H., Abbott T. E. F., Prowle J. R., Cromwell D. A., Pearse R. M. Long-term disease interactions amongst surgical patients: a population cohort study. *Br J Anaesth*. 2023;131:407-417. doi:10.1016/j.bja.2023.04.041.
14. Silber J. H., Reiter J. G., Rosenbaum P. R., et al. Defining multimorbidity in older surgical patients. *Med Care*. 2018;56:701-710. doi:10.1097/MLR.0000000000000947.
15. Vetrano D. L., Palmer K., Marengoni A., et al. Frailty and multimorbidity: a systematic review and meta-analysis. *J Gerontol A Biol Sci Med Sci*. 2019;74:659-666. doi:10.1093/gerona/gly110.

КАЧЕСТВО ЖИЗНИ КАК ПОКАЗАТЕЛЬ ЭФФЕКТИВНОСТИ ЛЕЧЕНИЯ ПРЕЖДЕВРЕМЕННОГО СТАРЕНИЯ У ЖЕНЩИН С НЕДИФФЕРЕНЦИРОВАННОЙ ДИСПЛАЗИЕЙ СОЕДИНИТЕЛЬНОЙ ТКАНИ

Кононова Н. Ю., Загртидинова Р. М., Ляшенко Н. В., Шалагина Е. Н.

ФГБОУ ВО «Ижевская государственная медицинская академия» Министерства здравоохранения Российской Федерации (ФГБОУ ВО ИГМА Минздрава России), 426034, ул. Коммунаров, д. 281, Удмуртская Республика, Ижевск, Россия

Для корреспонденции: Кононова Наталья Юрьевна, ассистент кафедры дерматовенерологии ФГБОУ ВО ИГМА Минздрава России, e-mail: conon.nata@yandex.ru

For correspondence: Kononova Natalia Yurievna, Assistant of the Department of Dermatovenereology Izhevsk State Academy of Medicine, e-mail: conon.nata@yandex.ru

Information about authors:

Кононова Н. Ю., <http://orcid.org/0000-0002-9528-5365>

Загртидинова Р. М., <http://orcid.org/0000-0003-0565-9149>

Ляшенко Н. В., <http://orcid.org/0000-0003-2107-4474>

Шалагина Е. Н., <http://orcid.org/0009-0002-1437-7944>

РЕЗЮМЕ

Выявленные симптомы преждевременного старения у женщин, имеющих 4 и более основных групп фенотипических проявлений недифференцированной дисплазии соединительной ткани (НДСТ), значительно снижают качество жизни данных пациенток, особенно их эмоциональную составляющую. Цель работы – оценить качество жизни женщин с преждевременным старением и недифференцированной дисплазией соединительной ткани до и после проведенной терапии. Материал и методы. При проведении проспективного поперечного сравнительного исследования, одобренного этическим комитетом, было выделено 3 группы женщин с фенотипическими проявлениями недифференцированной дисплазии соединительной ткани и признаками преждевременного старения, которым была проведена микрофоковая терапия на аппарате Bio-Ultimate Gold в количестве 10 сеансов через день с последующей биоревитализацией 1% гиалуроновой кислотой внутрикожно в количестве 3 сеансов 1 раз в 2 недели. Качество жизни женщин до и после проведенного лечения определяли по опроснику SF-36 на сайте www.sf36.org. Результаты и обсуждение. Показано, что после проведенной терапии наблюдается улучшение показателей качества жизни по всем шкалам опросника SF-36 во всех трех группах с достоверной разницей между основными группами 1 и 2, и группой сравнения ($p < 0,05$). После лечения в обеих основных группах показатели физического компонента здоровья выросли на 31%, психологического в 2 раза соответственно и достигли значений группы сравнения ($p < 0,05$). Заключение. В ходе исследования достоверно улучшились показатели физического и особенно психологического компонентов качества жизни ($p < 0,05$) у женщин с преждевременным старением при НДСТ. Определение качества жизни является важным инструментом для оценки эффективности лечения, удовлетворенности пациента и создания персонализированного подхода к уходу за внешностью, способствуя повышению качества медицинской помощи и благополучия пациентов.

Ключевые слова: качество жизни, преждевременное старение, недифференцированная дисплазия соединительной ткани, эффективность лечения

QUALITY OF LIFE AS A MEASURE OF TREATMENT EFFICACY IN PREMATURE AGING AMONG WOMEN WITH UNDIFFERENTIATED CONNECTIVE TISSUE DYSPLASIA

Kononova N. YU., Zagrtidina R. M., Lyashenko N. V., Shalagina E. N.

Izhevsk State Academy of Medicine, Izhevsk, Russia

SUMMARY

The symptoms of premature aging identified in women with 4 or more core groups of undifferentiated connective tissue dysplasia (UCTD) phenotypic manifestations significantly reduce these female patients' quality of life, particularly affecting their emotional well-being. The goal of this study was to evaluate the quality of life of prematurely aging women with UCTD before and after treatment. Material and methods. In this prospective cross-sectional comparative study, approved by the ethics committee, 3 groups of women exhibiting phenotypic manifestations of UCTD and the symptoms of premature aging were formed. These women received microcurrent therapy using the Bio-Ultimate Gold device for 10 sessions, each on alternate days. Treatment continued with biorevitalization via 1% hyaluronic acid applied intradermally for 3 sessions, 1 every other week. The SF-36 questionnaire–website www.sf36.org was used to evaluate the women's quality of life before and after treatment. Results and discussion. Showed a positive trend in the quality of life indicators for patients in all three groups after therapy. This improvement was evidenced by an increase in score on all of the SF-36 scales, with a significant difference between the primary groups 1 and 2, and the comparison group ($p < 0,05$). After treatment, the indicators of the physical component of health increased by 31% in both main groups, while the psychological component doubled and reached the values of the comparison group ($p < 0,05$). Conclusion. During the study, there was a statistically significant improvement in the indicators of the physical and particularly psychological

components of quality of life ($p < 0.05$) in women with premature aging with UCTD. Assessing the quality of life is a crucial tool for determining treatment efficacy, patient satisfaction, and devising a personalized approach to appearance care. This contributes to improved healthcare quality and patient wellbeing.

Key words: quality of life, premature aging, undifferentiated connective tissue dysplasia, treatment efficacy

В соответствии с клиническими рекомендациями Российского научного медицинского общества терапевтов по диагностике, лечению и реабилитации пациентов с дисплазиями соединительной ткани (первый пересмотр) [1] у пациента возможно выявить внешние и внутренние фенотипические проявления недифференцированной дисплазии соединительной ткани (НДСТ), входящие в основные системы организма. Особенно актуальным является установление признаков преждевременного старения у данных пациентов, чаще всего связанных с генетическими дефектами в процессах распада и синтеза основных белков соединительной ткани, которые проявляются ранним появлением морщин, потерей упругости кожи, снижением биологического возраста, наличием микроциркуляторных нарушений [2; 3]. Лечение преждевременного старения при НДСТ обычно направлено на управление симптомами и осложнениями заболевания, чтобы предотвратить или замедлить прогрессирование данной патологии и улучшить качество жизни пациента. В то же время определение эффективности лечения преждевременного старения при НДСТ может быть достаточно сложным процессом, так как это требует комплексного подхода и оценки различных аспектов. В первую очередь – это удовлетворенность пациента и улучшение его самочувствия, пациент должен чувствовать себя комфортно и уверенно в процессе лечения, а также видеть положительные изменения в своем внешнем виде и качестве жизни. Важно, чтобы процедуры были не только эффективными с медицинской точки зрения, но и соответствовали потребностям и ожиданиям пациента. Есть несколько способов определения эффективности процедур (изучение клинических показателей, сравнение фотографий пациента до начала процедур и после завершения лечения, использование инструментальных методов оценки старения [4; 5], но в данном исследовании мы выбрали самооценку и удовлетворенность пациента на основе опросника по качеству жизни, так как важно учитывать мнение пациента о своем внешнем виде, самочувствии и качестве жизни после лечения. Качество жизни пациента отражает его общее физическое, психологическое и социальное благополучие [6]. Изменения в качестве жизни могут быть показателем эффективности проводимого лечения [7]. Например, улучшение самочувствия, настроения,

способности к самообслуживанию и социальной активности после проведения процедур могут говорить о положительном влиянии лечения на пациента. Оценка качества жизни позволяет учитывать индивидуальные потребности и предпочтения пациента при выборе методов лечения и оценке результатов. Это помогает создать персонализированный подход к уходу и обеспечить максимальное удовлетворение и комфорт пациента. Оценка качества жизни помогает установить доверительные отношения между пациентом и медицинским персоналом, так как это позволяет более глубоко понять потребности и ожидания пациента, а также оценить его удовлетворенность результатами лечения.

Цель – оценить качество жизни женщин с преждевременным старением и НДСТ до и после проведенной терапии.

МАТЕРИАЛ И МЕТОДЫ

При проведении проспективного поперечного сравнительного исследования было выделено 3 группы женщин с фенотипическими проявлениями НДСТ и признаками преждевременного старения: 1 группа с марфаноидным морфотипом ($n=32$, средний возраст $38,2 \pm 5,6$ лет), 2 группа с элерсopodobным морфотипом ($n=39$, средний возраст $39,6 \pm 6,1$ лет) и 3 группа сравнения, имеющая 1-2 фенотипических признака, входящих в основные группы клинических проявлений НДСТ ($n=36$, средний возраст $37,3 \pm 5,9$ лет). Исследование одобрено локальным этическим комитетом ФГБОУ ВО ИГМА Минздрава России 25.12.2018 г., протокол заседания №635/1. Всем пациенткам была проведена микроотоковая терапия на аппарате Bio-Ultimate Gold в количестве 10 сеансов через день с последующей биоревитализацией 1% гиалуроновой кислотой внутрикожно папульно в область лица и шеи в количестве 3 сеансов 1 раз в 2 недели. Качество жизни женщин до и после проведенного лечения определяли по опроснику SF-36 (Medical Outcomes Study Short 36 – Form Health Survey) [8]. Все 36 пунктов опросника сгруппированы в восемь шкал и 2 показателя: «физический компонент здоровья», состоящий из 4 шкал: физического функционирования (ФФ), ролевого физического функционирования (РФФ), интенсивности боли (ИБ), общего здоровья (ОЗ); «психологический компонент здоровья», состоящий из 4 шкал: жизненной активности (ЖА),

социального функционирования (СФ), ролевого эмоционального функционирования (РЭФ) и психического здоровья (ПЗ). Показатели каждой шкалы могут варьировать между 0 и 100 баллами, где 100 представляет полное отсутствие ограничений или нарушений здоровья, более высокая оценка указывает на более высокий уровень КЖ. При оценке результатов опросника подсчет значений физического и психологического компонентов здоровья проводился с помощью специального калькулятора, разработанного компанией – разработчиком опросника и доступного на интернет-сайте www.sf36.org. По критерию Колмогорова-Смирнова количественные данные были распределены нормально. Значение необходимого объема выборки при уровне значимости 0,05 и мощности исследования 80% при случайном методе формирования выборки при расчете по методике К.А. Отдельновой [9] суммарно равно 100 (в на-

шем исследовании – 107 женщин). Количественные показатели среднего возраста и качества жизни рассчитывались как среднее значение (M), разброс данных или стандартное отклонение (SD). При сравнении данных внутри и между группами использовали однофакторный и многофакторный дисперсионный анализ с апостериорным попарным сравнением по методу Тьюки-Крамера [10]. Обработка результатов исследования проводилась на персональном компьютере в программе «SPSS for Windows v.13.00» и Microsoft Excel 2016.

РЕЗУЛЬТАТЫ И ОБСУЖДЕНИЕ

В ходе исследования качества жизни по шкалам опросника SF-36 [8] у пациенток 1 и 2 групп зарегистрировано снижение показателей физического и особенно психического компонентов здоровья в сравнении с показателями группы сравнения, результаты представлены в таблице 1.

Таблица 1. Показатели качества жизни до и после проведенной терапии у женщин с преждевременным старением при НДСТ, (M±SD), баллы.

Table 1. Quality of life indicators before and after therapy in women with premature aging due to UCTD, (M±SD), points.

Шкалы SF-36	1 группа n=32		2 группа n=39		группа сравнения n=36	
	до терапии	после терапии	до терапии	после терапии	до терапии	после терапии
ФФ	85,0±3,0	94,1±2,5*	83,2±5,1	92,5±4,3*	85,3±3,3	93,9±2,5*
РФФ	67,9±5,8	82,8±5,1*	67,5±5,4	81,3±6,0*	83,5±5,6"	91,9±4,0*α
ИБ	81,7±4,1	96,1±1,9*	82,3±5,1	94,1±4,9*	92,3±4,1	95,7±2,2*
ОЗ	60,2±2,8	84,9±5,6*	62,5±6,4	84,3±5,3*	83,8±2,3"	96,1±2,4*α
ЖА	36,4±3,1	76,0±3,8*	37,7±4,1	77,3±5,3*	77,0±3,1"	90,4±3,9*α
СФ	35,7±3,4	79,2±3,9*	35,8±3,2	78,2±4,4*	85,4±3,4"	90,8±3,8*α
РЭФ	55,7±2,7	86,4±2,1*	56,7±3,5	85,6±2,7*	85,5±2,7"	92,9±2,4*α
ПЗ	37,8±3,6	82,8±4,2*	38,2±3,8	86,7±4,1*	82,9±3,5"	94,1±3,1*α

Примечание: * – разница средних значений до и после значимости проведенной терапии во всех группах достоверна ($p < 0,05$); « – разница средних значений до лечения в 1 и 2 группах и группе сравнения достоверна ($p < 0,05$); α – разница средних значений после лечения в 1 и 2 группах и группе сравнения достоверна ($p < 0,05$). ФФ – физическое функционирование; РФФ – ролевое физическое функционирование; ИБ – интенсивность боли; ОЗ – общее здоровье; ЖА – жизненная активность; СФ – социальное функционирование; РЭФ – ролевое эмоциональное функционирование; ПЗ – психическое здоровье.

При обсуждении результатов исследования, представленных в таблице, надо отметить, что психологический компонент здоровья у женщин с преждевременным старением на фоне НДСТ страдает больше, чем физический компонент, так как преждевременное старение больше влияет на снижение социальных контактов, общения, увеличение депрессивного настроения в связи с тем, что внешность играет важную роль в жиз-

ни женщины. При сравнении показателей в таблице выявлено, что в 1 и 2 группах пациентов при сопоставлении с группой сравнения психологический компонент здоровья у женщин с преждевременным старением был значительно ниже ($p < 0,05$), но после проведенного лечения достиг баллов пациентов группы сравнения ($p < 0,05$), кроме показателей социального функционирования. Низкие показатели жизненной

активности, социального функционирования и психического здоровья, которые характеризуют настроение, наличие депрессии, тревоги, ощущение себя полным сил и энергии, а также социальную активность в обществе, показывают как непривлекательный внешний вид женщины с преждевременным старением ограничивает уровень общения и социальных контактов, снижает жизненную активность в обществе, настроение, вызывает депрессивные переживания. В то же время при уменьшении количества морщин, улучшении внешнего вида – настроение данных пациенток заметно улучшается, они чувствуют себя более энергичными, проходит тревога и депрессия, но социальная активность (баллы показателя «социальное функционирование») все-таки не достигает уровня группы сравнения.

Также достоверно ниже были показатели физического компонента здоровья ($p < 0,05$), кроме физического функционирования ($p > 0,05$), которые достоверно увеличились после лечения ($p < 0,05$). Особенно низким показателем в 1 и 2 группах был показатель общего состояния здоровья ($60,2 \pm 2,8$ и $62,5 \pm 6,4$ баллов), или оценка пациентками своего состояния здоровья в настоящий момент и перспектив лечения. Женщины, у которых признаки старения появились в молодом возрасте, не могли поверить в то, что их внешний вид можно улучшить с помощью профессиональных процедур, хотя как на физический компонент здоровья данный аспект влиял мало. Но после проведенной терапии показатель общего состояния здоровья увеличился на 41% в 1 группе ($p < 0,05$) и на 34,9% во 2-ой группе ($p < 0,05$). Самые высокие баллы в основных группах зафиксированы по показателям «физическое функционирование» ($85,0 \pm 3,0$ и $83,2 \pm 5,1$ баллов) и «интенсивность боли» ($81,7 \pm 4,1$ и $82,3 \pm 5,1$ баллов), так как неудовлетворительный внешний вид практически не оказывал влияние на физическое самочувствие и координацию движений, пациентки не испытывали физической боли. В тоже время после проведения процедур данные показатели достоверно увеличились в обеих группах ($p < 0,05$).

Показатели ролевого функционирования, которые оценивают способность выполнять роли в семье, на работе и в обществе, а также уровень удовлетворенности своими ролями, тоже были на невысоком уровне, особенно обусловленное эмоциональным состоянием (РЭФ) – в 1 группе показатель составил $55,7 \pm 2,7$ балла, во 2-ой – $56,7 \pm 3,5$ балла, что значительно ниже показателя группы сравнения – $85,5 \pm 2,7$ балла ($p < 0,05$). После проведенной терапии показатели в основных группах выросли на 55,1% и 51% соответственно и достигли значений группы сравнения ($p < 0,05$), что еще

раз доказывает роль ухоженного внешнего вида на повседневную активность в жизни женщины и ролевое поведение в семье и обществе.

Надо отметить, что, в основном превентивное лечение показало свою эффективность в группе сравнения – достоверно увеличились показатели физического ($p < 0,05$) и психологического компонентов здоровья ($p < 0,05$).

При анализе литературы в базе статей MEDLINE, PubMed, eLIBRARY.RU не найдено конкретных исследований по качеству жизни до и после проведенной терапии преждевременного старения для сравнения с нашими результатами. В то же время отечественными учеными, занимающимися проблемами НДСТ, было проведено исследование параметров качества жизни у пациентов с НДСТ и дефицитом магния [11], в котором установлено снижение качества жизни, оцениваемое по опроснику SF-36, у лиц молодого возраста с НДСТ и гипомагнемией по сравнению с практически здоровыми лицами по ряду показателей, характеризующих физический и эмоциональный компоненты здоровья. В статье Свечниковой Е.В. и соавт. [12] описываются клинические случаи пациентов с НДСТ, у которых после коррекции признаков старения улучшается качество жизни. Важно отметить, что оценка психологического и физического состояния пациентов до и после проведенной терапии, включая изменения в общем самочувствии, настроении, уровне активности и эмоциональном благополучии, а также изучение эффективности различных методов лечения и профилактики преждевременного старения являются приоритетом в исследованиях отечественных и зарубежных ученых.

ЗАКЛЮЧЕНИЕ

После проведенной терапии преждевременного старения у женщин с недифференцированной дисплазией соединительной ткани достоверно улучшаются показатели физического и особенно психологического компонентов качества жизни ($p < 0,05$). Таким образом, определение качества жизни является важным инструментом для оценки эффективности лечения, удовлетворенности пациента и создания персонализированного подхода к уходу за внешностью, способствуя повышению качества медицинской помощи и благополучия пациентов.

Конфликт интересов. Авторы заявляют об отсутствии конфликта интересов.

Conflict of interest. The authors have no conflict of interests to declare

ЛИТЕРАТУРА

1. Клинические рекомендации Российского научного медицинского общества терапевтов

по диагностике, лечению и реабилитации пациентов с дисплазиями соединительной ткани (первый пересмотр). *Медицинский вестник Северного Кавказа*. 2018;1.2:137-209. doi:10.14300/mnnc.2018.13037.

2. Бутолин Е. Г., Сметанин М. Ю., Друк И. В. и др. Частные вопросы дисплазии соединительной ткани. Ижевск: Ижевская государственная медицинская академия; 2022.

3. Кононова Н. Ю., Чернышова Т. Е., Загртдинова Р. М., Саматова А. Т. Типы микроциркуляторных нарушений у женщин с недифференцированной дисплазией соединительной ткани. *Медицинский вестник Северного Кавказа*. 2022;17(3):301-303. doi:10.14300/mnnc.2022.17074.

4. Schlessinger D. I., Iyengar S., Yanes A. F., et al. Development of a core outcome set for clinical trials in facial aging: study protocol for a systematic review of the literature and identification of a core outcome set using a Delphi survey. *Trials*. 2017 Aug 1;18(1):359. doi:10.1186/s13063-017-2104-3.

5. Humphrey S., Manson Brown S., Cross S.J., Mehta R. Defining Skin Quality: Clinical Relevance, Terminology, and Assessment. *Dermatol Surg*. 2021;47(7):974-981. doi:10.1097/DSS.0000000000003079.

6. Потёмина Т. Е., Кузнецова С. В., Перешейн А. В., Самойлова О. Ю., Янушанец О. И. Качество жизни в здравоохранении: критерии, цели, перспективы. *Российский остеопатический журнал*. 2018;(3-4):98-106. doi:10.32885/2220-0975-2018-3-4-98-106.

7. Парахонский А. П. Качество жизни как один из критериев оценки эффективности лечения. *Международный журнал прикладных и фундаментальных исследований*. 2009;(5):121-126. URL: <https://applied-research.ru/ru/article/view?id=203> (дата обращения: 03.05.2024).

8. Ware J. E., Snow K. K., Kosinski M., Gandek B. SF-36 Health Survey. Manual and interpretation guide. The Health Institute, New England Medical Center. Boston, Mass; 1993.

9. Отдельнова К. А. Определение необходимого числа наблюдений в социально-гигиенических исследованиях. Сборник трудов 2 го ММИ. Москва. 1980;150 (6):18-22.

10. Петри А., Сэбин К. М. Наглядная медицинская статистика. ГЭОТАР- Медиа; 2009.

11. Тихомирова Н. Ю., Елисеева Л. Н., Басте З. А., Малхасян И. Г. Особенности качества жизни у лиц молодого возраста с недифференцированной дисплазией соединительной ткани и дефицитом магния. *Кубанский научный медицинский вестник*. 2014;148(6):87-90.

12. Свечникова Е. В., Моржанаева М. А., Горская А. А., Максимова Ю. В. Протоколы коррек-

ции признаков недифференцированной дисплазии соединительной ткани с помощью аппаратных и инъекционных методов у пациентов косметологического профиля. *Медицинский совет*. 2023;17 (2):15-25. doi:10.21518/ms2023-031.

REFERENCES

1. Clinical Guidelines of the Russian Scientific Medical Society of Therapeutic on the Diagnosis, Treatment, and Rehabilitation of Patients with Connective Tissue Dysplasia (First Revision). *Medical News of North Caucasus*. 2018;1.2:137-209. (In Russ.). doi:10.14300/mnnc.2018.13037.

2. Butolin E. G., Smetanin M. Y., Druk I. V., et al. Specific issues of connective tissue dysplasia. *Izhevsk: Izhevsk State Medical Academy*; 2022. (In Russ.).

3. Kononova N. Y., Chernysheva T. E., Zagrtidinova R. M., Samatova A. T. Types of Microcirculatory Disorders in Women with Undifferentiated Connective Tissue Dysplasia. *Medical News of North Caucasus*. 2022;17(3):301-303. (In Russ.). doi:10.14300/mnnc.2022.17074.

4. Schlessinger D. I., Iyengar S., Yanes A. F., et al. Development of a Core Outcome Set for Clinical Trials in Facial Aging: Study Protocol for a Systematic Review of the Literature and Identification of a Core Outcome Set Using a Delphi Survey. *Trials*. 2017 Aug 1;18(1):359. doi:10.1186/s13063-017-2104-3.

5. Humphrey S., Manson Brown S., Cross S.J., Mehta R. Defining Skin Quality: Clinical Relevance, Terminology, and Assessment. *Dermatol Surg*. 2021;47(7):974-981. doi:10.1097/DSS.0000000000003079.

6. Potyomina T. E., Kuznetsova S. V., Pereshein A. V., Samoilova O. Yu., Yanushanets O. I. Quality of Life in Healthcare: Criteria, Goals, Perspectives. *Russian Osteopathic Journal*. 2018;(3-4):98-106 (In Russ.). doi:10.32885/2220-0975-2018-3-4-98-106.

7. Parakhonsky A. P. Quality of life as one of the criteria for evaluating treatment effectiveness. *International Journal of Applied and Fundamental Research*. 2009;(5):121-126/ (In Russ.). URL: <https://applied-research.ru/ru/article/view?id=203> (accessed: 03.05.2024).

8. Ware J. E., Snow K. K., Kosinski M., Gandek B. SF-36 Health Survey. Manual and Interpretation Guide. The Health Institute, New England Medical Center. Boston, Mass; 1993.

9. Otdelnova K. A. Determination the Required Number of Observations in Social And Hygienic Researches. *Collection of Works of the 2nd Moscow Medical Institute*. Moscow, 1980;150 (6):18-22. (In Russ.).

10. Petri A., Sabin K. M. Medical Statistics at a Glance. GEOTAR-Media; 2009. (In Russ.).

11. Tikhomirova N. Y., Eliseeva L. N., Baste Z. A., Malkhasyan I. G. Features of Quality of Life in Young Individuals with Undifferentiated Connective Tissue Dysplasia and Magnesium Deficiency. *Kuban Scientific Medical Bulletin*. 2014;148(6):87-90. (In Russ.).

12. Svechnikova E. V., Morzhanaeva M. A., Gorskaya A. A., Maximova Yu. V. Protocols on correction of signs of undifferentiated connective tissue dysplasia using hardware and injection techniques in cosmetic patients. *Medical Sovet*. 2023;17(2):15-25. (In Russ.). doi:10.21518/ms2023-031.

ЭФФЕКТИВНОСТЬ ПОВТОРНЫХ УСТАНОВОК ИНТРАГАСТРАЛЬНЫХ БАЛЛОНОВ В ЛЕЧЕНИИ ОЖИРЕНИЯ

Котельникова Л. П.¹, Сандрацкая А. В.², Немтинова О. В.¹

¹ФГБОУ ВО «Пермский государственный медицинский университет имени академика Е. А. Вагнера» МЗ РФ, ул. Петропавловская, 26, 614000, г. Пермь, Россия

²ФГБУЗ ПКЦ ФМБА России МСЧ №140, ул. Целинная, 27, 614000, г. Пермь, Россия

Для корреспонденции: Котельникова Людмила Павловна, доктор медицинских наук, профессор, зав. кафедрой хирургии с курсом сердечно-сосудистой хирургии и инвазивной кардиологии, e-mail: splaksin@mail.ru

For correspondence: Liudmila P. Kotelnikova, MD, Professor, Head of the Surgical department with the course of cardiovascular surgery and invasive cardiology, e-mail: splaksin@mail.ru

Information about the authors:

Kotelnikova L. P., <https://orcid.org/0000-0002-8602-1405>

Sandratskaya A. V., <https://orcid.org/0009-0004-6505-0372>

Nemtinova O. V., <https://orcid.org/0009-0008-9303>

РЕЗЮМЕ

Цель: изучить влияние интрагастрального баллона (ИГБ) на состояние слизистой желудка в зависимости от длительности лечения и оценить результаты повторных установок. Материал и методы. Использовали Intra gastric Balloon SiliRus. Семи пациентам через 10-24 месяца выполнена повторная установка ИГБ. Эффективность лечения оценивали по проценту потери избыточной массы тела (%EWL) и избыточного ИМТ (%EBL). Результаты. ИГБ был установлен 68 пациентам. Избыточная масса тела диагностирована в 2,9%, первая степень ожирения в 20,6%, вторая - в 41,7% и третья - в 34,8%. Потеря массы тела при первичном применении ИГБ колебалась от 0 до 46 кг, медиана 13 (5,5; 17,5), медиана %EWL и %EBL составила 29,1% (17,2; 43,8) и 31,5% (17,9; 47,6) соответственно. При сроке лечения более семи месяцев сохранялась тенденция к дополнительной потере веса, но при этом увеличивалась частота развития эрозивных изменений слизистой желудка. В пяти случаях из семи результат повторной установки ИГБ был хуже, %EWL был в 1,5-2,5 раза меньше по сравнению с первой процедурой. У одной пациентки с избытком массы тела результат был сопоставимым - %EWL после первой процедуры составил 20,9%, после второй - 22,2%. В одном случае ИМТ снизился с 35,4 до 24,8, а %EWL превысил результат первой постановки в два раза и составил 100%. При удалении ИГБ в срок до 7 месяцев в 41,17% случаев находили эндоскопические признаки эрозивного гастрита, свыше 7 месяцев - в 58,83%. Заключение. При длительном нахождении баллона в желудке отмечена тенденция к увеличению частоты развития эрозивных изменений слизистой. После повторной установки ИГБ у большинства пациентов %EWL был меньше в 1,5-2,5 раза по сравнению с первой процедурой.

Ключевые слова: ожирение, лечение, интрагастральный баллон, повторные установки, эрозии желудка

THE EFFECTIVENESS OF RE-INSTALLATIONS OF INTRAGASTRIC BALLOONS IN THE TREATMENT OF OBESITY

Kotelnikova L. P.¹, Sandratskaya A. V.², Nemtinova O. V.¹

¹E.A. Vagner Perm State Medical University, Perm, Russia

²Medical Division No.140, Perm, Russia

SUMMARY

The aim: to estimate the effect of the intragastric balloon (IGB) on the condition of the gastric mucosa, depending on the duration of the treatment and to evaluate the results of re-installations. Material and methods. We used Intra gastric Balloon SiliRus. Seven patients underwent repeated IGB installation after 10-24 months. The effectiveness of treatment was assessed by the percentage of overweight loss (%EWL) and excess BMI (%EBL). Results. IGB was installed in 68 patients. Overweight was diagnosed in 2.9%, the first degree of obesity - in 20.6%, the second - in 41.7% and the third - in 34.8%. Body weight loss with primary IGB use ranged from 0 to 46 kg, median 13 (5.5; 17.5), median %EWL and %EBL were 29.1% (17.2; 43.8) and 31.5% (17.9; 47.6), respectively. With a treatment period of more than seven months, the tendency to additional weight loss persisted, but at the same time the incidence of erosive changes in the gastric mucosa increased. In five out of seven cases, the result of IGB re-installation was worse, the %EWL was 1.5-2.5 times less than after the first procedure. In one overweight patient, the result was comparable - %EWL after the first procedure was 20.9%, after the second - 22.2%. In one case, the BMI decreased from 35.4 to 24.8, and the %EWL exceeded the result of the first diagnosis twice, making 100%. When IGB was removed within 7 months, endoscopic signs of erosive gastritis were found in 41.17% of cases, and over 7 months - in 58.83%. Conclusion. With a long-term stay of the balloon in the stomach, there was a tendency to increase the incidence of erosive changes in the mucosa. After IGB re-installation, the %EWL in most patients is 1.5-2.5 times less than after the first procedure.

Key words: obesity, treatment, intragastric balloon, re-instillation, gastric erosions.

Ожирение – заболевание, оказывающее серьезное негативное влияние на здоровье человека. Распространенность его значительно возросла за последние два десятилетия во всем мире, в том числе и в Российской Федерации [1]. Для снижения веса с различной эффективностью используют консервативное лечение, оперативные вмешательства и мини-инвазивные процедуры, к которым относится эндоскопическая гастропликация, эндопротезирование, постановка интрагастрального баллона (ИГБ) [2-4]. Создание ИГБ в 1985 году послужило логическим завершением поисков неинвазивного, но эффективного метода лечения ожирения [5]. При его использовании происходит стимуляция центра насыщения, что закрепляется у пациента в виде условно-безусловного рефлекса. Эффективность ИГБ составляет 80%, а потеря избыточной массы тела значительно варьирует в зависимости от пола, возраста, исходной массы тела. Большинство исследователей отмечают максимальный эффект от этого вида лечения при индексе массы тела (ИМТ) 35 и менее [2; 6-8] в первый месяц после его установки, а в течение первого месяца – в первую неделю [5]. В дальнейшем снижение массы тела идет менее интенсивно и примерно через шесть месяцев, вес пациента стабилизируется на постоянном уровне и ИГБ удаляют. Нахождение баллона в желудке приводит к механическому воздействию на слизистую, что требует контроля и лечения [2; 7].

Учитывая, что только 20-26% пациентов могут удерживать вес после удаления ИГБ [2; 3; 7; 8], некоторые из них обращаются за повторной процедурой, результаты которой недостаточно освещены [2].

Особое место занимает применение ИГБ в лечении пациентов с морбидным ожирением как метода, позволяющего снизить риск возникновения осложнений при проведении в дальнейшем бариатрических операций [2; 4; 6; 7].

Цель – изучить влияние ИГБ на состояние слизистой желудка в зависимости от длительности лечения и оценить результаты повторных установок.

МАТЕРИАЛ И МЕТОДЫ

Показания к установке ИГБ определяли в соответствии с клиническими рекомендациями по лечению ожирения. Перед установкой ИГБ проводили диагностическую эндоскопическую фиброгастродуоденоскопию (ЭФГДС), при которой оценивали состояние слизистой желудка и 12-перстной кишки, кардиального жома и определяли безопасность проведения процедуры. Использовали отечественный ИГБ IntraGastric Balloon SiliRus производства РФ ООО «СИЛИРУС», Россия, г. Москва. Его установку и удале-

ние проводили под внутривенной седацией с мониторингом жизненно важных функций. Баллон обрабатывали снаружи глицерином и вводили по принципу желудочного зонда в просвет желудка. Его положение контролировали при помощи фиброгастроскопа, просвет заполняли 0,9% стерильным раствором NaCl, окрашенным метиленовым синим, в объеме 400-700 мл (медиана 620).

В течение всего периода лечения пациенты получали ингибиторы протоновой помпы, соблюдали диету, увеличивали интенсивность физической нагрузки. Местонахождение баллона контролировали с помощью УЗИ, рентгенологического исследования, а при необходимости состояние слизистой оболочки желудка оценивали с помощью ЭФГДС. Удаление баллона производили с помощью пункционной иглы и граспера, что занимало в среднем 10–15 минут, при этом оценивали состояние слизистой желудка.

Семи пациентам через 10-24 месяца в связи с увеличением массы тела выполнена повторная установка ИГБ.

Эффективность лечения оценивали по проценту потери избыточной массы тела (%EWL) и избыточного ИМТ (%EBL) отдельно у мужчин и женщин, в зависимости от степени ожирения и длительности использования ИГБ.

Статистическая обработка данных проведена с помощью стандартных прикладных компьютерных программ Statistica for Windows 10,0, Excel 2003. Описательная статистика представлена медианой с нижним и верхним квартилями. Для сравнения в независимых группах использован критерий Манн-Уитни, а для корреляционного анализа – критерий Пирсона. Различия считали значимыми при p менее 0,05.

РЕЗУЛЬТАТЫ

За последние 10 лет в МСЧ №140 г. Пермь ИГБ был установлен 68 пациентам (48 женщины и 20 мужчин) в возрасте от 19 до 68 лет, медиана 41 (35; 50). Вес колебался от 82 до 180 кг, медиана 104 (95; 128). ИМТ варьировал от 27,5 до 59,5, медиана 36,7 (34,6; 44,4). Избыточная масса тела диагностирована в 2,9%, первая степень ожирения – в 20,6%, вторая – в 41,7% и третья – в 34,8%.

Нахождение ИГБ в полости желудка колебалось от 0 до 20,7 месяцев, медиана 7 (6,2; 8,4). В раннем послеоперационном периоде баллон был извлечен пяти (7,35%) пациентам ввиду непереносимости (3), ущемления в скользящей грыже пищеводного отверстия диафрагмы (1), гастроэзофагеального пролапса (1). Еще у двух пациентов (2,94%) ИГБ перфорировался и удалился самостоятельно естественным путем. По рекомендациям фирм-производителей срок применения баллон ограничен 6 месяцами, однако из-за низкой ком-

плаентности пациентов в 38 случаях (55,9%) срок нахождения ИГБ в желудке превышал рекомендованный и варьировал от 7 до 20,7 месяцев. При удалении ИГА в срок до 7 месяцев в 41,17% случаев находили единичные эрозии диаметром 2-3 мм в пищеводе, желудке и 12-перстной кишке на фоне эзофагита и гастропатии в виде участков гиперемии, незначительного отека слизистой. При гистологическом исследовании установили диагноз гастрита с лейкоцитарной инфильтрацией собственно мышечной пластинки. При длительном нахождении баллона в желудке изменения слизистой были диагностированы у большинства (58,83%), причем у троих пациентов (4,41%) обнаружена язва луковицы 12-перстной кишки. Этим больным было назначено медикаментозное лечение блокаторами протоновой помпы и антацидными препаратами.

Еще у одной пациентки (1,47%) при нахождении ИГБ 11,5 месяцев произошла перфорация острой язвы большой кривизны желудка. Ей была выполнена лапаротомия с ушиванием язвенного дефекта в экстренном порядке.

Потеря массы тела при применении ИГБ колебалась от 0 до 46 кг, медиана 13 (5,5; 17,5), медиана %EWL и %EBL составила 29,1% (17,2; 43,8) и 31,5% (17,9; 47,6) соответственно. У пациентов с ИМТ до 40 потеря веса колебалась от 1 до 41 кг, медиана 10 (5; 15), медиана %EWL – 35% (15,2;

48,8) %EBL – 37,2% (14; 50,4). В группе с морбидным ожирением потеря веса колебалась от 0 до 46 кг, медиана 17 (13; 20,5), медиана % EWL - 23,4% (17,6; 30), %BL – 26,8% (18,3; 31,5). Пациенты с ИМТ 40 и более в среднем теряли большую массу тела, однако, %EWL и %EBL у них был ниже, чем у пациентов с ИМТ менее 40. В результате статистической обработки установлено, чем %EWL имел отрицательную корреляцию с исходным ИМТ. Чем выше был ИМТ, тем меньше был процент потери избыточной массы тела в результате лечения ИГБ ($r=-0,29$; $p=0,03$). Мужчины худели эффективнее, чем женщины, но разница не была значимой ($p=0,47$). При длительности нахождения ИГБ в желудке 6-7 месяцев медиана потери веса составила 12 кг (6; 16), %EWL – 26% (14; 44,1), %EBL – 27 (14; 44,1), более 7 месяцев медиана потери веса – 13 кг (5; 18), %EWL составил 30% (18,5; 46,9), %EBL – 33,9% (21; 49,9). Обнаружена положительная зависимость средней величины между %EWL и длительностью нахождения ИГБ в желудке у пациентов с ИМТ до 40 ($r=0,5$; $p=0,001$). При увеличении срока лечения с помощью ИГБ сохранялась тенденция к дополнительной потере веса, но при этом увеличивалась частота развития эрозивных изменений слизистой желудка.

Повторная установка ИГА была выполнена в 7 (10,29%) случаях (таб.1).

Таблица 1. Повторные установки внутрижелудочного баллона
Table 1. Re-insertion of intragastric balloon

№	Исходный ИМТ	ИМТ после ИГБ 1, %EWL	Перерыв в месяцах	ИМТ перед установкой ИГБ 2	ИМТ после ИГБ 2, %EWL
1.	30,4	26,1 65%	24	34,6	33,9 27%
2.	47,8	33 63,8%	24	41,3	36,6 40%
3.	33,9	29,5 46,4%	20	31,1	29,8 21%
4.	38	31,2 47,6%	8	35,4	24,8 100%
5.	30,5	29 22%	10	32	30,9 9,5%
6.	36,6	30,5 43,4%	12	31	29 17,6%
7.	29,1	27,6 20,9%	14	28,5	27,5 22,2%

Повторно ИГБ был установлен в сроки от 10 до 24 месяцев в связи с увеличением ИМТ по сравнению с ИМТ после удаления первого баллона, при этом в двух случаях вес превысил ис-

ходный. У пяти пациентов результат повторной установки ИГБ был хуже, %EWL был в 1,5-2,5 раза был меньше по сравнению с первой процедурой. У одной пациентки с избытком массы тела

результат был сопоставимым с первой процедуры, %EWL составил 20,9% и 22,2 % соответственно. В одном случае получен отличный результат. После первичной установки ИГБ ИМТ снизился с 38 до 31,9, срок лечения составил 8,2 месяца. В течение года пациентке дополнительно похудеть не удалось, ИМТ увеличился до 35,4. Выполнена повторная установка ИГБ. Пациентка в установленные сроки для удаления ИГБ не явилась. Через 20,1 месяцев (603 дня) баллон был извлечен из желудка, ИМТ снизился до 24,8. Пациентка удерживает вес уже три года.

Четверо пациентов с морбидным ожирением через две недели после удаления были оперированы, двоим выполнена лапароскопическая рукавная резекция желудка, еще двоим – мини-гастрошунтирование.

ОБСУЖДЕНИЕ

ИГБ относится к временным малоинвазивным методам лечения избытка массы тела и ожирения, недостатком которого служит недостаточная потеря избытка массы тела и набор веса после удаления баллона из желудка у ряда пациентов. Поиск «идеального» пациента для лечения ИГБ продолжается. Во многих исследованиях отмечено, что максимальный эффект был получен при исходном ИМТ 30-35 [6; 9; 10]. Наши результаты подтверждают, что медиана %EWL (35%) у пациентов с ИМТ до 40 больше, чем в группе с морбидным ожирением (23,4%). Продолжительность лечения ограничена шестью месяцами по рекомендациях изготовителей, в отдельных исследованиях она увеличена до 7-11, при этом дополнительного снижения веса авторы не отмечали [6; 11]. Из-за недисциплинированности пациентов более, чем в половине случаев срок нахождения ИГБ в желудке колебался от 7 до 20 месяцев. Отмечена тенденция к дополнительной потере веса, но при этом увеличивалась частота развития эрозивных изменений слизистой желудка. Морфологические и эндоскопические изменения слизистой желудка на фоне установки ИГБ отмечали и другие авторы. Обнаружено, что у 64,3% пациентов после удаления внутрижелудочного баллона при гистологическом исследовании слизистой желудка имелись признаки хронического гастрита, а нормализация морфологической структуры происходила через две недели [12]. По нашим данным, эндоскопические признаки гастрита и эрозии находили в 41-59% случаев, что зависело от длительности нахождения ИГБ в желудке.

Получив хороший результат от лечения, при увеличении веса после удаления ИГБ часть пациентов обращалась за повторной установкой ИГБ.

Эффективность повторных установок в большинстве случаев значительно ниже, чем первых.

В работе Новикова В. Н. и соавт. было отмечено, что после повторной установки ИГБ масса тела не нарастала, но значительного дополнительного ее снижения получить не удалось [2]. По нашим данным, в одном случае из семи удалось добиться отличного результата и снизить ИМТ с 35,4 до 24,8 после второй установки ИГБ, еще в одном случае – получить сопоставимый с первой установкой результат. У остальных %EWL был в 1,5-2,5 раза ниже, чем после первой процедуры. Учитывая небольшое количество пациентов, этот вопрос требует дополнительного изучения.

ЗАКЛЮЧЕНИЕ

При длительном нахождении баллона в желудке отмечена тенденция к увеличению частоты развития эрозивных изменений слизистой.

После повторной установки ИГБ в большинстве случаев процент снижения избыточной массы тела в 1,5-2,5 раза меньше по сравнению с первой процедурой.

Конфликт интересов. Авторы декларируют отсутствие конфликтов интересов.

Conflict of interest. The authors declare no conflicts of interest.

ЛИТЕРАТУРА

- Okunogbe A., Nugent R., Spencer G., Ralston J., Wilding J. Economic impact of overweight and obesity: current and future estimates for eight countries. *BMJ Glob Health.* 2021;6(10):e006351. doi:10.1136/bmjgh-2021-006351.
- Новиков В. Н., Сандрацкая А. В., Иванюк А. С., Иванюк Е. С. Коррекция избыточной массы путем рестрикции желудка интрагастральным баллоном. *Врач.* 2023;34(7):62-64. doi:10.29296/25877305-2023-07-13.
- Wiggins T., Majid M. S., Agrawal S. From the knife to the endoscope – a history of bariatric surgery. *Curr Obes Rep.* 2020;9(3):315-325. doi:10.1007/s13679-020-00386-x.
- Дедов И. И., Мокрышева Н. Г., Мельниченко Г. А., Трошина Е. А., Мазурина Н. В., Ершова Е. В., Комшилова К. А., Андреева Е. Н., Анциферов М. Б., Бирюкова Е. В., Бордан Н. С., Вагапова Г. Р., Волкова А. Р., Волкова Н. И., Волынкина А. П., Дзгоева Ф. Х., Киселева Т. П., Неймарк А. Е., Романцева Т. И., Руюткина Л. А., Суплотова Л. А., Халимов Ю. Ш., Яшков Ю. И. Ожирение. Клинические рекомендации. *Consilium Medicum.* 2021;23(4):311-325. doi:10.26442/20751753.2021.4.200832.
- Gleysteen J. J. A history of intragastric balloons. *Surg Obes Relat Dis.* 2016;12:430-435. doi:10.1016/j.soard.2015.10.074.
- Кутергин А. В., Петров И. М., Медведева И. В. Факторы прогноза эффективности установки

интрагастрального баллона у больных абдоминальным ожирением. Медицинская наука и образование Урала. 2013;12(1):38-41.

7. Gollisch R. S. C., Raddatz D. Endoscopic intragastric balloon: a gimmick or a viable option for obesity? *Ann Transl Med.* 2020;8(Suppl1):S8. doi:10.21037/atm.2019.09.67.

8. Keren D., Rainis T. Intragastric balloon for overweight population-1 year post removal. *Obes Surg.* 2018;28:2368-73. doi:10.1007/s11695-018-3167-2.

9. Leyva-Alvizo A., Gonzalez-Gomez E., Trevino-Garza F. X., Espino-Rodriguez M. Intragastric balloon placement for the management of obesity: improving patient selection. *Cir Cir.* 2019;87(3):285-291. doi:10.24875/CIRU.18000543.

10. Fernandes F. A. M., Carvalho G. L., Lima D. L., Rao P., Shadduck P. P., Montandon I. D., de Souza Barros J., Rodrigues I. L. V. Intragastric balloon for overweight patients. *JLS.* 2016;20(1):e2015.00107. doi: 10.4293/JLS.2015.00107.

11. Hernandez-Lara A. H., Almazan-Urbina F. F., Santiago-Torres M., Rangel-Cruz E. Intragastric balloon placement in the treatment of overweight and obesity: experience at a Mexican referral center. *Rev Gastroenterol Mex (engl Ed).* 2020;85(4):410-415. doi:10;1016/j.rgm.2019.10.007.

12. Иоффе А. Ю., Молнар И. М., Диброва Ю. А., Стеценко А. П., Тарасюк Т. В., Цюра Ю. П., Кривоустов Н. С. Морфологические изменения слизистой желудка после установки внутрижелудочного баллона. Актуальные проблемы современной медицины. 2017;17(4-2):49-54.

REFERENCES

1. Okunogbe A., Nugent R., Spencer G., Ralston J., Wilding J. Economic impact of overweight and obesity: current and future estimates for eight countries. *BMJ Glob Health.* 2021; 6(10):e006351. doi:10.1136/bmjgh-2021-006351.

2. Novikov V. N., Sandratskaya A.V., Ivanyuk A. S., Ivanyuk E. S. Correction of excess weight by restriction of the stomach with an intragastric balloon. *Vrach.* 2023;34(7):62-64. (In Russ.). doi: 10.29296/25877305-2023-07-13.

3. Wiggins T., Majid M. S., Agrawal S. From the knife to the endoscope – a history of bariatric surgery. *Curr Obes Rep.* 2020;9(3):315-325. doi:10.1007/s13679-020-00386-x.

4. Dedov I. I., Moktysheva N. G., Mel'nicenko G. A., Troshina E. A., Mazurina N. V., Ereshova E. V., Komshilova K. A., Andreeva E. N., Antsiferov M. B., Biriukova E. V., Bordan N. S., Vagapova G. R., Volkova A. R., Volkova N. I., Volynkina A. P., Dzgova F. Kh., Kiseleva T. P., Neimark A. E., Romantsova T. I., Ruiatkina L. A., Suplotova L. A., Khalimov Iu. Sh., Yashkov Yu. I. Obesity. Clinical guidelines. *Consilium Medicum.* 2021;23(4):311-325. (In Russ.). doi:10.26442/20751753.2021.4.200832.

5. Gleysteen J. J. A history of intragastric balloons. *Surg Obes Relat Dis.* 2016;12:430-435. doi:10.1016/j.soard.2015.10.074.

6. Kutergin A. V., Petrov I. M., Medvedeva I. V. Factors of the forecast of efficiency of installation of an intragastric balloon at patients with abdominal obesity. *Medical science and education of Ural.* 2013;12(1):38-41. (In Russ.).

7. Gollisch R. S. C., Raddatz D. Endoscopic intragastric balloon: a gimmick or a viable option for obesity? *Ann Transl Med.* 2020;8(Suppl1):S8. doi:10.21037/atm.2019.09.67.

8. Keren D., Rainis T. Intragastric balloon for overweight population – 1 year post removal. *Obes Surg.* 2018;28:2368-73. doi:10.1007/s11695-018-3167-2.

9. Leyva-Alvizo A., Gonzalez-Gomez E., Trevino-Garza F. X., Espino-Rodriguez M. Intragastric balloon placement for the management of obesity: improving patient selection. *Cir Cir.* 2019;87(3):285-291. doi:10.24875/CIRU.18000543.

10. Fernandes F. A. M., Carvalho G. L., Lima D. L., Rao P., Shadduck P. P., Montandon I. D., de Souza Barros J., Rodrigues I. L. V. Intragastric balloon for overweight patients. *JLS.* 2016;20(1):e2015.00107. doi: 10.4293/JLS.2015.00107.

11. Hernandez-Lara A. H., Almazan-Urbina F. F., Santiago-Torres M., Rangel-Cruz E. Intragastric balloon placement in the treatment of overweight and obesity: experience at a Mexican referral center. *Rev Gastroenterol Mex (engl Ed).* 2020;85(4):410-415. doi:10;1016/j.rgm.2019.10.007.

12. Ioffe A. Yu., Molnar L. M., Dibrova Yu. A., Stetsenko A. P., Tarasyuk T. V., Tsyura Yu. P., Krivopustov N. S. Morphological changes in the gastric mucosa after installation of the intragastric balloon. *Current problems of modern medicine: Bulletin of the Ukrainian Medical and Dental Academy.* 2017;17(4-2):49-54. (In Russ.).

ПРОБЛЕМЫ И ВАРИАНТЫ ХИРУРГИЧЕСКОГО ПОСОБИЯ ПРИ ОСТРОМ ТРОМБОЗЕ ВЕРХНЕЙ БРЫЖЕЕЧНОЙ АРТЕРИИ

Гринцов А. Г.¹, Гербали О. Ю.², Матийцев А. Б.¹

¹Федеральное государственное бюджетное образовательное учреждение высшего образования «Донецкий государственный медицинский университет имени М. Горького» Министерства здравоохранения Российской Федерации (ФГБОУ ВО ДонГМУ Минздрава России), 283003, пр-кт. Ильича 16, Донецк, Россия

²Ордена Трудового Красного Знамени Медицинский институт имени С. И. Георгиевского федерального государственного автономного образовательного учреждения высшего образования «Крымский федеральный университет имени В. И. Вернадского» (Медицинский институт им. С. И. Георгиевского ФГАОУ ВО «КФУ им. В. И. Вернадского»), 295051, бул. Ленина, 5/7, Симферополь, Россия

Для корреспонденции: Матийцев Александр Боданович, к.м.н., доцент кафедры хирургии, ФГБОУ ВО ДонГМУ Минздрава России, e-mail: hirurgia-fpo@dnmu.ru

For correspondence: Alexander B. Matiytsiv, PhD, Ass. Professor, Department of Surgery, Donetsk State Medical University named after M. Gorky, e-mail: hirurgia-fpo@dnmu.ru

Information about the authors:

Grintsov A. G., <http://orcid.org/0000-0003-3936-8323>

Gerbali O. Yu., <http://orcid.org/0000-0001-7601-6226>

Matiytsiv A. B., <http://orcid.org/0000-0001-8813-1766>

РЕЗЮМЕ

За последние годы в диагностике и лечении острой мезентериальной ишемии достигнуты значительные успехи, вместе с тем, исход данного заболевания, по-прежнему, сопряжен с высокими показателями летальности, составляющими от 24 до 94%. Цель исследования: определить возможные технические приемы при тромбозе верхне-брыжеечной артерии с учетом обратимости ишемии в стенке кишечника. Материал и методы. Критериями включения считали острый тромбоз верхне-брыжеечной артерии, подтвержденный рентгенологически либо морфологически. На первом этапе для решения поставленных задач изучены жалобы, клиническое течение, результаты обследования и лечения 76 больных с острой ишемией брыжейки. На втором - дано обоснование применения лапароскопии у больных с обратимой ишемией и оценка возможности восстановления кровотока в каждом конкретном случае. Результаты. Обращение за медицинской помощью в 81,58% случаях было поздним и составляло 24-72 часа от начала заболевания, более 2/3 больных поступило в отделение интенсивной терапии в критическом состоянии. Рентгенологические данные (отсутствие атеросклеротических бляшек на протяжении верхне-брыжеечной артерии) и данные лапароскопии (жизнеспособность кишки) свидетельствовали о технической возможности восстановления кровотока путем открытой хирургической реваскуляризации только лишь у 8 (10,53%) больных: в двух случаях оперативное пособие включало только лишь тромбэктомия, в двух – сочетание с удалением атеросклеротической бляшки, а в шести – резекцию пораженного участка сосуда и наложением соустья «конец в конец». Всем больным через 24-48 часов после восстановления брыжеечного кровотока выполнена повторная лапароскопия. В двух случаях наступил ретромбоз, что явилось показанием к повторному вмешательству и выполнению резекции пораженного участка. Заключение. Междисциплинарная оценка (абдоминальным и сосудистым хирургами) эндоскопической картины (жизнеспособность стенки кишечника, пульсация и особенности синтопии сосудов) позволяет определить технические возможности восстановления кровотока путем открытой хирургической реваскуляризации.

Ключевые слова: острая мезентериальная ишемия, лапароскопия, открытая хирургическая реваскуляризация, эффективность.

PROBLEMS AND VARIANTS OF SURGERY IN ACUTE THROMBOSIS OF UPPER MESENTERIC ARTERY

Grintsov A. G.¹, Gerbali O. Yu.², Matiytsiv A. B.¹

¹Donetsk State Medical University named after M. Gorky, Donetsk, Russia

²Medical Institute named after S. I. Georgievsky of Vernadsky CFU, Simferopol, Russia

SUMMARY

In recent years, significant advances have been achieved in the diagnosis and treatment of acute mesenteric ischemia, however, the outcome of this disease is still associated with high mortality rates ranging from 24 to 94%. The purpose of the study: to determine possible techniques for thrombosis of the superior mesenteric artery, taking into account the reversibility of ischemia in the intestinal wall. Material and methods. Inclusion criteria were considered acute mesenteric artery thrombosis, confirmed radiologically or morphologically. At the first stage, to solve the tasks, complaints, clinical course, results of examination and treatment of 76 patients with acute mesenteric ischemia were studied. On the second - the rationale for the use of laparoscopy in patients with reversible ischemia and an assessment of the possibility of restoring blood flow in each specific case is given. Results. Seeking medical help in 81.58% cases was late and amounted to 24-72 hours from the onset of

the disease, more than 2/3 patients were admitted to the intensive care unit in critical condition. Radiological data (absence of atherosclerotic plaques along the superior mesenteric artery) and laparoscopy data (intestinal viability) indicated the technical possibility of restoring blood flow by open surgical revascularization in only 8 (10.53%) patients: in two cases, the surgical manual included only thrombectomy, in two - a combination with the removal of atherosclerotic plaque, and in six - resection of the affected area of the vessel and application of the fistula «end to end.» All patients underwent repeated laparoscopy 24-48 hours after restoration of mesenteric blood flow. In two cases, retrombosis occurred, which was an indication for repeated intervention and resection of the affected area. Conclusions. An interdisciplinary assessment (by abdominal and vascular surgeons) of the endoscopic picture (viability of the intestinal wall, pulsation and features of vascular syntopy) allows us to determine the technical possibilities of restoring blood flow through open surgical revascularization.

Key words: acute mesenteric ischemia, laparoscopy, open surgical revascularization, efficacy.

Острая мезентериальная ишемия (ОМИ) – наиболее частое сосудистое заболевание желудочно-кишечного тракта, которое возникает в результате внезапного уменьшения либо прекращения кровотока по мезентериальным сосудам. Разработка и внедрение новых фармакологических препаратов и высоко технологичных малоинвазивных оперативных вмешательств позволяет улучшить качество и увеличить продолжительность жизни пациентов, страдающих сердечнососудистыми заболеваниями, что в ближайшем будущем приведет к старению популяции преимущественно в развитых странах Западной Европы и Северной Америке. В последнее десятилетие отмечается рост частоты встречаемости данной патологии с поправкой на возраст и пол с 6,1 до 22,9 на 100 тыс. человек, а количество госпитализации составляет 1 на 1000 случаев [3; 6]. Острая эмболия брыжеечной артерии часто имеет кардиогенное происхождение и в первую очередь поражает верхнюю брыжеечную артерию, что связано с острым углом отхождения от брюшной аорты и высокой скоростью кровотока. Как правило, такие пациенты имеют другие атероматозные сосудистые заболевания (недавно перенесенный инфаркт миокарда, кардиомиопатию, аневризму аорты вплоть до расслоения последней), сопровождающиеся снижением сердечного выброса, фибрилляцией предсердий, которые приводят к образованию тромба [1; 3; 7]. Хотя за последние годы в диагностике и лечении ОМИ достигнуты значительные успехи, исход данного заболевания, по-прежнему, сопряжен с высокими показателями летальности, составляющими от 24 до 94%, что обусловлено поздним обращением за медицинской помощью [11]. В эксперименте установлено, что жизнеспособность кишечника сохраняется в течение первых 12 часов ишемии и снижается до 54% к концу первых суток. Клинические проявления, стратификация риска развития данного заболевания хорошо коррелируют с патофизиологическим процессом и в большинстве случаев и позволяют установить причину. На первом этапе болевой синдром обусловлен явлением обрати-

мой ишемии и повышенной перистальтикой кишечника, на втором (через 3-6 часов) – наступает период «мнимого благополучия», обусловленный аперистальтическим состоянием кишечника и повреждением интрамуральных болевых рецепторов, а в дальнейшем, приводит к некрозу слизистой, бактериальной транслокации, гангрене, что соответствует третьей фазе [6; 8]. Причины ОМИ включают артериальную эмболию, артериальный тромбоз, венозный тромбоз и неокклюзионную мезентериальную ишемию, среди которых артериальные причины встречаются гораздо чаще, чем венозные [3]. Поскольку ни симптомы, ни результаты лабораторных тестов не являются специфическими, визуализирующие исследования играют важную роль в диагностике мезентериальной ишемии. Золотым стандартом диагностики ОМИ является чрескожная катетерная ангиография, которая позволяет не только визуализировать причину, но и одновременно выполнить лечебное пособие, однако инвазивность и недоступность последней в многих лечебных учреждениях ограничивает ее применение [5]. Установлено, что КТ органов брюшной полости является неинвазивным, легкодоступным и высокоточным методом диагностики мезентериальной ишемии с чувствительностью 89% и специфичностью 99%, позволяет выявить как основную причину, так и оценить не только стенку кишечника, но и состояние других органов брюшной полости и забрюшинного пространства [14]. Однако в стадии обратимой ишемии отсутствуют специфические признаки, поэтому у больных с длительностью заболевания до 6 часов показана диагностическая лапароскопия либо лапаротомия. Лечение ОМИ включает восстановление кровотока с использованием эндоваскулярного или хирургического доступа и резекцию некротизированной кишки. Вместе с тем, даже своевременно восстановленный кровоток в ишемической области может вызвать дальнейшее повреждение тканей, так называемое реперфузионное повреждение, поскольку интерлейкины и свободные радикалы, находящиеся в кровеносном русле, повреждают плазматическую мембрану,

ДНК и клеточный белок эндотелиальных клеток капилляров [6]. В последнее время различные эндоваскулярные процедуры, такие как тромболизис, тромбэктомия, фрагментация тромба и установка стента, становятся все более успешными и безопасными в случаях обратимой ишемии, что подтверждается снижением смертности у данной группы больных. Вместе с тем, при выполнении данного пособия отсутствует возможность визуально оценить жизнеспособность кишечника, что в дальнейшем может привести к более позднему оперативному вмешательству – резекции некротизированных петель кишечника [2; 12; 13]. В последнее время соотношение между открытой реваскуляризацией и эндоскопическими вмешательствами по поводу ОМИ остается неизменным и составляет 1:3. Поскольку в периоперационном периоде оценка жизнеспособности кишечника, в большинстве случаев, затруднительна, «повторная» лапароскопия либо лапаротомия становится более распространенной методикой у пациентов, перенесших открытое оперативное пособие [4]. Литературные данные свидетельствуют, что результаты повторного осмотра (лапаротомия либо лапароскопия) в 53% случаях позволили выявить участки ишемии и в ранние сроки выполнить резекцию кишки [9]. В последнее время получил распространение гибридный метод, включающий открытую хирургию с последующим эндоваскулярным восстановлением кровотока.

Цель исследования: определить возможные технические приемы при тромбозе верхне-брыжеечной артерии с учетом обратимости ишемии в стенке кишечника.

МАТЕРИАЛ И МЕТОДЫ

Проведение исследования было одобрено локальным научным этическим комитетом ФГБОУ ВО ДонГМУ Минздрава России (протокол заседания локального этического комитета № 6 от 08 июня 2023 г.) Критериями включения в исследование считали следующие: диагноз острого тромбоза верхне-брыжеечной артерии основывался либо на результатах КТ брюшной полости либо был установлен морфологически на основании изменений в удаленном препарате или результатах аутопсии. Пациенты с острой ишемией брыжейки венозного происхождения были исключены из исследования. На первом этапе для решения поставленных задач изучены жалобы, клиническое течение, результаты обследования и лечения 76 больных с острой ишемией брыжейки. На втором этапе дано обоснование применению лапароскопии как методу визуализации у 14 больных с обратимой ишемией кишечника и оценка возможности восстановления кровотока в каждом конкретном случае. В качестве материала

для исследования использовались истории болезни пациентов, поступивших в экстренном порядке в хирургические отделения клинических баз кафедры хирургии ФНМФО ФГБОУ ВО ДонГМУ Минздрава России и в сосудистый центр больницы имени Семашко г. Симферополь, за период с 2001-2023 гг. с признаками острой мезентериальной ишемией.

Полученные данные были обработаны с помощью пакета статистических программ Statistica 10.0 (StatSoftInc.). При статистической обработке определяли критерий χ^2 для проверки значимости связи между переменными. Уровень значимости рассматривался как $P < 0,05$.

РЕЗУЛЬТАТЫ

Ретроспективный анализ обследования и лечения 76 больных, поступивших в хирургическое отделение по поводу ОМИ позволил установить следующее. Распределение по полу: мужчины – 49 (64,47%) и женщины – 37 (37,53%). Средний возраст составил $63,6 \pm 18,1$ (диапазон от 49 до 82 лет). При осмотре у большинства 62 (81,58%) больных имели место симптомы раздражения брюшины, тогда как у 14 (18,42%) последние отсутствовали. Обращение за медицинской помощью у большинства было поздним и составляло 24-72 часа от начала заболевания, тогда как у 14 (18,42%) – от 4 до 7 часов. Обращала на себя внимание сопутствующая патология: фибрилляция предсердий на фоне ишемической болезни и перенесенный инфаркт миокарда в течение предшествующих шести месяцев у 29 (38,16%) больных, атеросклеротическое повреждение сосудов головного мозга у 31 (40,79%), сосудов нижних конечностей у 21 (27,63%), артериальная гипертензия у 49 (64,47%), на диспансерном учете у эндокринолога по поводу сахарного диабета II типа – 25 (46,05%), цирроз печени – 5 (6,58%), а в 9 (11,84%) случаях имела место хроническая обструктивная болезнь легких. Более 2/3 больных поступило в отделение интенсивной терапии в критическом состоянии с явлениями полиорганной недостаточности. На момент госпитализации, а в последующем и при установке предварительного диагноза у значительной части уже развились симптомы сердечно-сосудистой и дыхательной недостаточности, а показатели сатурации находились ниже 70%. Более половины больных нуждались в вазопрессорах, а в дальнейшем их применение необходимо было в 58 (76,32%) случаях. Следует отметить достаточно высокую частоту нарушения функции почек, выявленную в 49 (64,48%) случаях. В течение первых суток нахождения больных в отделении на фоне проводимой терапии отмечалось ухудшение состояния, что явилось показанием перевода 37 (48,68%)

больных на ИВЛ. Интенсивная терапия была направлена на коррекцию реологических, электролитных нарушений, а также включала введение антибиотиков широкого спектра действия (1,0 г цефалоспоринов III поколения и 500 мг метронидазола каждые 8 часов) и низкомолекулярного гепарина каждые 12 часов. Несмотря на проводимые реанимационные мероприятия, общее состояние у 31 (40,79%) больных продолжало ухудшаться, нарастала интоксикация на фоне явления полиорганной недостаточности и сепсиса, оперативное вмешательство выполнить было невозможно из-за нестабильности гемодинамических показателей, что в дальнейшем привело к летальному исходу. После предоперационной подготовки 31 (40,79%) больным выполнена резекция некротически измененного кишечника, причем в трех случаях имело место субтотальное повреждение тонкой кишки (с образованием «короткой петли» - расстояние до Трейца – 20 см.) и поперечно-ободочной на уровне средней трети, либо селезеночного угла, с наложением инвагинационного анастомоза. При поступлении 14 (18,42%) больных предъявляли жалобы на сильную боль в верхней части живота, которая не соответствовала объективным признакам (мышечное напряжение и симптом раздражения брюшины были слабо выражены либо отсутствовали), а аускультативно определялось повышенная перистальтика кишечника. Этой группе больных была выполнена КТ органов брюшной полости и забрюшинного пространства с внутривенным контрастированием, где рентгенологически определялась свободная жидкость в брюшной полости до 400 мл у 4 (28,57%), в 11 (78,57%) – расширенные петли кишечника, в 6 (42,85%) – утолщение стенки кишки и в 2 (14,28%) – кишечный пневмотоз. Затем с диагностической целью была выполнена лапароскопия, в результате которой установлена обратимая ишемия стенки последней, затем сосудистым хирургом была дана оценка возможности восстановления кровотока открытым доступом. Рентгенологические данные (отсутствие атеросклеротических бляшек на протяжении верхнебрыжеечной артерии) и данные лапароскопии (жизнеспособность кишки) свидетельствовали о технической возможности восстановления кровотока путем открытой хирургической реваскуляризации только лишь у 8 (10,53%) больных. Тромбэктомия выполнялась по стандартной методике катетером Фогарти с последующим промыванием сосуда гепаринизированным физиологическим раствором. Следует отметить, что в двух случаях оперативное пособие включало только лишь тромбэктомию, в двух – сочетание с удалением атеросклеротической бляшки, а в шести – резекцию пораженного участка сосуда и наложением

соустья «конец в конец». Всем больным через 24–48 часов после восстановления брыжеечного кровотока выполнена повторная лапароскопия для оценки жизнеспособности кишечника. В двух случаях наступил ретромбоз, что явилось показанием к повторному вмешательству и выполнению резекции пораженного участка.

ОБСУЖДЕНИЕ

Тромбэмболия брыжеечных артерий является наиболее частой причиной ОМИ и составляет от 40 до 50% случаев, причем чаще всего поражается верхняя мезентериальная артерия [6]. Наиболее характерными жалобами для данной патологии являются диспептические расстройства: тошнота, рвота, вздутие живота и диарея, причем интенсивность предъявляемых болей в животе не коррелируется с результатами физикального обследования. Такая клиническая картина типична и для других заболеваний органов брюшной полости и забрюшинного пространства, таких как острый колит, разрыв аневризмы брюшной аорты, острая кишечная непроходимость, диабетический кетоацидоз, перфорация полого органа и злокачественные новообразования [9; 10]. Данные литературы свидетельствуют, что факторами риска развития данного заболевания являются: сахарный диабет, гипертония, ишемическая болезнь сердца, заболевание периферических артерий, фибрилляция предсердий, сердечная недостаточность в фазе декомпенсации, перенесенный инфаркт миокарда, хроническая почечная недостаточность, требующая гемодиализа, хронические обструктивные заболевания легких, синдром раздраженного кишечника, ревматические и другие аутоиммунные заболевания [1; 7]. Согласно литературным данным, неблагоприятный исход открытой реваскуляризации брыжейки связан со следующими прогностическими факторами: ИМТ ≥ 25 , курение, заболевание периферических артерий, гипертоническая болезнь, хроническая почечная недостаточность.

Полученные результаты свидетельствуют, что диагностическая лапароскопия позволяет не только оценить жизнеспособность стенки кишки, но и визуально определить пульсацию мезентериальных сосудов, а в дальнейшем – своевременно восстановить мезентериальный кровоток. Данные визуализации, полученные во время эндоскопии, позволяют выполнить тщательнее отбор пациентов для открытой реваскуляризации брыжейки. Литературные данные свидетельствуют, что еще одним важным аргументом в пользу открытого восстановления кровотока в мезентериальных сосудах является более низкая частота повторного стеноза по сравнению с эндоваскулярным стентированием, которое требует повторных оператив-

ных вмешательств, что в конечном итоге приводит к использованию открытой реваскуляризации [12]. В последнее время в ряде работ показана эффективность междисциплинарного подхода, который включает абдоминальную, сосудистую хирургию и интервенционную радиологию, при диагностике и лечении ОМИ [12; 13].

ЗАКЛЮЧЕНИЕ

Результаты проведенного исследования свидетельствуют, что для больных с острым верхне-брыжеечным тромбозом в 81,58% случаях характерна поздняя обращаемость (от 24 до 72 часов от начала заболевания) за медицинской помощью, что подтверждается достаточно высокой смертностью. Доказано, что рентгенологические данные наряду с лапароскопической оценкой жизнеспособности кишки позволяют определить технические возможности восстановления кровотока при обратимой ишемии кишечника только лишь в 10,53% случаев с использованием открытой хирургической реваскуляризации. Открытая хирургическая реваскуляризация с резекцией атероматозно измененного участка может рассматриваться как метод выбора у пациентов с хорошим клиническим состоянием и с приемлемым хирургическим риском, а также позволяет уменьшить вероятность ретромбоза.

Конфликт интересов. Авторы заявляют об отсутствии конфликта интересов

Conflict of interests. Authors declare no conflict of interests

ЛИТЕРАТУРА

1. Bala M., Kashuk J., Moore E. E., Kluger Y., Biffi W., Gomes C. A., et al. Acute mesenteric ischemia: guidelines of the World Society of Emergency Surgery. *World J Emerg Surg.* 2017, Aug;12(1):38.
2. Bath J., Hartwig J., Dombrovskiy V. Y., Vogel T. R. Trends in management and outcomes of vascular emergencies in the nationwide inpatient sample. *Vasa.* 2020 Mar;49(2):99-105.
3. Dhath H. S., Behr S. C., Miracle A., et al. Radiological Evaluation of Bowel Ischemia. *RadiolClinNorthAm* 2015;53:1241-54. doi:10.1016/j.rcl.2015.06.009
4. Ding W., et al. Open abdomen improves survival in patients with peritonitis secondary to acute superior mesenteric artery occlusion. *J Clin. Gastroenterol.* 2017;51:77-82
5. Kellow ZS, MacInnes M, Kurzenecwyg D, Rawal S, Jaffer R, Kovacina B, et al. The role of abdominal radiography in the evaluation of the nontrauma emergency patient. *Radiology.* 2008 Sep;248(3):887-93.

6. Klar E., Rahmanian P. B., Bucker A., Hauenstein K., Jauch K.W., Luther B. Acute mesenteric ischemia: a vascular emergency. *DtschArztebl Int.* 2012 Apr;109(14):249-56.

7. Luther B., Mamopoulos A., Lehmann C., Klar E. The Ongoing Challenge of Acute Mesenteric Ischemia. *Visc Med.* 2018 Jul;34(3):217-23.

8. Matsumoto S., Sekine K., Funaoka H., Yamazaki M., Shimizu M., Hayashida K., Kitano M. Diagnostic performance of plasma biomarkers in patients with acute intestinal ischaemia. *British Journal of Surgery.* 2014;101(3):232-238. doi:10.1002/bjs.9331.

9. Nuzzo A., Huguet A., Corcos O. Modern treatment of mesenteric ischemia. *Presse Med.* 2018;47:519-530.

10. Nuzzo A., et al. Oral antibiotics reduce intestinal necrosis in acute mesenteric ischemia: A prospective cohort study. *Am. J. Gastroenterol.* 2019; 114:348-351.

11. Roussel A., Castier Y., Nuzzo A., Pellenc Q., Sibert A., Panis Y., Bouhnik Y., Corcos O. Revascularization of acute mesenteric ischemia after creation of a dedicated multidisciplinary center. *J Vasc Surg.* 2015;62:1251-1256.

12. Salsano A., Salsano G., Spinella G., Palombo D., Santini F. Acute Mesenteric Ischemia: Have the Guidelines of the World Society of Emergency Surgery Analyzed All the Available Evidence? *Cardiovasc InterventRadiol.* 2018 Feb;41(2):358-359.

13. Scali S. T., Ayo D., Giles K. A., Gray S., Kubilis P., Back M., Fatima J., Arnaoutakis D., Berceli S. A., Beck A. W., Upchurch G. J., Feezor R. J., Huber T. S. Outcomes of antegrade and retrograde open mesenteric bypass for acute mesenteric ischemia. *J Vasc Surg.* 2019 Jan;69(1):129-140.

14. Yang H., Wang B. L. Evaluation of the diagnostic value of multi-slice spiral CT in acute mesenteric ischemic diseases: a meta-analysis of randomized controlled trials. *Eur Rev Med Pharmacol Sci.* 2019 Dec;23(23):10218-25.

REFERENCES

1. Bala M., Kashuk J., Moore E. E., Kluger Y., Biffi W., Gomes C. A., et al. Acute mesenteric ischemia: guidelines of the World Society of Emergency Surgery. *World J Emerg Surg.* 2017, Aug;12(1):38.
2. Bath J., Hartwig J., Dombrovskiy V. Y., Vogel T. R. Trends in management and outcomes of vascular emergencies in the nationwide inpatient sample. *Vasa.* 2020 Mar;49(2):99-105.
3. Dhath H. S., Behr S. C., Miracle A., et al. Radiological Evaluation of Bowel Ischemia. *RadiolClinNorthAm* 2015;53:1241-54. doi:10.1016/j.rcl.2015.06.009

4. Ding W., et al. Open abdomen improves survival in patients with peritonitis secondary to acute superior mesenteric artery occlusion. *J Clin. Gastroenterol.* 2017;51:77-82
5. Kellow ZS, MacInnes M, Kurzenecwyg D, Rawal S, Jaffer R, Kovacina B, et al. The role of abdominal radiography in the evaluation of the nontrauma emergency patient. *Radiology.* 2008 Sep;248(3):887-93.
6. Klar E., Rahmanian P. B., Bücken A., Hauenstein K., Jauch K.W., Luther B. Acute mesenteric ischemia: a vascular emergency. *DtschArztebl Int.* 2012 Apr;109(14):249–56.
7. Luther B., Mamopoulos A., Lehmann C., Klar E. The Ongoing Challenge of Acute Mesenteric Ischemia. *Visc Med.* 2018 Jul;34(3):217-23.
8. Matsumoto S., Sekine K., Funaoka H., Yamazaki M., Shimizu M., Hayashida K., Kitano M. Diagnostic performance of plasma biomarkers in patients with acute intestinal ischaemia. *British Journal of Surgery.* 2014;101(3):232-238. doi:10.1002/bjs.9331.
9. Nuzzo A., Hugué A., Corcos O. Modern treatment of mesenteric ischemia. *Presse Med.* 2018;47:519-530.
10. Nuzzo A., et al. Oral antibiotics reduce intestinal necrosis in acute mesenteric ischemia: A prospective cohort study. *Am. J. Gastroenterol.* 2019; 114:348-351.
11. Roussel A., Castier Y., Nuzzo A., Pellenc Q., Sibert A., Panis Y., Bouhnik Y., Corcos O. Revascularization of acute mesenteric ischemia after creation of a dedicated multidisciplinary center. *J Vasc Surg.* 2015;62:1251-1256.
12. Salsano A., Salsano G., Spinella G., Palombo D., Santini F. Acute Mesenteric Ischemia: Have the Guidelines of the World Society of Emergency Surgery Analyzed All the Available Evidence? *Cardiovasc InterventRadiol.* 2018 Feb;41(2):358-359.
13. Scali S. T., Ayo D., Giles K. A., Gray S., Kubilis P., Back M., Fatima J., Arnaoutakis D., Berceci S. A., Beck A. W., Upchurch G. J., Feezor R. J., Huber T. S. Outcomes of antegrade and retrograde open mesenteric bypass for acute mesenteric ischemia. *J Vasc Surg.* 2019 Jan;69(1):129-140.
14. Yang H., Wang B. L. Evaluation of the diagnostic value of multi-slice spiral CT in acute mesenteric ischemic diseases: a meta-analysis of randomized controlled trials. *Eur Rev Med Pharmacol Sci.* 2019 Dec;23(23):10218-25.

ОПТИМИЗАЦИЯ ТАКТИКИ ХИРУРГИЧЕСКОГО ЛЕЧЕНИЯ ПАЦИЕНТОВ С ГИПЕРПАРАТИРЕОЗОМ И ХРОНИЧЕСКОЙ БОЛЕЗНЬЮ ПОЧЕК

Макаров И. В., Карпова Д. О.

ФГБОУ ВО Самарский государственный медицинский университет, 443099, ул. Чапаевская, 89, Самара, Россия

Для корреспонденции: Макаров Игорь Валерьевич, д.м.н., заведующий кафедрой хирургических болезней №1 ФГБОУ ВО «Самарский государственный медицинский университет», e-mail: makarov-samgmu@yandex.ru

For correspondence: Igor V. Makarov, MD, Professor of the Department of Surgical diseases №1, Samara State Medical University, e-mail: makarov-samgmu@yandex.ru

Information about author:

Makarov I. V., <http://orcid.org/0000-0002-1068-3330>

Karpova D. O., <http://orcid.org/0000-0003-2913-5876>

РЕЗЮМЕ

Цель: оценить и сравнить результаты лечения пациентов с третичным гиперпаратиреозом (тГПТ), оперированных без применения аппаратно-программного комплекса (АПК) «Автоплан» и с его использованием. Материал и методы. В исследование включены 109 пациентов с тГПТ, которые были распределены на 2 группы: основная группа (39 человек) – пациенты, в диагностике и лечении которых использовали предоперационное 3D-моделирование и интраоперационную навигацию, группа сравнения (70 человек) – пациенты с тГПТ, у которых этот метод не применялся. Количество мужчин составило 44 человек (40,4%), количество женщин – 65 человек (59,6%). Возраст больных колебался от 23 до 85 лет. Результаты. Тотальная паратиреоидэктомия была выполнена 71 (65,1%) пациенту: 32 (82,1%) – в основной группе, 39 (55,7%) – в группе сравнения; субтотальная паратиреоидэктомия – 38 (34,9%) пациентам, в том числе в основной группе – 7 (17,9%), в группе сравнения – 31 (44,3%). Это свидетельствует о лучшей топической диагностике при использовании АПК «Автоплан» и более радикально выполненной операции. Среднее время операции в основной группе составило 90 ± 10 мин, в группе сравнения 115 ± 7 мин ($p < 0,05$). При сравнении результатов, полученных в ходе анкетирования с помощью стандартного опросника SF-36, можно отметить, что значения после операции были значимо лучше, чем до операции, что свидетельствует об улучшении качества жизни пациентов, как в основной группе, так и в группе сравнения. Заключение. Ближайшие результаты оперативных вмешательств в обеих группах и качество жизни значимо не отличались друг от друга. Это свидетельствует об адекватности в целом хирургического лечения в сравниваемых группах. При использовании предоперационного 3D-моделирования и интраоперационной навигации на 26,4% чаще удается отыскать все ОЩЖ.

Ключевые слова: гиперпаратиреоз, хроническая болезнь почек, аппаратно-программный комплекс «Автоплан», хирургическое лечение, интраоперационная навигация.

OPTIMIZATION OF THE TACTICS OF SURGICAL TREATMENT OF PATIENTS WITH HYPERPARATHYROIDISM AND CHRONIC KIDNEY DISEASE

Makarov I. V., Karpova D. O.

Samara State Medical University, Samara, Russia

SUMMARY

Goal: to evaluate and compare the results of treatment of patients with HPT and CKD operated without the use of the hardware and software complex (HSC) «Avtoplan» and with it. Material and methods. The study included 109 patients with tHPT, who were divided into 2 groups: the main group (39 people) – patients in the diagnosis and treatment of whom preoperative 3D modeling and intraoperative navigation were used, the comparison group (70 people) – patients with tHPT in whom this method was not used. The number of men was 44 people (40.4%), the number of women – 65 people (59.6%). Patients' age ranged from 23 to 85 years. Results. Total parathyroidectomy was performed in 71 patients (65.2%): 32 (82.1%) in the main group, 39 (55.7%) in the comparison group; subtotal parathyroidectomy – 38 (34.8%) patients, including 7 (17.9%) in the main group, 31 (44.3%) in the comparison group. It indicates better topical diagnostics when using the Autoplan HSC and a more radical operation. The average operation time in the main group was 90 ± 10 min, in the comparison group 115 ± 7 min ($p < 0.05$). Conclusion. The immediate results of surgical interventions in both groups and the quality of life did not differ significantly from each other. This indicates the adequacy of surgical treatment in general in the compared groups. The use of preoperative 3D modeling and intraoperative navigation makes possible to find all parathyroids 26.4% more often.

Key words: hyperparathyroidism, chronic kidney disease, hardware and software complex «Autoplan», surgical treatment, intraoperative navigation.

В Российской Федерации, по данным последнего отчета Российского диализного общества за 2016-2020 гг., на заместительной почечной терапии находится свыше 60 тыс. пациентов в связи с терминальной стадией хронической болезни почек [1]. Заболеванию значительно влияет на качество и продолжительность жизни. В основном страдает трудоспособное население [2]. Одним из осложнений данного заболевания является гиперпаратиреоз (ГПТ) [3; 4]. Вначале развивается викарная гиперплазия (вГПТ) с последующей автономизацией и опухолевой трансформацией околощитовидных желез (ОЩЖ) (тГПТ) [5].

Полное и радикальное удаление трансформированных ОЩЖ – это наиболее оптимальный метод лечения этой группы пациентов [6]. При этом основной проблемой остается до- и интраоперационная топическая визуализация аденом ОЩЖ. Это связано с вариабельностью их расположения, обусловленной эмбриологическими особенностями [7].

В первую линию инструментальных исследований ГПТ входит УЗИ и сцинтиграфия ОЩЖ, во вторую – компьютерная (КТ) и магниторезонансная (МРТ) томография [7; 8]. Нами в основу способа топической диагностики и визуализации аденом ОЩЖ при тГПТ [9] взято КТ или МРТ зоны интереса, с помощью которых создавались персонализированные 3D-модели органов шеи, а в дальнейшем выполнялась интраоперационная навигация с использованием автоматизированного программного комплекса (АПК) «Автоплан», что позволило нам усовершенствовать топическую диагностику и хирургическое лечение пациентов с тГПТ [9; 10].

МАТЕРИАЛ И МЕТОДЫ

На базе хирургического отделения ЧУЗ «Клиническая больница «РЖД – Медицина» г. Самара» с 2012 года было прооперировано 109 пациентов. Работа была одобрена решением Этического комитета при Самарском государственном медицинском университете (протокол №10 от 21.10.2013 года).

При этом 6 пациентов были прооперированы дважды, а 1 пациент трижды. Все пациенты были разделены на 2 группы: основная группа (39 человек) – пациенты, которым проводилось предоперационное 3D-моделирование и интраоперационная навигация с использованием АПК «Автоплан», группа сравнения (70 человек) – пациенты, которым это не выполнялось. Повторно оперированные пациенты находились во группе сравнения.

Обследование пациентов включало: опрос, сбор анамнеза, осмотр, лабораторные методы (исследование уровней общего и ионизированного

кальция, паратгормона), инструментальные методы исследования (УЗИ, сцинтиграфия и МРТ/КТ щитовидной и ОЩЖ, денситометрия скелета). До и после операции пациенты были проанкетированы с помощью стандартного опросника качества жизни SF-36.

3D-модель органов шеи создавалась на основе данных МРТ и КТ исследований. Обработка полученных результатов происходила с помощью АПК «Автоплан». Совмещение 3D-модели с анатомическими образованиями шеи пациента происходит до и после формирования хирургического доступа. Далее, уже в режиме реального времени, можно с помощью указки и 3D-модели происходит поиск патологически измененных ОЩЖ [9].

Статистическая обработка результатов проводилась с помощью Microsoft Office Excel и программы Statistic 7. Данные сравнивали методом непараметрической статистики с использованием показателя Пирсона (кси-квадрат) для дискретных переменных и методом параметрической статистики с использованием показателя Стьюдента (t) для непрерывных переменных; $p < 0,05$ считалось статистически значимым. Принадлежность распределения признаков к нормальному теоретическому распределению определяли при помощи критерия Шапиро-Уилка. Для описательной статистики при нормальном распределении признака вычисляли его среднее значение и среднеквадратическое отклонение. При распределении, отличном от нормального определяли медиану и интерквартильный размах. Для долей оценивали доверительный интервал (доверительная вероятность 0,95).

РЕЗУЛЬТАТЫ

Количество мужчин составило 44 человека (40,4%), женщин – 65 (59,6%). Возраст больных колебался от 23 до 85 лет. Средний возраст мужчин составил $59,32 \pm 9,54$ лет, а женщин – $63,56 \pm 10,21$ лет. Средний возраст всех пациентов составил $60,96 \pm 10,12$ лет. У 109 пациентов было удалено 390 аденом, в среднем 3,3 аденомы у каждого больного. При этом в основной группе была удалена 149 аденома, в среднем – 3,8 аденом у каждого пациента, в группе сравнения – 241 аденом, в среднем – 3,4. Тотальная паратиреоидэктомия (тПТЭ) была выполнена 71 (65,2%) пациенту: 32 (82,1%) – в основной группе, 39 (55,7%) – в группе сравнения; субтотальная паратиреоидэктомия (сПТЭ) – 38 (34,8%) пациентам, в том числе в основной группе – 7 (17,9%), в группе сравнения – 31 (44,3%). Это свидетельствует о лучшей топической диагностике при использовании АПК «Автоплан» и более радикально выполненной операции.

Среднее время операции в основной группе составило 90 ± 10 мин, в группе сравнения 115 ± 7 мин ($p < 0,05$). При этом в основной группе около 10-15 минут были необходимы для совмещения виртуального 3D-изображения с реальными анатомическими образованиями пациента и интраоперационной навигации.

У 57 (52,3%) пациентов была отмечена сопутствующая патология со стороны ЩЖ, что потребовало выполнение симультанных оперативных вмешательств: тиреоидэктомия была выполнена 5 пациентам, гемитиреоидэктомия – 27 пациентам, резекция ЩЖ – 25 пациентам.

В основной группе было проведено всего 20 оперативных вмешательств на ЩЖ, из них 11 (55%) – гемитиреоидэктомии, 7 (35%) – резекции доли ЩЖ и 2 (10%) – тиреоидэктомии. В группе сравнения было произведено 37 оперативных вмешательств на ЩЖ: 18 (48,7%) – резекции ЩЖ, 16 (43,2%) – гемитиреоидэктомии и 3 (8,1%) – тиреоидэктомии.

Медиана ионизированного кальция на следующий день после операции в основной груп-

пе статистически значимо снизилась с 1,88 ммоль/л до 0,9 ммоль/л (уменьшение на 0,98 ммоль/л – 52,1%, $p = 0,00001$) в группе сравнения – с 1,62 ммоль/л до 0,93 ммоль/л (уменьшение на 0,69 ммоль/л – 42,9%, $p = 0,00001$). Медиана паратгормона после операции в 1 группе снизилась с 2059,6 пг/мл до 116,5 пг/мл (на 1943,1 пг/мл – 94,3%, $p = 0,00001$), во 2 группе – с 1997,2 пг/мл до 257,5 пг/мл (на 1723,52 пг/мл – 86,3%, $p = 0,00001$). Так же отмечалось и уменьшение значения медианы фосфора в основной группе с 1,88 до 0,95 ммоль/л (снизилось на 0,93 ммоль/л – 49,4%); в группе сравнения – с 1,63 до 0,88 ммоль/л (снизилось на 0,75 ммоль/л – 46%) (таб. 1).

При сравнении результатов, полученных в ходе анкетирования с помощью стандартного опросника SF-36, можно отметить, что значения после операции были значимо лучше, чем до операции, что свидетельствует об улучшении качества жизни пациентов, как в основной группе, так и в группе сравнения (таб.2).

Таблица 1. Значения ионизированного кальция, паратгормона и фосфора у пациентов до и после операции, Me (25-75 квартили).

Table 1. Values of ionized calcium, parathyroid hormone and phosphorus in patients before and after surgery, Me (25-75 quartiles).

Показатель	Основная группа			Группа сравнения		
	До операции	После операции	Различие, %	До операции	После операции	Различие, %
Ca ²⁺ (ммоль/л)	1,88 (1,1-1,99)	0,9 (0,78-1,04)	52,1	1,62 (1,07-1,67)	0,93 (0,83-1,05)	42,9
Паратгормон (пг/мл)	2059,6 (875,5-2742)	116,4 (16,9-389,3)	94,3	1997,2 (435-2536)	257,5 (56,3-401,6)	86,3
Фосфор (ммоль/л)	1,88 (1,31-2,1)	0,95 (0,78-1,27)	49,4	1,63 (1,38-1,83)	0,88 (1,05-1,03)	46
p	0,00001			0,00001		

Очевидно, физический компонент здоровья в основной группе составил 23,1%, в группе сравнения 39% до операции, а после операции в основной группе увеличился в 2 раза (46,2%), а в группе сравнения всего на 10,6% (43,6%). Психический компонент здоровья до операции составил 25,4% в основной группе и 29,2% в группе сравнения, а после операции 57,6% в основной группе – увеличился на 56%, и 51,8% в группе сравнения – увеличился на 43,6%. В среднем улучшение показателей шкал SF 36 в основной группе составило 63,3%, а в группе сравнения 42,1%.

При изучении отдаленных результатов (через 6 и 12 месяцев и 2 года и 5 лет после операции) были получены значимые статистические разли-

чия, свидетельствующие о стойком клиническом эффекте у пациентов основной группы (таб. 3). При этом в группе сравнения через год после операции можно отметить повышение значений ионизированного кальция и ПТГ, в основной группе такой тенденции не наблюдалось. У 6 пациентов группы сравнения наблюдали рецидив ГПТ с обнаружением аденом ОЩЖ, а еще у одного – рецидив после повторной операции. Все пациенты были оперированы.

ОБСУЖДЕНИЕ

При ВГПТ и ТГПТ всегда происходит множественное поражение ОЩЖ. Операции направлены на поиск всех измененных ОЩЖ. Как пра-

Таблица 2. Значение шкал по данным анкетирования пациентов до и после операции в основной группе и группе сравнения.

Table 2. Values of scales according to survey data of patients before and after surgery in the main group and comparison group.

Название шкал	До операции		После операции		Статистическая значимость отличий	
	Группа сравнения	Основная группа	Группа сравнения	Основная группа	Группа сравнения	Основная группа
Физическое функционирование	7,3±1,8	3,9±2,4	26,1±3,4	45,5±5,2	p=0,004	p=0,003
Рольное функционирование, обусловленное физическим состоянием	0	0	63±5,3	87±2,9	p=0,0003	p=0,0003
Интенсивность боли	49±8,1	35±6,9	100±0,6	100±1,1	p=0,003	p=0,002
Общее состояние здоровья	51±12,4	39±11,3	75±8,3	85±3,4	p=0,004	p=0,003
Жизненная активность	47±4,2	33±1,8	72±7,7	88±3,4	p=0,005	p=0,004
Социальное функционирование	70,7±7,2	54,3±4,5	86,5±4,5	88,5±5,4	p=0,005	p=0,004
Рольное функционирование, обусловленное эмоциональным состоянием	0	0	100±4,3	100±6,3	p=0,0003	p=0,0003
Психическое здоровье	55,5±6,7	40,5±4,7	64±5,1	72±6,4	p=0,005	p=0,004

Таблица 3. Значение медиан ионизированного кальция и ПТГ в отдаленном периоде после операции

Table 3. Median values of ionized calcium and PTH in the long-term period after surgery

Показатель	Основная группа				Группа сравнения			
	6 мес.	12 мес.	2 года	5 лет	6 мес.	12 мес.	2 года	5 лет
Ca ²⁺ (ммоль/л)	1,4	1,5	1,7	1,7	2,2	2,8	2,2	2,4
Паратгормон (пг/мл)	76,1	83,2	80,5	81,6	190,3	253,7	298,4	398,6

вило, в связи с вариабельностью расположения ОЩЖ для планирования объема оперативного вмешательства необходимо в предоперационном, а порой и интраоперационном периоде проводить тщательную топическую диагностику. На данный момент нет инструментального метода для обнаружения патологически измененных ОЩЖ в 100% случаях и позволяющего определить точное их расположение. Инструментальные методы обладают разными чувствительностью и специфичностью, некоторые являются оператор-зависимыми, другие обладают большей объективностью [4]. Чувствительность и специфичность всех

методов исследования напрямую зависит от технических характеристик оборудования и квалификации специалиста. По данным литературных источников чувствительность КТ-исследования – 56-97%, специфичность – 57-98%, точность – 80-95%; чувствительность МРТ – 64-89%, специфичность – 75-89%, точность – 64-84% [9]. Точная топическая предоперационная диагностика всех патологически измененных ОЩЖ – ключ к успешному хирургическому лечению пациентов с ГПТ, находящихся на ЗПТ. Интраоперационная навигация с использованием АПК «Автоплан», несмотря на увеличение времени для ее исполь-

зования во время операции, затраченное на привязку компьютерного 3D-изображения к анатомическим образованиям конкретного пациента, позволяет в итоге уменьшить общее время хирургического вмешательства. При этом улучшается топическая диагностика и техническое выполнение операции, значимо облегчается сам процесс нахождения и, как следствие, удаления аденом, повышая эффективность операции в целом. Об этом свидетельствует и процент радикальных операций: в основной группе тПТЭ выполнена в 81,8%, а в группе сравнения – в 56,9%, что в итоге способствовало возникновению рецидива у 6 больных этой группы. Несмотря на то, что ближайшие результаты хирургического лечения и качество жизни сопоставимы в группах с и без 3D-моделирования и интраоперационной навигации, более лучший ближайший эффект и еще более выраженный отдаленный результат хирургического лечения и качества жизни отмечается в группе пациентов, где был применен АПК «Автоплан».

ЗАКЛЮЧЕНИЕ

Ближайшие результаты оперативных вмешательств в обеих группах значимо не отличались друг от друга. Это свидетельствует об адекватности хирургического лечения в сравниваемых группах. Применение предоперационного 3D-моделирования и интраоперационной навигации при хирургическом лечении ГПТ у пациентов с ХБП значительно облегчает нахождение аденом ОЩЖ, при этом уменьшается время выполнения оперативного вмешательства на 15-30 минут, на 26,4% повышается возможность отыскания всех ОЩЖ, что необходимо для тПТЭ, снижается до минимума риск повторных операций.

При выполнении оперативных вмешательств без 3D-моделирования и интраоперационной навигации в 10,35% случаев наблюдается рецидив ГПТ.

Конфликт интересов: Авторы заявляют об отсутствии конфликта интересов.

Conflict of interest: The authors do not have a conflict of interests.

ЛИТЕРАТУРА

1. Андрусев А. М., Перегудова Н. Г., Шинкарев М. Б., Томилина Н. А. Заместительная почечная терапия хронической болезни почек 5 стадии в Российской Федерации 2016-2020 гг. Краткий отчет по данным Общероссийского Регистра заместительной почечной терапии Российского диализного общества. *Нефрология и диализ.* 2022;24(4). URL: <https://webmed.irkutsk.ru/doc/pdf/tkfru.pdf> (Дата обращения: 09.08.2024)
2. Бикбов Б. Т., Томилина Н. А. Заместительная терапия больных с хронической почечной недостаточностью в Российской Федерации в 1998-2011 гг. (отчет по данным Российского регистра заместительной почечной терапии. Часть первая). *Нефрология и диализ.* 2014;16(1):11-127.
3. Akaberi S., Clyne N., Sterner G., Rippe B., Reihner E., Wagner P. et al. Temporal trends and risk factors for parathyroidectomy in the Swedish dialysis and transplant population - a nationwide, population-based study 1991-2009. *BMC Nephrology.* 2014;15(1): 75. doi:10.1186/1471-2369-15-75
4. Хроническая болезнь почек. Диагностика и лечение. Под ред. Ц. Яна, В. Хэ, перевод с англ. под ред. А.В. Смирнова. Москва: ГЭОТАР-Медиа; 2022.
5. Bilyalov A. I., Shanazarov N. A., Zinchenko S. V. Photodynamic Therapy as Alternative Method of Treatment of Metastatic Ovarian Cancer with Many Recurrence: Case Report. *Bio Nano Sci.* 2020;10(1):807-810. doi:10.1007/s12668-020-00749-7
6. Галиев И. З., Зинченко С. В., Мингалимова Е. Ю. Интраоперационная идентификация паращитовидных желез у пациента с третичным гиперпаратиреозом (клинический случай). *Практическая медицина.* 2023;21(2):107-109. doi:10.32000/2072-1757-2023-2-107-109
7. Методы визуализации околощитовидных желез и паратиреоидная хирургия: руководство для врачей. Под ред. А.П. Калинина. М.: Видар-М, 2010.
8. Walsh J., Gittoes N., Selby P. Society for Endocrinology endocrine emergency guidance: emergency management of acute hypercalcaemia in adult patients. *Endocrine Connections.* 2016. Sep;5(5):9-11. doi:10.1530/EC-16-0055
9. Слащук К. Ю., Дегтярев М. В., Румянцев П. О., Трошина Е. А., Мельниченко Г. А. Методы визуализации околощитовидных желез при первичном гиперпаратиреозе. *Обзор литературы. Эндокринная хирургия.* 2019;13(4):153-174. doi:10.14341/serg12241
10. Kasai E. T., da Silva J. W., Mandarim de Lacerda C.A., et al. Parathyroid glands: combination of sestamibi-(99m)Tc scintigraphy and ultrasonography for demonstration of hyperplastic parathyroid glands. *Rev Esp Med Nucl.* 2008;27:8-12. doi:10.1157/13114364
11. Патент РФ на изобретение № 2683743. Опубликовано 01.04.2019. Макаров И. В., Колсанов А. В., Жиров В. В., Чаплыгин С. С., Ахматалиев Т. Х., Болтовская В. А., Копосов И. С., Сидоров А. Ю., Хохлова Д. О. Способ топической диагностики и визуализации аденом околощитовидных желез при вторичном и третичном гиперпара-

тиреозе. URL:<https://patents.google.com/patent/RU2683743C1/ru> (Дата обращения: 30.07.2024).

REFERENCES

1. Andrusev A. M., Peregudova N. G., Shinkarev M. B., Tomilina N. A. Renal replacement therapy for stage 5 chronic kidney disease in the Russian Federation 2016-2020. Brief report based on data from the All-Russian Registry of Renal Replacement Therapy of the Russian Dialysis Society. *Nephrology and Dialysis*. 2022;24(4). URL: <https://webmed.irkutsk.ru/doc/pdf/tkfru.pdf> (Accessed 09.08.2024). (In Russ.).
2. Bikbov B. T., Tomilina N. A. Replacement therapy of patients with chronic renal failure in the Russian Federation in 1998-2011. (report based on the Russian register of renal replacement therapy. Part one). *Nephrology and dialysis*. 2014;16(1):11-127. (In Russ.).
3. Akaberi S., Clyne N., Sterner G., Rippe B., Reihner E., Wagner P. et al. Temporal trends and risk factors for parathyroidectomy in the Swedish dialysis and transplant population - a national, population-based study 1991-2009. *BMC Nephrology*. 2014;15(1):75. doi:10.1186/1471-2369-15-75.
4. Chronic kidney disease. Diagnosis and treatment. eds. C. Yan, W. He, translation from English. edited by A. V. Smirnov. Moscow: GEOTAR-Media; 2022. (In Russ.).
5. Bilyalov A. I., Shanazarov N. A., Zinchenko S. V. Photodynamic Therapy as an Alternative Method of Treatment of Metastatic Ovarian Cancer with Many Recurrence: Case Report. *Bio Nano Sci*. 2020;10(1):807-810. doi:10.1007/s12668-020-00749-7.
6. Galiev I. Z., Zinchenko S. V., Mingalimova E. Yu. Intraoperative identification of the parathyroid glands in a patient with tertiary hyperparathyroidism (clinical case). *Practical medicine*. 2023;21(2):107-109. (In Russ.). doi:10.32000/2072-1757-2023-2-107-109.
7. Imaging methods of the parathyroid glands and parathyroid surgery: a guide for doctors. eds. A.P. Kalinin. M.: Vidar-M, 2010. (In Russ.).
8. Walsh J., Gittoes N., Selby P. Society for Endocrinology endocrine emergency guidance: emergency management of acute hypercalcaemia in adult patients. *Endocrine Connections*. 2016. Sep; 5(5):9-11. doi:10.1530/EC-16-0055.
9. Slashchuk K. Yu., Degtyarev M. V., Rummyantsev P. O., Troshina E. A., Melnichenko G. A. Methods of visualization of parathyroid glands in primary hyperparathyroidism. Literature review. *Endocrine surgery*. 2019;13(4):153-174. (In Russ.). doi:10.14341/serg12241.
10. Kasai E. T., da Silva J. W., Mandarim de Lacerda C. A., et al. Parathyroid glands: combination of sestamibi-(99m)Tc scintigraphy and ultrasonography for demonstration of hyperplastic parathyroid glands. *Rev Esp Med Nucl*. 2008;27:8-12. doi:10.1157/13114364
11. Patent RU No. 2683743. Published 04.01.2019. Makarov I. V., Kolsanov A. V., Zhironov V. V., Chaplygin S. S., Akhmataliev T. Kh., Boltovskaya V. A., Kopusov I. S., Sidorov A. Yu., Khokhlova D. O. A method for topical diagnosis and visualization of parathyroid adenomas in secondary and tertiary hyperparathyroidism. URL: <https://patents.google.com/patent/RU2683743C1/ru> (Accessed: 07.30.2024). (In Russ.).

ФУНКЦИОНАЛЬНО АВТОНОМНЫЙ УЗЕЛ ЩИТОВИДНОЙ ЖЕЛЕЗЫ – МАЛОИНВАЗИВНЫЙ ВАРИАНТ ЛЕЧЕНИЯ

Пампутис С. Н.¹, Патрунов Ю.Н.², Червяков Ю.В.¹, Лопатникова Е. Н.¹

¹ФГБОУ ВО «Ярославский государственный медицинский университет», 150000, ул. Революционная, 5, Ярославль, Россия

²ЧУЗ «Клиническая больница «РЖД-Медицина» города Ярославль», 150030, Суздальское шоссе, 21, Ярославль, Россия

Для корреспонденции: Пампутис Сергей Николаевич, доктор медицинских наук, профессор, заведующий кафедрой хирургических болезней, e-mail: pamputis@yandex.ru

For correspondence: Sergey N. Pamputis, MD, Head of the Department of Surgery of Yaroslavl State Medical University, e-mail: pamputis@yandex.ru

Information about authors:

Pamputis S. N., <http://orcid.org/0000-0002-7880-1081>

Patrunov Y. N., <http://orcid.org/0000-0002-8028-2225>

Chervyakov Yu. V., <https://orcid.org/0000-0001-5270-9968>

Lopatnicova E. N., <http://orcid.org/0000-0002-9449-3955>

РЕЗЮМЕ

Согласно Российским клиническим рекомендациям существуют два радикальных метода лечения функционально автономной щитовидной железы: оперативное лечение и лечение радиоактивным йодом. Представлен клинический случай применения малоинвазивного ультразвуком-контролируемого лечения функционально автономного узла щитовидной железы с использованием чрескожной лазерной абляции. Особенностью данного случая явилось наличие узлового образования размером 25×38×58 мм и объемом 27,55 см³ с интенсивным кровотоком смешанного типа. Использовали программируемый аппарат «Лакhta-Милон» с гипертермическим режимом. Для доставки лазерного излучения к узловому образованию использовали волоконно-оптический световод с плоским и коническим торцом, длиной 2 метра, диаметром 0,40 мм. Проводником до узлового образования через мягкие ткани шеи служила игла 21G. Малоинвазивное лечение проводилось в амбулаторных условиях, без обезболивания под ультразвуковым контролем. После выполнения пяти сеансов чрескожной лазерной абляции размеры узлового образования уменьшились с 25×38×58 мм до 8×10×17 мм, объем уменьшился в 40 раз с 27,55 см³ до 0,68 см³. При этом без приема тиреостатиков удалось достичь эутиреоидного состояния. Представленный клинический случай позволяет считать, что малоинвазивное ультразвуком-контролируемое лечение с использованием чрескожной лазерной абляции можно считать эффективным вариантом лечения функционально автономных узлов щитовидной железы с размером до 6 см. Метод позволяет ликвидировать не только структурную патологию, но и подавить функциональную активность узла и достигнуть нормализации функции ЩЖ без применения радиойодтерапии. Необходимо дальнейшее наблюдение за пациентом для определения отдаленных результатов выполненного лечения. Для более широкого применения данная методика требует дальнейшего изучения с формированием показаний, противопоказаний к ее выполнению и определением критериев отбора пациентов. Наличие в арсенале хирурга описанного метода позволяет выбрать необходимый вариант лечения, ориентируясь на индивидуальные особенности пациента.

Ключевые слова: щитовидная железа, функционально автономный узел, малоинвазивное ультразвуком-контролируемое лечение, чрескожная лазерная абляция, тиреотропный гормон.

A FUNCTIONALLY AUTONOMOUS THYROID NODE - A LOW-INVASIVE TREATMENT OPTION

Pamputis S. N.¹, Patrunov Y. N.², Chervyakov Yu. V.¹, Lopatnicova E. N.¹

¹Yaroslavl state medical university, Yaroslavl, Russia

²Clinical Hospital Russian Railways-Medicine of Yaroslavl

SUMMARY

A clinical case of the use of low-invasive ultrasound-guided treatment of a functionally autonomous thyroid node using percutaneous laser ablation is presented. The peculiarity of this case was the presence of a nodal mass with a size of 25×38×58 mm and a volume of 27.55 cm³ with intensive mixed blood flow. A programmable Lakhta-Milon apparatus with hyperthermic mode was used. To deliver laser radiation to the nodal formation, a fiber-optic light guide with a flat and conical end, 2 meters long, with a diameter of 0.40 mm was used. The guide to the nodal formation through the soft tissues of the neck was the 21G needle. Low-invasive treatment was carried out on an outpatient basis, without pain relief under ultrasound-guided. After five sessions of percutaneous laser ablation, the size of the nodular formation decreased from 25×38×58 mm to 8×10×17 mm, the volume decreased 40 times from 27.55 cm³ to 0.68 cm³. At the same time, without intaking thyrostatics, it was possible to achieve a euthyroid state. The presented clinical case suggests that low-invasive ultrasound-guided treatment using percutaneous laser ablation can be considered an effective treatment option for functionally autonomous thyroid nodules up to 6 cm in size. The presence in the surgeon's arsenal of the above described method allows you to choose the necessary treatment option focusing on the individual characteristics of the patient.

Key words: thyroid, functionally autonomous nodule, low-invasive ultrasound-guided treatment, percutaneous laser ablation, thyroid-stimulating hormone.

В России среди всех пациентов с узлами щитовидной железы (УЩЖ), автономно функционирующие с явлениями тиреотоксикоза, составляют около 2,4% [1]. Функциональная автономия УЩЖ возникает при выходе из-под контроля гипопиза клеток ЩЖ с последующим избыточным синтезом гормонов [2]. Развитие функциональной автономии длится достаточно долго и приводит к возникновению клинических проявлений характерных для тиреотоксикоза [3]. Клиническая картина функциональной автономии проявляется сердечно-сосудистыми и психическими расстройствами, а также развитием эндокринной офтальмопатии, что представляет опасность для зрения, особенно для лиц пожилого возраста [4]. Диагностика определяется набором клинических, лабораторных (с исследованием функциональной активности), инвазивных (тонкоигольная аспирационная биопсия) и неинвазивных инструментальных исследований с обязательным применением сцинтиграфии ЩЖ [4; 5]. Сочетание УЗИ и сцинтиграфии позволяет установить наличие узла и его функциональную активность («горячий узел») [3; 6].

Согласно Российским клиническим рекомендациям существуют два радикальных метода лечения функциональной автономии ЩЖ: оперативное лечение и лечение радиоактивным йодом [4]. Радикальное лечение может быть применено после нормализации уровня тиреоидных гормонов [7]. При этом, в литературе встречаются сообщения по применению других методов лечения функциональной автономии ЩЖ. Авторы указывают на возможность использования в качестве дополнительного метода малоинвазивного лечения с выполнением склеротерапии УЩЖ [8]. По данным исследования, выполнение малоинвазивных методов ограничено размерами узлов и их секреторной активностью и поэтому важен индивидуальный подбор оптимального плана лечения для конкретного пациента. При этом авторы указывают на обязательное последовательное применение склеротерапии и радиойодтерапии. Помимо этого, в зарубежной литературе имеются сведения о применении при автономно функционирующих узлах другого варианта малоинвазивного метода лечения – чрескожной лазерной абляции (ЧЛА) [9]. Авторы в своем исследовании указывают на возможность применения данного лечения при функциональной автономии как в комплексе с анти тиреоидными препаратами, так и без них. Важным результатом данного исследования является отсутствие необходимости применения радиойодтерапии. Данный вариант лечения может быть применен у пациентов, отказывающихся от хирургического лечения или от радиойодтерапии, у пациентов с сопутствующей

выраженной сердечно-сосудистой патологией. В отечественной литературе также встречаются исследования, посвященные лазериндуцированной термотерапии. Согласно полученным результатам, лазериндуцированная термотерапия является эффективным и безопасным методом лечения узлового токсического зоба при размерах менее 3 см и сроках лечения не менее 6 месяцев [10].

Появление альтернативных методов лечения автономно функционирующих УЩЖ связано с желанием совместить деструкцию автономно функционирующей ткани и восстановление эутиреоза с сокращением возможных осложнений и сохранением основной массы тиреоидной ткани. При этом наличие в арсенале врача нескольких вариантов лечения, способствует учету индивидуальных особенностей пациента и персонализированному подходу к его лечению.

Клинический случай.

Пациентка М., 34 лет, с узловым зобом II степени по классификации ВОЗ и тиреотоксикозом. Направлена эндокринологом на консультацию к эндокринному хирургу для определения тактики лечения. В анамнезе у пациентки наблюдение у эндокринолога в течение 2 лет по поводу узлового токсического зоба с приемом препаратов группы тиреостатиков в различной дозировке. На момент осмотра принимала препарат тирозол по 10 мг в день. При осмотре эндокринным хирургом жаловалась на повышенную усталость, слабость, дискомфорт в левой половине шеи, изменение конфигурации шеи. При физикальном обследовании пальпаторно определялось образование плотноэластической консистенции, размером до 30×40×50 мм, вытянутой формы, безболезненное, не связанное с окружающими тканями, смещаемое. Эстетический дефект в виде изменения конфигурации шеи за счет увеличения левой доли ЩЖ, кожные покровы не изменены. На момент осмотра уровень ТТГ – <0,0083→2,1 мкМЕ/мл (референсные значения 0,4-4,0), свободного Т4 – 13,06→7,4 пмоль/л (референсные значения 9,0-19,05), свободного Т3 – 5,4 пмоль/л (референсные значения 3,0-5,6), антитела к тиреопероксидазе – <3,0 МЕ/мл (референсные значения <5,6). По результатам УЗИ, ЩЖ увеличена в размерах, суммарный объем 31,6 мм, перешеек – 3 мм; выраженная асимметрия за счет увеличенной левой доли – 27,5 см³ (толщина – 25 мм, длина – 38 мм, ширина – 58 мм); правая доля объемом – 4,1 см³ (толщина – 25 мм, длина – 38 мм, ширина – 58 мм). Практически вся левая доля представлена изоэхогенным неоднородным образованием, с ровными четкими контурами, размером 25×38×58 мм, в структуре с множественными анэхогенными полостями различного размера, с усиленным кровотоком смешанного типа. По классификации

2024, том 27, № 3

TI-RADS образование соответствовало категории 3 (рис.1).

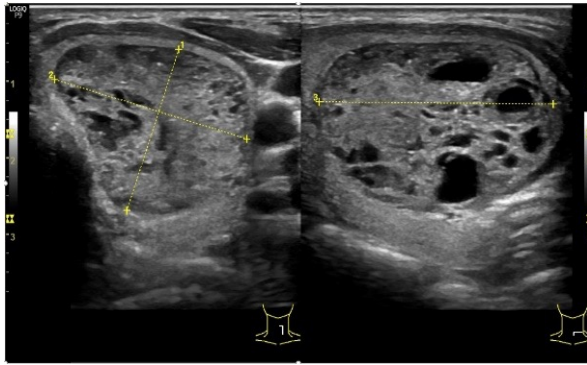


Рис. 1. Узел левой доли ЩЖ до лечения, режим серой шкалы, поперечное сканирование.
Fig.1. Node in the left lobe, grey scale regime, transverse scanning.

В правой доле узловых образований не выявлено. а последний год узел в размерах не увеличился. После консультации была выполнена тонкоигольная аспирационная пункционная биопсия узла левой доли ЩЖ. Цитологическое заключение: зоб преимущественно коллоидный с признаками регрессивных изменений, по классификации Bethesda образование соответствовало категории 2 (доброкачественное). Также пациентке была выполнена сцинтиграфия, на которой выявлено увеличение левой доли, с бугристыми контурами, с неоднородно повышенным накоплением радиофармпрепарата (наиболее интенсивное накопление в проекции медиального края и верхнего полюса с индексом захвата относительно слюнных желез 7,0) размерами до 50×37 мм. Индекс захвата интактной тканью правой доли относительно слюнных желез 0,7 (норма 2,5-3,0). Согласно заключению, у пациентки сцинтиграфические признаки функционально автономного образования левой доли ЩЖ («горячий узел») с наличием в структуре гипофункциональных участков (рис. 2).

Пациентка от оперативного лечения и радиойодтерапии отказывалась. В качестве лечения было предложено малоинвазивное лечение с использованием ультразвуком контролируемой ЧЛА. Было получено письменное согласие на проведение лечения. Для выполнения малоинвазивного лечения был использован программируемый аппарат «Лахта-Милон» (Милон, Россия) с гипертермическим режимом.

Для доставки лазерного излучения к узловому образованию был использован волоконно-оптический световод с плоским и коническим торцом диаметром 0,40 мм. Проводником до узлового образования через мягкие ткани шеи служила игла 21G. Параметры работы аппарата программиро-

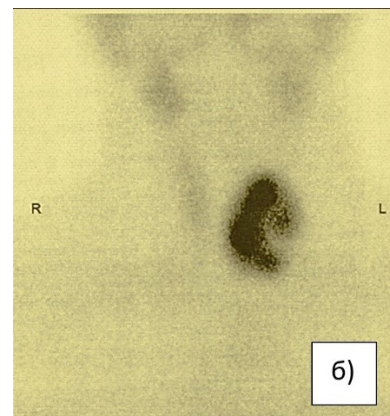
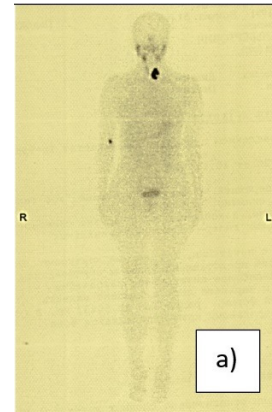


Рис. 2. Сцинтиграфия ЩЖ, «горячий узел» левой доли: а) в режиме «все тело»; б) в прямой передней проекции.
Fig. 2. Thyroid scintigraphy. “hot node” in the left lobe: a) in the “all body” regime; б) in the direct front projection.

вались заранее и были постоянны: мощность излучения 3,5 Вт, интервал между импульсами 10 мс, длина импульса 200 мс. Малоинвазивное лечение проводилось согласно общеизвестной методике [11] в амбулаторных условиях, без обезболивания под ультразвуковым контролем (рис.3).

Перед выполнением малоинвазивного лечения пациентка была предупреждена о возможном выполнении оперативного лечения (гемитиреоидэктомия слева) в случае отсутствия эффективности ЧЛА. Пациентке выполнено малоинвазивное ультразвуком-контролируемое лечение функционально автономного узла левой доли ЩЖ с использованием ЧЛА. Перед выполнением первого сеанса ЧЛА из узлового образования было эвакуировано 7 мл бурой жидкости. После первого сеанса ЧЛА через 1,5 месяца перед выполнением повторного, размер узлового образования уменьшился в 2,5 раза: с 25×38×58 мм (объем 27,55 см³) до 20×27×42 мм (объем 11,34 см³) с сохраняющимся кровотоком смешанного типа. Всего было выполнено 5 сеансов ЧЛА.

В динамике пяти сеансов ЧЛА размеры и объем токсической аденомы менялись следующим образом: $25 \times 38 \times 58$ мм (объем $27,55$ см³) → $20 \times 27 \times 42$ мм ($11,34$ см³) → $17 \times 22 \times 40$ мм ($7,48$ см³) → $16 \times 21 \times 33$ мм ($5,54$ см³) → $12 \times 14 \times 23$ мм ($1,93$ см³). Перед выполнением 5 сеанса ЧЛА размеры и объем токсической аденомы уменьшились с $25 \times 38 \times 58$ мм (объем $27,55$ см³) до $12 \times 14 \times 23$ мм ($1,93$ см³) с сохраняющимся кровотоком смешанного типа (рисунок 3).

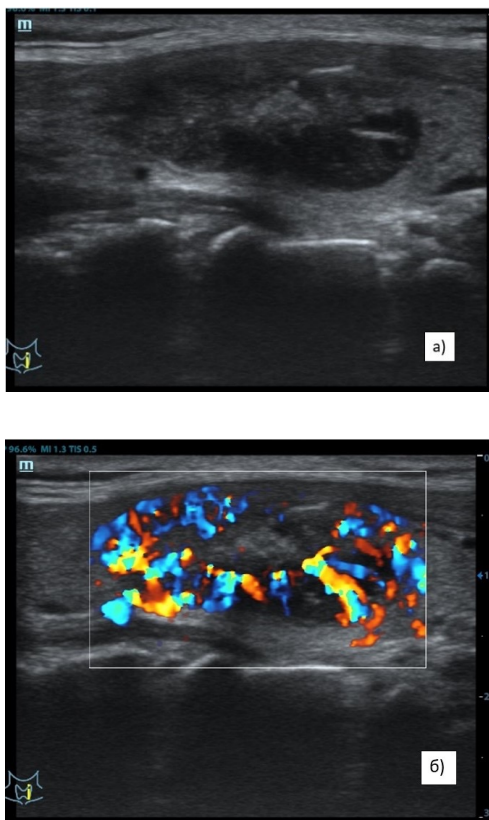

Рис. 3. Токсический узел перед выполнением 5-го сеанса ЧЛА: а) режим серой шкалы, продольное сканирование; б) смешанный кровоток в режиме ЦДК.

Fig. 3. Toxic node before the 5th session of percutaneous laser ablation: a) grey scale regime, longitudinal scanning; b) mixed blood flow in color Doppler mapping regime.

При ультразвуковом контроле через 2 месяца после выполнения 5-го сеанса ЧЛА размеры и объем токсической аденомы составили $8 \times 10 \times 17$ мм, объем $0,68$ см³, которые относительно первоначальных цифр уменьшились в 40 раз.

Не менее интересны и лабораторные показатели у пациентки, которые менялись в течение выполнения малоинвазивного лечения. Перед началом малоинвазивного лечения уровень ТТГ был $2,1$ мкМЕ/мл, свободного Т4 – $7,4$ пмоль/л,

свободного Т3 – $5,4$ пмоль/л, антитела к тиреопероксидазе – $<3,0$ МЕ/мл на фоне лечения препаратом тирозол по 10 мг в день. Перед выполнением 4-го сеанса ЧЛА (январь 2024 года) пациентка самостоятельно отменила прием препарата тирозола. На фоне отмены уровни лабораторных показателей были следующие: ТТГ – $2,1$ → $0,19$ мкМЕ/мл, свободного Т4 – $7,4$ → $10,72$ пмоль/л, свободного Т3 – $5,4$ → $4,27$ пмоль/л. Перед 5-м сеансом ЧЛА (июнь 2024 года) на фоне 5-ти месячного отсутствия приема тирозола, показатели были следующие: ТТГ – $2,1$ → $0,19$ → $0,43$ мкМЕ/мл, свободного Т4 – $7,4$ → $10,72$ → $12,68$ пмоль/л, свободного Т3 – $5,4$ → $4,27$ → $3,74$ пмоль/л.

Выполнение малоинвазивного ультразвуку-контролируемого лечения с использованием ЧЛА у этой пациентки отличалось от использования ЧЛА при нетоксических УЩЖ. Размеры узлов образования и объем $25 \times 38 \times 58$ мм (объем $27,55$ см³) в обычной практике являются противопоказанием к выполнению ЧЛА. У данной пациентки узел в своей структуре имел множественные жидкостные полости, что способствовало более эффективному применению ЧЛА. Помимо этого, был сокращен временной период между сеансами до $1,5$ - 2 месяцев. Выбор данной периодичности выполнения сеансов ЧЛА продиктован наличием в узле интенсивного кровотока смешанного типа, что при длительных перерывах в выполнении сеансов влечет за собой отсутствие значимого, а в некоторых случаях и полного отсутствия уменьшения размеров. Также особенностью данной пациентки являлась нормализация гормонального фона без применения антигипотиреоидных препаратов.

ВЫВОДЫ

1. Малоинвазивный ультразвуку-контролируемый метод лечения с помощью ЧЛА показал свою эффективность в лечении функционально автономных УЩЖ размером до 6 см.

2. Метод позволяет ликвидировать не только структурную патологию в виде наличия крупного узлов образования, но и подавить функциональную активность узла и достигнуть нормализации функции ЩЖ без применения радиойодтерапии. Необходимо дальнейшее наблюдение за пациентом для определения отдаленных результатов выполненного лечения.

3. Для более широкого применения данная методика требует дальнейшего изучения с формированием показаний, противопоказаний к ее выполнению и определением критериев отбора пациентов. Наличие в арсенале хирурга описанного метода позволяет выбрать необходимый вариант лечения, ориентируясь на индивидуальные особенности пациента.

Конфликт интересов. Авторы заявляют об отсутствии конфликта интересов.

Conflict of interest. The authors have no conflict of interests to declare.

ЛИТЕРАТУРА

1. Успенская А. А., Черников Р. А., Воробьев С. Л., Слепцов И. В., Семенов А. А., Чинчук И. К. и др. Автономно функционирующие узлы щитовидной железы (эпидемиология, клиника, диагностика). Вестник Санкт-Петербургского университета. Медицина. 2014;2:75-84

2. Родоман Г. В., Сумеди И. Р., Шалаева Т. И., Свириденко Н. В., Чернер В. А. Хирургическое лечение функциональной автономии щитовидной железы. Хирург. 2017;7:47-62

3. Clerc J. Radioiodine therapy of thyroid autonomy. Q J Nucl Med Mol Imaging. 2021;65(2):138-156. doi:10.23736/S1824-4785.21.03340-9.

4. Трошина Е. А., Свириденко Н. Ю., Ванушко В. Э., Румянцев П. О., Фадеев В. В., Петунина Н. А. Федеральные клинические рекомендации по диагностике и лечению токсического зоба. Проблемы эндокринологии. 2014;60(6):67-77. doi:10.14341/probl201460667-77

5. Chaker L., Cooper D. S., Walsh J. P., Peeters R. P. Hyperthyroidism. Lancet. 2024 Feb 24;403(10428):768-780. doi: 10.1016/S0140-6736(23)02016-0.

6. Стяжкина С. Н., Леднева А. В., Галиева А. А. Сочетание токсической аденомы и диффузно-узлового зоба: выбор тактики оперативного лечения. Эффективная фармакотерапия. 2023;19(21):24-27. doi 10.33978/2307-3586-2023-19-21-24-27.

7. Barczyński M. Current approach to surgical management of hyperthyroidism. Q J Nucl Med Mol Imaging. 2021 Jun;65(2):124-131. doi: 10.23736/S1824-4785.21.03330-6.

8. Буйваленко У. В., Шеремета М. С., Ким И. В., Трухин А. А., Корчагина М. О., Свириденко Н. Ю. Клинический случай комбинированного лечения функциональной автономии щитовидной железы. Эндокринная хирургия. 2023;17(2):23-28. doi:10.14341/serg 12737.

9. Barbaro D., Orsini P., Lapi P., Pasquini C., Tuco A., Righini A., Lemmi P. Percutaneous laser ablation in the treatment of toxic and pretoxic nodular goiter. Endocr Pract. 2007 Jan-Feb;13(1):30-6. doi:10.4158/EP.13.1.30.

10. Кузнецов Н. А., Родоман Г. В., Сумеди И. Р., Шалаева Т. И., Свириденко Н. В., Чернер В. А. Лазерная гипертермия в профилактике и лечении узлового токсического зоба. Вестник Российского государственного медицинского университета. 2011;3:31-34.

11. Патент РФ 2143933. Опубл. 25.03.1998. Привалов В. А., Козель А. И., Ревель-Муроз Ж. А., Селиверстов О. В., Лаппа А. В., Игнатъева Е. Н. Способ лечения узловых форм заболеваний щитовидной железы. URL: https://www1.fips.ru/registers-doc-view/fips_servlet?db=rupat&docnumber=2143933&typefile=html. (Дата обращения 10.07.2024).

REFERENCES

1. Uspenskaya A. A., Chernikov R. A., Vorobyov S. L., Sleptsov I. V., Semenov A. A., Chinchuk I. K., etc. Autonomously functioning thyroid nodules (epidemiology, clinic features, diagnosis). Bulletin of St. Petersburg University. Medicine. 2014;2:75-84. (In Russ.).

2. Rodoman G. V., Sumedi I. R., Shalaeva T. I., Sviridenko N. V., Chernets V. A. Surgical treatment of functional autonomy of the thyroid gland. Surgeon. 2017;7:47-62. (In Russ.).

3. Clerc J. Radioiodine therapy of thyroid autonomy. Q J Nucl Med Mol Imaging. 2021 Jun;65(2):138-156. doi:10.23736/S1824-4785.21.03340-9.

4. Troshina E. A., Sviridenko N. Yu., Vanushko V. E., Rummyantsev P. O., Fadeev V. V., Petunina N. A. Federal clinical guidelines for the diagnosis and treatment of toxic goiter. Problems of endocrinology. 2014;60(6):67-77. (In Russ.). doi:10.14341/probl201460667-77.

5. Chaker L., Cooper D. S., Walsh J. P., Peeters R. P. Hyperthyroidism. Lancet. 2024 Feb 24;403(10428):768-780. doi:10.1016/S0140-6736(23)02016-0.6.

6. Styazhkina S. N., Ledneva A. V., Galieva A. A. Combination of toxic adenoma and diffuse nodular goiter: the choice of surgical treatment tactics. Effective pharmacotherapy. 2023;19(21):24-27. (In Russ.). doi:10.33978/2307-3586-2023-19-21-24-27.

7. Barczyński M. Current approach to surgical management of hyperthyroidism. Q J Nucl Med Mol Imaging. 2021 Jun;65(2):124-131. doi: 10.23736/S1824-4785.21.03330-6.

8. Buyvalenko U. V., Sheremeta M. S., Kim I. V., Trukhin A. A., Korchagina M. O., Sviridenko N. Yu. A clinical case of combined treatment of functional thyroid autonomy. Endocrine surgery. 2023;17(2):23-28 (In Russ.). doi:10.14341/serg 12737.

9. Barbaro D., Orsini P., Lapi P., Pasquini C., Tuco A., Righini A., Lemmi P. Percutaneous laser ablation in the treatment of toxic and pretoxic nodular goiter. Endocr Pract. 2007 Jan-Feb;13(1):30-6. doi:10.4158/EP.13.1.30.

10. Kuznetsov N. A., Rodoman G. V., Sumedi I. R., Shalaeva T. I., Sviridenko N. V., Chernets V. A. Laser hyperthermia in the prevention and treatment

of nodular toxic goiter. Bulletin of the Russian State Medical University. 2011;3:31-34 (In Russ.).

11. Patent RU No. 2143933. Published 25.03.1998. Privalov V. A., Kozel A. I., Revel-Muroz Zh. A., Seliverstov O. V., Lappa A. V.,

Ignatyeva E. N. Method of treatment of thyroid nodules. URL: https://www1.fips.ru/registers-doc-view/fips_servlet?db=rupat&docnumber=2143933&typefile=html. (Accessed July 10, 2024).

ОБОСНОВАНИЕ ИСПОЛЬЗОВАНИЯ МИНЕРАЛЬНОЙ ВОДЫ ИСТОЧНИКА АДЖИ-СУ (РЕСПУБЛИКА КРЫМ) В КОМПЛЕКСНОМ ЛЕЧЕНИИ ХРОНИЧЕСКИХ ДЕРМАТОЗОВ

Шеренговская Ю. В.¹, Горлова Н. А.¹, Прохоров Д. В.¹, Китайская Н. В.², Испирьян М. Б.¹

¹Кафедра дерматовенерологии и косметологии, Ордена Трудового Красного Знамени Медицинский институт имени С. И. Георгиевского федерального государственного автономного образовательного учреждения высшего образования «Крымский федеральный университет имени В. И. Вернадского» (Медицинский институт им. С. И. Георгиевского ФГАОУ ВО «КФУ им. В. И. Вернадского»), 295051, бул. Ленина, 5/7, Симферополь, Россия

²ФКУЗ «МСЧ МВД России по Республике Крым», 295034, бул. им. Ивана Франко, д. 9, Симферополь, Россия

Для корреспонденции: Шеренговская Юлия Владимировна, ассистент кафедры дерматовенерологии и косметологии, Медицинский институт им. С. И. Георгиевского ФГАОУ ВО «КФУ им. В. И. Вернадского», e-mail: tkachenko.julia@bk.ru

For correspondence: Yulia V. Sherengovskaya, Assistant of the Department of dermatovenerology and cosmetology, Order of the Red Banner of Labor Medical Institute named after S. I. Georgievsky V. I. Vernadsky Crimean Federal University (Medical Institute named after S. I. Georgievsky of Vernadsky CFU), e-mail: tkachenko.julia@bk.ru

Information about authors:

Sherengovskaya Y. V., <http://orcid.org/0000-0002-9939-2387>

Gorlova N. A., <https://orcid.org/0000-0001-7121-4354>

Prokhorov D. V., <http://orcid.org/0000-0003-2916-8336>

Kitayskaya N. V., <http://orcid.org/0009-0008-6362-3412>

Ispiryan M. B., <http://orcid.org/0000-0001-8106-6113>

РЕЗЮМЕ

В современной дерматологии наиболее распространёнными заболеваниями являются псориаз и экзема. Отмечается неуклонный рост заболеваемости данными дерматозами, увеличивается количество пациентов молодого и среднего возраста, возрастают риски и частота рецидивов, отмечается кратковременный эффект при применении наружного лечения с применением противовоспалительных препаратов. Клинические проявления хронических заболеваний влекут за собой выраженный психоэмоциональный дискомфорт, нарушение работоспособности, чем обусловлен поиск новых эффективных методов лечения социально значимых дерматозов. Именно в развитии дерматокуртологического направления лежит поиск эффективного метода для пролонгации ремиссии хронических заболеваний кожи, таких как псориаз и экзема. Актуальным направлением является бальнеотерапия. Территория Российской Федерации богата всеми типами минеральных вод, исследованию состава и действию на хронические дерматозы посвящено большое количество научных публикаций. Природные месторождения обогащены углекислыми, сероводородными, йодобромными и радоновыми источниками. В статье проанализировано комбинированное действие активных компонентов лечебных вод, в частности – азота, радона, сероводорода, йода, брома, натрия и хлора на течение дерматозов. Выраженные противовоспалительное, кератолитическое, регенерирующее действия минеральных вод улучшают микроциркуляцию и обмен веществ в очагах, что способствует улучшению клинической картины – регрессу высыпаний и увеличению межрецидивного периода. Полученные эффекты позволяют сделать вывод об эффективности использования минеральных вод в терапии дерматозов, и актуальности дальнейшего изучения комбинированных методов санаторно-курортного лечения с использованием бальнеотерапии, климатотерапии и физиотерапевтических методов. Авторами статьи представлено обоснование воздействия компонентов лечебной воды источника Аджи-Су на патогенетические звенья хронических дерматозов. Поиск литературы осуществлялся с 2010 по 2023 годы на сайтах Pubmed, Springer, eLIBRARY на русском и английском языках.

Ключевые слова: хронические дерматозы, экзема, псориаз, бальнеотерапия, санаторно-курортные факторы.

RATIONALE FOR THE USE OF MINERAL WATER FROM THE ADZHI-SU SPRING (REPUBLIC OF THE CRIMEA) IN THE COMPLEX TREATMENT OF CHRONIC DERMATOSES

Sherengovskaya Y. V.¹, Gorlova N. A.¹, Prokhorov D. V.¹, Kitayskaya N. V.², Ispiryan M. B.¹

¹Medical Institute named after S. I. Georgievsky of Vernadsky CFU, Simferopol, Russia

²Medical Division of the Ministry of Internal Affairs of Russia in the Republic of the Crimea, Simferopol, Russia

SUMMARY

Psoriasis and eczema are the most common diseases in modern dermatology. There is a steady increase in the incidence of these dermatoses, the number of young and middle-aged patients is increasing, the risks and frequency of recurrences are increasing, there is a short-term effect when using external treatment with anti-inflammatory drugs. Clinical manifestations of chronic diseases entail a shown psycho-emotional discomfort, impaired performance. This determines the search for new effective methods of treatment of socially significant

dermatoses. It is in the dermatological resorts development direction lies the search for an effective method for prolongation of remission of chronic skin diseases, such as psoriasis and eczema. Balneotherapy is an actual direction. The territory of the Russian Federation is rich in all types of mineral waters, a large number of scientific publications are devoted to the study of composition and effect on chronic dermatoses. Natural deposits are enriched with carbonic acid, hydrogen sulfide, iodobromic and radon sources. The article analyzes the combined effect of active components of therapeutic waters, in particular - nitrogen, radon, hydrogen sulfide, iodine, bromine, sodium and chlorine, on the course of dermatoses. The pronounced anti-inflammatory, keratolytic, regenerating effect, mineral waters improve microcirculation and metabolism in the foci, which contributes to the improvement of the clinical picture - regression of rashes and increase in the inter-relapse period. The obtained effects allow us to conclude about the effectiveness of using mineral waters in the therapy of dermatoses, and the relevance of further study of combined methods of spa treatment using balneotherapy, climatotherapy and physiotherapeutic methods. The authors of the article provide a rationale for the impact of the components of the medicinal water of the Adji-Su spring on the pathogenetic links of chronic dermatoses. Literature search was conducted from 2010 to 2023 on Pubmed, Springer, eLIBRARY websites in Russian and English.

Key words: chronic dermatoses, eczema, psoriasis, balneotherapy, sanatorium-resort factors.

Настоящая работа представляет собой обзор научных данных по проблеме возможности использования бальнеотерапии в комплексном лечении хронических дерматозов, а именно, минеральной воды источника Аджи-Су (Республика Крым) в лечении экземы и псориаза на санаторно-курортном этапе. Для составления обзора авторами был проведен поиск литературы с 2010 по 2023 годы на сайтах Pubmed, Springer, eLIBRARY на русском (преимущественно) и английском языках.

Санаторно-курортное лечение представляет собой комплексное воздействие уникальных природных лечебных факторов в сочетании с климатотерапией, физиотерапевтическими методами с целью лечения и профилактики. Ключевое направление – бальнеотерапия, на данный момент существует множество источников лечебной воды с различными эффектами: увлажняющим, антиоксидантным и противовоспалительным. Они используются для терапии хронических дерматозов: истинная экзема, вульгарный псориаз, атопический дерматит, склеродермия и другие хронические воспалительные заболевания [1].

Территория Российской Федерации богата всеми типами минеральных вод, состав и действие которых на хронические дерматозы широко исследованы. Природные месторождения обогащены углекислыми, сероводородными, йодобромными и радоновыми источниками. Минеральные воды обладают физическим, химическим и радиоактивным эффектами (с поглощением минералов). Некоторые источники лечебной воды в своем составе содержат определенные микроэлементы или минеральные соли. Такие воды вызывают лизис рогового слоя, регулируя кератинизацию и гиперпролиферацию поверхностных слоев, тем самым способствуя размягчению кожи для предотвращения рецидива заболевания. Благодаря активному воздействию на кожу становится актуальным использование бальнеотерапии в санаторно-курортном лечении хронических дер-

матозов. Кроме того, пребывание на источниках минеральной воды повышает качество жизни пациентов [2; 3].

В настоящее время экзема рассматривается как хронический дерматоз с типичными клиническими проявлениями в виде зуда, полиморфизма, гиперемии, папул, папуловезикул, корок, и развивается в результате комплексного воздействия этиологических и патогенетических факторов, в том числе эндокринно-метаболических, инфекционно-аллергических, вегетососудистых и наследственных [4]. Ведущую роль в формировании патогенетических механизмов экземы играет иммуноаллергическая концепция развития. У больных экземой наблюдаются изменение работы клеточного и гуморального звеньев иммунной системы, что провоцирует воспаление и приводит к образованию очагов хронической инфекции. При нарушении работы иммунитета наблюдается относительная недостаточность за счет уменьшения функциональной активности и общего количества Т-лимфоцитов и увеличения количества В-лимфоцитов. Отмечается повышение выработки провоспалительного IL-1 β , противовоспалительного IL-4 на фоне сниженных значений IL-10. Повышение концентрации IL-17 усиливает воспалительную реакцию у больных экземой, при этом IL-10 обладает выраженным иммуносупрессорным эффектом [5-7].

Псориаз – хроническое заболевание, имеет мультифакторную природу, доминирующее звено принадлежит генетическим факторам, наблюдается нарушение дифференцировки и ускоренная пролиферация эпидермоцитов. Механизм действия обусловлен дисбалансом между провоспалительными и противовоспалительными цитокинами, хемокинами [8].

Иммунные нарушения в патогенезе псориаза выявляются во всех звеньях иммунологической защиты: гуморальном, клеточном. При псориазе в формировании иммунного ответа принимают участие клеточные элементы кожи,

способные осуществлять реализацию всех типов иммунных реакций и их сочетаний. В кожу мигрируют как Th1, так и Th2 лимфоциты. Они участвуют в иммунном надзоре в качестве киллеров, а также в реализации иммунных реакций. Кроме Т-клеток в дерме обнаруживаются макрофаги (CD13, CD14, CD15), продуцирующие ИЛ-1, ИЛ-6, ИЛ-15, ФНО- α , ИФ α , а также лаброциты, выделяющие лейкотриены, ИЛ-1 β , ИЛ-4, ИЛ-5, ИЛ-6, ИЛ-13, ФНО- α , гранулоцитарно-макрофагальный колониестимулирующий фактор, В-лимфоциты, фибробласты, синтезирующие факторы роста и интерлейкины [9].

В зависимости от степени тяжести дерматозов в лечении могут быть использованы наружные препараты, например, кортикостероиды, системная терапия. Но, стоит отметить, что при стандартных методах лечения наблюдается короткая ремиссия. Этим обусловлен поиск новых методов лечения. Санаторно-курортное лечение может быть предложено в качестве безопасной альтернативы.

На территории Российской Федерации существуют уникальные климатические зоны с минеральными источниками, которые в комплексном воздействии не имеют аналогов, а также превосходят по многим параметрам лучшие мировые курорты [10]. Богатым санаторно-курортным регионом России является и Крым. В Республике Крым насчитывается 132 источника минеральных вод, многие из которых до сих пор не изучены и не освоены. Мы посвятили статью обоснованию воздействия компонентов лечебной воды источника Аджи-Су на патогенетические звенья хронических дерматозов [11].

Источник Аджи-Су расположен в юго-западной части горного Крыма в долине реки Коккозка Бахчисарайского района. На базе источника функционирует специализированная больница «Черные воды», в которой получают санаторно-курортное лечение пациенты с экземой и псориазом: бальнеотерапия, климатотерапия, физиотерапевтические методы.

Источник Аджи-Су даёт воду, аналогов которой нет в Российской Федерации. Вода хлоридная кальциево-натриевая с минерализацией 4,4 г/л, имеет уникальный состав: йод, бром, бор, кальций, литий, железо, марганец, стронций, ванадий, мышьяк, цинк, азот, метан и тяжелые углеводороды, углекислоту, сероводород, аргон, радон, ксенон, гелий, неон и другие редкие газы, кислорода смесь содержит всего 0,2%. Источник слаборадиоактивный, вода слаборадоновая. Такой богатый состав позволяет получить выраженный противовоспалительный эффект [12].

Сероводород.

Сероводород (H₂S), бесцветный, водорастворимый, легко воспламеняющийся газ с характерным запахом тухлых яиц, был известен как высокотоксичный газ в течение нескольких лет. Повышенный интерес к H₂S вырос после открытия факта, что H₂S генерируется ферментативно у животных в нормальных условиях. В результате этого открытия требуется гораздо больше работы для выяснения биологических эффектов H₂S. В последние годы неоднократно были доказаны его цитопротекторные свойства. H₂S является третьим эндогенным газотранспортером, за которым следуют окиси азота и углерода, и обладает свойством расслаблять стенки кровеносных сосудов с последующим гипотензивным эффектом, оказывает противовоспалительное и антиоксидантное действие. Рассмотрим поподробнее антиоксидантные и противовоспалительные свойства сероводорода [13].

Окислительный стресс включает в себя молекулярное или клеточное повреждение, вызванное активными формами кислорода и азота, возникающее в результате недостатка антиоксидантов и/или антиоксидантных ферментных систем и разрушающие клеточный окислительно-восстановительный баланс. Чрезмерное количество активных форм кислорода может привести к повреждению дезоксирибонуклеиновой кислоты, неправильное складывание белка, повреждению клеточных органелл и нейрональной синаптической дисфункции. Наиболее распространенными радикалами, производимые в клетках, являются O₂⁻, H₂O₂ и NO. При антиоксидантной защите, супероксиддисмутаза (SOD) переводит O₂⁻ в H₂O₂, который конвертируется в O₂ и H₂O посредством каталазы (КАТ).

Известно, что H₂S может преобразовать NO в ароматическое нитрозотиоловое соединение в пробирке, значит H₂S непосредственно взаимодействует со свободными радикалами NO для снижения окислительного стресса. Сероводород защищает клетки в различных моделях травмы клеток, действуя в качестве прямого антиоксиданта, который снижает чрезмерное количество активных форм кислорода (ROS). H₂S защищает клетки от окислительного стресса через два отдельных механизма: он либо действует как прямой антиоксидант, либо регулирует антиоксидантную систему защиты. Исследования показали, что H₂S может регулировать эндогенные антиоксиданты через сигнализацию, зависящая от ядерного фактора-E2 (Nrf2), (Nrf2)-зависимый сигнальный путь. Регуляция опосредуется Nrf2 и связывается с антиоксидантным чувствительным элементом, цизаицирующим регуляторным элементом или последовательностью энхансеров, которая нахо-

дится в промоторной области определенных генов, например, гема-оксигеназа-1 (HO-1), тиоредоксин (Trx), глутатион S-трансфераза (GST), пероксидаза глутатиона (GPx), триредоксин-редуктаза (TrxR), и каталазой. В цитоплазме находится пара Nrf2 и Келч-подобный ECH-ассоциированный белок 1 (Keap-1), который ингибирует его перенос в ядро. H₂S способствует высвобождению s-сульфгидрата Keap1, который помогает транслокации Nrf2 в ядро [28]. 30 минут после обработки H₂S, Nrf2, собранных в ядре в сердечной ткани, остаются на повышенном уровне в течение как минимум 2 часов.

Сигнальный путь SR-A - SR-A, рецептор макрофагов класса А, в первую очередь, находится на аппарате Гольджи или на плазматической мембране макрофагов. Он необходим при некоторых патологических состояниях, связанных с макрофагами и являющихся результатом неинфекционных заболеваний, таких как адгезия, фагоцитоз и атеросклероз. SR-A может способствовать врожденному иммунному ответу, регулируя прямой фагоцитоз патогенных бактерий и распознавая различные патоген-ассоциированные молекулярные закономерности. Кроме того, SR-A активация может подавить стресс-индуцированную аутофагию в макрофагах. SR-A также является потенциальным регуляторным фактором окислительного стресса и сопутствующего ему воспаления.

H₂S уменьшает цистин до цистеина во внеклеточном пространстве и увеличивает цистеин в клетке для производства глутатиона, а транспорт цистеина в присутствии H₂S приводит к синтезу глутатиона в большей степени, чем транспорт цистина. Поскольку H₂S не ингибирует транспорт глутатиона из цитоплазмы в митохондрии, но эффективно увеличивает митохондриальный глутатион, увеличение митохондриального глутатиона с помощью H₂S может внести значительный вклад в защиту клеток от окислительного стресса [14].

Роль H₂S в кожных заболеваниях – пролиферация и дифференциация кератиноцитов являются незаменимым процессом рановосстановления и дисрегулируются при псориазе, экземе. Таким образом, идентификация H₂S как стимула для пролиферации и дифференцировки кератиноцитов дает необходимую информацию для понимания восстановления эпидермиса и болезни, а также предлагает потенциальные мишени для терапии. Недавние исследования показали, что H₂S может ускорить заживление диабетической раны, способствуя ангиогенезу и восстановлению функции клеток-предшественников эндотелия. Кроме того, H₂S может восстановить нормальный морфологический фенотип фибробластов при синдроме Вернера, ослабить окислительное повреждение и модулирует путь mTOR [15].

Другие исследования также показали, что доноры H₂S оказывают защитное действие против острого зуда и кожного воспаления, вызванных гистамином. Эти эффекты могут быть опосредованы стабилизацией тучных клеток, которые, как известно, содержат различные медиаторы -первичные инициаторы аллергических процессов, что делает доноров H₂S потенциальной альтернативой терапии для лечения воспалительных аллергических заболеваний кожи, сопровождающиеся зудом. Экзогенный H₂S вызывает кожную вазодилатацию, опосредованную промежуточным кальций-зависимым калиевым каналом (KCa), и имеет функциональное взаимодействие как с вазодилатационными сигнальными путями NO, так и с COX [16-18]. Дальнейшее повышение pH, кислорода и чувствительных к свободным радикалам доноров будет способствовать селективной доставке H₂S.

У пациентов с псориазом уровень H₂S в сыворотке крови ниже, чем у здоровых людей, это может играть защитную роль в патогенезе псориаза. Экзогенный H₂S ингибировал TNF- α -опосредованное регулирование NO, IL-6 и IL-8 дозозависимым образом. Кроме того, H₂S ингибировал TNF- α -опосредованную активацию p38, внеклеточной киназы, регулируемой сигналами (ERK), и NF- κ B, что обеспечивает терапевтический эффект при псориазе.

Радоновые гормональные эффекты в бальнеотерапии.

Ионизирующее излучение в малых дозах производит биологически благоприятные эффекты при заболеваниях кожи. Механизмы радиационно-индуцированного ответа включают активацию репарации ДНК, антиоксидантный эффект, элиминацию поврежденных клеток путем апоптоза, синтез белков стресса типа Hsp и стимуляцию иммунного ответа [19; 20].

Радоновая бальнеотерапия более эффективна, чем только термотерапия, в плане усиления антиоксидантных функций (супероксиддисмутазы и каталазной активности), повышения уровня АКТГ, β -эндорфина, инсулина и др. биомаркеров. Эти результаты показывают, что радон в бальнеотерапии добавляет дополнительные полезные эффекты к термотерапии, предполагая синергетический эффект тепла и радона. Отмечено улучшение антиоксидантной и иммунной функций, а также изменение болеутоляющих биомаркеров [21].

Таким образом, облучение ионизирующим излучением в малых дозах способно снижать острые воспалительные процессы, связанные с иммуноассоциированными заболеваниями, вызывая переход от провоспалительного к противовоспалительному фенотипу [22].

Кроме того, несколько рандомизированных клинических исследований сообщили о значительном долгосрочном благоприятном симптоматическом эффекте радоновой бальнеотерапии при заболеваниях суставов (РА, ПсА), продолжающийся до девяти месяцев после вмешательства. По сравнению с безрадоновым лечением радоновая бальнеотерапия была превосходной с точки зрения обезболивания, улучшения функций, снижения потребления противовоспалительных и обезболивающих препаратов.

В целом результаты свидетельствуют о благоприятном долгосрочном клиническом эффекте радоновой бальнеотерапии. Высокая плотность ионизации в верхних слоях кожи приводит к улучшению микроциркуляции и трофики тканей, в результате интенсивность воспаления уменьшается, происходит регенерация тканей [23].

Поваренная соль

IL-17A – играет важную роль в патогенезе псориаза. Помимо генетических факторов, актуальными являются и факторы образа жизни, определяющие проявление аутоиммунного заболевания. Ранее было показано, что повышенные концентрации соли (хлорида натрия, NaCl) усиливают индукцию клеток мыши и Th17 человека. Однако для понимания корреляции между содержанием соли и IL-17A при аутоиммунных заболеваниях необходимы дополнительные лабораторные, а также клинические исследования [24].

Йод и бром улучшают обмен веществ в тканях и стимулируют репаративные процессы, оказывают противовоспалительное действие. Йод – основная составляющая йодобромистых вод, влияет на процессы микроциркуляции, эластические свойства сосудистой стенки, реологию крови, липидный обмен. Ионы йода угнетают стадии воспаления: альтерацию и экссудацию, стимулируют регенерацию – приводит к структурированию коллагеновых и эластических волокон соединительной ткани. Бромиды усиливают процессы торможения в центральной нервной системе. Противовоспалительный эффект йодобромистых вод обусловлен их влиянием на гемодинамику, что проявляется расширением сосудов, активным перераспределением крови и регуляцией местного кровообращения [25].

Азот принимает участие в процессе обмена веществ: приводит к изменению гемодинамики – повышает тонус капилляров и снижает тонус артериол, оказывает гипотензивное, обезболивающее, десенсибилизирующее, седативное и нейротропное действия. Бальнеотерапия с использованием минеральной воды, содержащей азот, вызывает рефлекторную реакцию организма через двухфазный нейрогуморальный путь,

оказывает противовоспалительное действие, влияя на продукцию антител, изменяя реакцию иммунокомпетентных органов, предупреждает развитие аллергических реакций немедленного и замедленного типа. Стимулирует тучные клетки, которые начинают усиленно продуцировать гепарин, гистамин, серотонин и другие биологически активные вещества, оказывающие десенсибилизирующий эффект [26].

Терапевтический эффект обусловлен катионным составом — преимущественно кальцием (Ca²⁺). Меняя динамику цитозольного Ca²⁺, оказывают влияние на синтез различных типов кератина и протеинов эпидермиса. Кроме того, Ca²⁺ воды способствуют снижению синтеза IgE, оказывают антигистаминное действие, вызывают торможение пролиферации кератиноцитов, ускоряя их морфологическую дифференциацию [27].

Хлоридно-натриевая вода вызывает улучшение обменных процессов и приводит к активации пролиферации за счет химических составляющих, которые раздражают рецепторы кожи и стимулируют выделение биологически активных веществ. Важный лечебный механизм осуществляется за счет повышения осмотического давления хлоридно-натриевой воды средней и высокой минерализации. Рост давления приводит к дегидратации поверхностных тканей, что сопровождается снижением возбудимости нервных волокон, в результате отмечается значительное снижение уровня болевой чувствительности. С другой стороны, дегидратация значительно усиливает капиллярный кровоток, что сопровождается улучшением микроциркуляции в целом, и соответственно ускорению рассасывания воспалительных очагов. Хлоридно-натриевые ванны обладают выраженным противовоспалительным, регенерирующим, противозудным и анальгезирующим эффектами [28].

Молекулярный сероводород проникает через неповрежденную кожу, слизистые оболочки, гематоэнцефалический барьер с последующей диссоциацией на свободную серу и сульфиды в тканях. Резорбированная сера непосредственно участвует в синтезе ряда аминокислот (цистина, цистеина, метионина), откладывается в участках, где протекают регенеративные процессы. Сульфидные ванны нормализуют корко-подкорковые взаимоотношения, функции вегетативной нервной системы, повышают репаративные процессы [29].

Таким образом, при курортотерапии в условиях Республиканской больницы восстановительного лечения «Черные воды» на организм больного комбинировано действуют богатая своим составом минеральная вода источника Аджису, климатические условия местности в сочетании с

физиотерапевтическими методами лечения. Такая сочетанная терапия, основу которой, несомненно, составляет минеральная вода Аджи-Су, способствует удлинению ремиссии и уменьшению числа рецидивов псориаза и экземы.

Санаторно-курортная терапия с использованием бальнеотерапии в сочетании с физиотерапевтическими методами является перспективным направлением в лечении дерматологических заболеваний, позволяет детально разработать индивидуальные комплексные методы лечения и поможет достичь лучших результатов в лечении [30].

Конфликт интересов. Авторы заявляют об отсутствии конфликта интересов.

Conflict of interest. The authors declare that there is no conflict of interest.

ЛИТЕРАТУРА

1. Серебренникова Ю. А., Саканян Е. И., Кабишев К. Э., Саканян К. М. Бальнеотерапия в современной медицинской практике. 2005;1:225-235
2. Гостищева Е. В., Тарасова Е. С., Литвинова С. В. Рекреационные возможности Республики Крым. Таврический медико-биологический вестник. 2018; 3(21):175-179.
3. Поберская В. А. Состояние и перспективы развития бальнеогрязелечения на курортах Крыма. Физиотерапия, бальнеология и реабилитация. 2016;5(15):264-265.
4. Akdis M., Blaser K., Akdis C. A. T regulatory cells in allergy. *Chem Immunol Allergy*. 2006;91:159-173. doi:10.1159/000090279.
5. Rasul A., El-Nour H., Lonne-Rahm S. B., et al. Serotonergic Markers in Atopic Dermatitis. *Acta Derm Venereol*. 2016;23;96(6):732-736. doi:10.2340/00015555-2354.
6. Старостенко В. В., Сидоренко О. А., Сизякина Л. П., Сидоренко Е. Е. Хроническая истинная экзема. Поиск терапии тяжелых форм. Медицинский вестник Юга России. 2019;10(1):72-78. doi:10.21886/2219-8075-2019-10-1-72-78.
7. Clark R. A. Resident memory T cells in human health and disease. *Sci Transl Med*. 2015;77(269):269. doi:10.1126/scitranslmed.3010641.
8. Бакулев А. Л. Псориаз: клинические особенности, факторы риска и ассоциированные коморбидные состояния. Клиническая фармакология и терапия. 2019;28(1):35-39. doi:10.32756/0869-5490-2019-1-35-39.
9. Хайрутдинов В. Р., Белоусова И. Э., Самцов А. В. Иммунный патогенез псориаза. Вестник дерматологии и венерологии. 2016;4:20-26
10. Некипелова А. В. Азотно-кремнистые термальные воды в терапии больных псориазом (к 155-летию санатория «Анненские воды»). Здравоохранение Дальнего Востока. 2021;1(87):29-31. doi: 10.33454/1728-1261-2021-1-29-31.
11. Колоколов А. П., Громова А. В., Самойкина Л. В. Физиотерапевтическая больница «Черные воды»: история, современное состояние, перспективы развития. Вестник физиотерапии и курортологии. 2013;16(4):67-69.
12. Нгема М. В., Винцерская Г. А., Кузнецова М. Ю., Шеренговская Ю. В., Прохоров Д. В., Тарасова Е. С. Эффективность использования лечебных факторов местного бальнеологического курорта «Черные воды» (Крым) в этапной терапии больных псориазом. Таврический медико-биологический вестник. 2018;21(2):65-69.
13. Péter I., Jagicza A., Ajtay Z., Boncz I., Kiss I., Szendi K., et al. Balneotherapy in Psoriasis Rehabilitation. *In Vivo*. 2017;31(6):1163-1168. doi: 10.21873/invivo.11184.
14. Владимирский Е. В., Фильцагина Т. Н., Владимирский В. Е., Петухова И. В., Оборин М. С. Наружная бальнеотерапия: механизмы и лечебные эффекты. Курортная медицина. 2017;4:19-25.
15. Волкова Е.Н., Морозов С.Г., Тарасова М.В., Григорьева А.А., Елистратова И.В. Исследование уровня циркулирующих цитокинов у больных атопическим дерматитом. Вестник дерматологии и венерологии. 2014;2:26-30.
16. Гильмутдинова Л. Т., Киселева А. В., Исева Д. Р., Гильмутдинов Б. Р. Сочетанное применение сульфидных ванн и магнитолазерной терапии у больных с дерматозами. Медицинский вестник Башкортостана. 2013;6(8):132-134.
17. Huang A., Seité S., Adar T. The use of balneotherapy in dermatology. *Clin Dermatol*. 2018;36(3):363-368. doi:10.1016/j.clindermatol.2018.03.010.
18. Robinson D. Th2 cytokines in allergic disease. *Brit Med Bull*. 2000;56:956-968.
19. Ежов В. В., Царёв А. Ю., Платунова Т. Е. Применение сухих углекислых ванн в клинической практике (научный обзор). Вестник физиотерапии и курортологии. 2017;2:21-27.
20. Смолиенко В. Н., Нгема М. В., Кузнецова М. Ю. Эффективность использования бальнеотерапии при лечении больных венозными трофическими язвами при варикозной экземе. Вестник физиотерапии и курортологии. 2016;3:77-78.
21. Шеренговская Ю. В., Горлова Н. А., Прохоров Д. В. Санаторно-курортное лечение больных экземой. Вестник физиотерапии и курортологии. 2020;3(26):119-123. doi: 10.37279/2413-0478-2020-26-3-119-123
22. Махмадиев А. К., Самаганова А. Н. Бальнеотерапия и его эффективное использование в медицинской реабилитации. Наука, новые технологии и инновации Кыргызстана. 2023;8:87-90. doi:10.26104/NNTIK.2023.53.56.016.

23. Поберская В. А. Расширение методических аспектов применения углекислых ванн у взрослого и детского контингента больных. Вестник восстановительной медицины. 2018;3(85):91-96.

24. Халдин А. А., Иванов О. Л., Баскакова Д. В., Косцова Т. Б. Бальнеотерапия в реабилитации больных псориазом и атопическим дерматитом. Российский журнал кожных и венерических болезней. 2007;4:33-37

25. Дегтяренко С.А. О пользе йодобромных ванн. Главный врач Юга России. 2016;1(48):39-40.

26. Куликов А. Г., Шахова А. С. Роль физических факторов в комплексной терапии псориаза. Физиотерапия, бальнеология, реабилитация. 2013;12(1):44-51. doi:10.17816/41369.

27. Баткаева Н. В., Баткаев Э. А., Маабрех Х. Г., Самиуллина М. О. Патогенетические основы санаторно-курортного лечения псориаза и псориатического артрита. Аллергология и иммунология. 2019;4(20):20-23.

28. Базаев В. Т., Тезиева З. Ю. Оценка эффективности комплексного метода реабилитации больных истинной экземой. Современные наукоемкие технологии. 2013;12:90-93.

29. Seite S., Moyal D. Observational Study on Patients with Atopic Dermatitis. SKIN The Journal of Cutaneous Medicine. 2017;1(3.1):42.

30. Гуменюк Л. Н., Шеренговская Ю. В., Горлова Н. А., Прохоров Д. В., Баснаев У. И., Каракурсаков Н. Э. Сравнение бальнеотерапии и бальнеотерапии в сочетании с магнитолазерной терапией на санаторно-курортном этапе лечения больных с истинной экземой. Вопросы курортологии, физиотерапии и лечебной физической культуры. 2023;100(4):28-38. doi:10.17116/kurort202310004128.

REFERENCES

1. Serebrennikova Y. A., Sakanyan E. I., Kabishev K. E., Sakanyan K. M. Balneotherapy in modern medical practice. 2005;1:225-235. (In Russ.).

2. Gostischeva E. V., Tarasova E. S., Litvinova S. V. Recreational opportunities of the Republic of Crimea. Tavricheskiy medico-biological bulletin. 2018; 3(21):175-179. (In Russ.).

3. Poberskaya V. A. State and prospects for the development of balneo-mud treatment at the resorts of the Crimea. Physiotherapy, balneology and rehabilitation. 2016;5(15):264-265. (In Russ.).

4. Akdis M., Blaser K., Akdis C. A. T regulatory cells in allergy. Chem Immunol Allergy. 2006;91:159-173. doi:10.1159/000090279.

5. Rasul A., El-Nour H., Lonne-Rahm S. B., et al. Serotonergic Markers in Atopic Dermatitis. Acta Derm Venereol. 2016;23;96(6):732-736. doi:10.2340/00015555-2354.

6. Starostenko V. V., Sidorenko O. A., Sizyakina L. P., Sidorenko E. E. Chronic true eczema. Search for therapy of severe forms. Medical Bulletin of the South of Russia. 2019;10(1):72-78. doi:10.21886/2219-8075-2019-10-1-72-78. (In Russ.).

7. Clark R.A. Resident memory T cells in human health and disease. Sci Transl Med. 2015;77(269):269. doi: 10.1126/scitranslmed.3010641.

8. Bakulev A. L. Psoriasis: clinical features, risk factors and associated comorbid conditions. Clinical Pharmacology and Therapeutics. 2019;28(1):35-39. (In Russ.). doi: 10.32756/0869-5490-2019-1-35-39.

9. Khairutdinov V. R., Belousova I. E., Samtsov A. V. Immune pathogenesis of psoriasis. Bulletin of dermatology and venereology. 2016;4:20-26. (In Russ.).

10. Nekipelova A. V. Nitrogen-silica thermal waters in therapy of psoriasis patients (to the 155th anniversary of the sanatorium "Annenskie vody"). Zdravookhranenie Dalnego Vostoka. 2021;1(87):29-31. (In Russ.). doi: 10.33454/1728-1261-2021-1-29-31.

11. Kolokolov A. P., Gromova A. V., Samoteikina L. V. Physiotherapeutic hospital "Chernye vody": history, current state, prospects of development. Bulletin of physiotherapy and resortology. 2013;16(4):67-69. (In Russ.).

12. Ngema MV, Vincerskaya G. A., Kuznetsova M. Yu. V., Prokhorov D. V., Tarasova E. S. Effectiveness of the use of therapeutic factors of the local balneological resort "Black Waters" (Crimea) in the stage therapy of patients with psoriasis. Tavricheskiy medico-biological bulletin. 2018;21(2):65-69. (In Russ.).

13. Péter I., Jagicza A., Ajtay Z., Boncz I., Kiss I., Szendi K., et al. Balneotherapy in Psoriasis Rehabilitation. In Vivo. 2017;31(6):1163-1168. doi: 10.21873/invivo.11184.

14. Vladimirsky E. V., Filtsagina T. N., Vladimirsky V. E., Petukhova I. V., Oborin M. S. External balneotherapy: mechanisms and therapeutic effects. Spa Medicine. 2017;4:19-25. (In Russ.).

15. Volkova E.N., Morozov S.G., Tarasova M.V., Grigorieva A.A., Elistratova I.V. Study of the level of circulating cytokines in patients with atopic dermatitis. Vestnik dermatologii i venerologii. 2014;2:26-30. (In Russ.).

16. Gilmudtinova L. T., Kiseleva A. V. V., Iseeva D. R., Gilmudtinov B. R. Combined application of sulfide baths and magnetolaser therapy in patients with dermatoses. Medical Bulletin of Bashkortostan. 2013;6(8):132-134. (In Russ.).

17. Huang A., Seité S., Adar T. The use of balneotherapy in dermatology. Clin Dermatol. 2018;36(3):363-368. doi:10.1016/j.clindermatol.2018.03.010.

18. Robinson D. Th2 cytokines in allergic disease. *Brit Med Bull.* 2000;56:956-968.
19. Ezhov VV, Tzarev AY, Platunova TE Application of dry carbon dioxide baths in clinical practice (scientific review). *Bulletin of physiotherapy and resortology.* 2017;2:21-27. (In Russ.).
20. Smolienko VN, Ngema MV, Kuznetsova MY The effectiveness of using balneotherapy in the treatment of patients with venous trophic ulcers in varicose eczema. *Bulletin of physiotherapy and resortology.* 2016;3:77-78. (In Russ.).
21. Sherengovskaya Y. V., Gorlova N. A., Prokhorov D. V. Sanatorium-resort treatment of eczema patients. *Bulletin of physiotherapy and resortology.* 2020;3(26):119-123. (In Russ.). doi: 10.37279/2413-0478-2020-26-3-119-123.
22. Makhmadiev A. K., Samaganova A. N. Balneotherapy and its effective use in medical rehabilitation. *Science, new technologies and innovations of Kyrgyzstan.* 2023;8:87-90. (In Russ.). doi:10.26104/NNTIK.2023.53.56.016.
23. Poberskaya V. A. Expansion of methodical aspects of application of carbon dioxide baths in adult and children's contingent of patients. *Bulletin of Restorative Medicine.* 2018;3(85):91-96. (In Russ.).
24. Khaldin A. A., Ivanov O. L., Baskakova D. V., Kostsova T. B. Balneotherapy in the rehabilitation of patients with psoriasis and atopic dermatitis. *Russian journal of skin and venereal diseases.* 2007;4:33-37
25. Degtyarenko S.A. On the usefulness of iodobromic baths. Chief physician of the South of Russia. 2016;1(48):39-40. (In Russ.).
26. Kulikov A.G., Shakhova A.S. The role of physical factors in the complex therapy of psoriasis. *Physiotherapy, balneology, rehabilitation.* 2013;12(1):44-51. (In Russ.).doi:10.17816/41369.
27. Batkaeva N. V., Batkaev E. A., Maabreh H. G., Samiullina M. O. Pathogenetic bases of sanatorium-resort treatment of psoriasis and psoriatic arthritis. *Allergology and Immunology.* 2019;4(20):20-23. (In Russ.).
28. Bazaev V.T., Tezieva Z.Y. Evaluation of the effectiveness of the complex method of rehabilitation of patients with true eczema. *Sovremennye naukoemkie tekhnologii.* 2013;12:90-93. (In Russ.).
29. Seite S, Moyal D. Observational Study on Patients with Atopic Dermatitis. *SKIN The Journal of Cutaneous Medicine.* 2017;1(3.1):42.
30. Gumenyuk L.N., Sherengovskaya Y.V., Gorlova N.A., Prokhorov D.V., Basnaev U.I., Karakursakov N.E. Comparison of balneotherapy and balneotherapy combined with magnetolaser therapy at the sanatorium-resort stage of treatment of patients with true eczema. *Voprosy resortologii, physiotherapy and therapeutic physical culture.* 2023;100(4):28-38. (In Russ.). doi:10.17116/kurort202310004128/

Подписано в печать 30.08.2024 г.

Дата выхода в свет (вставит типография)

Формат 60x84/8. Печать офсетная.

Усл. печ. л. 8,5. Тираж 27 экземпляров.

Распространяется бесплатно.

Отпечатано в Издательском доме

ФГАОУ ВО «КФУ им. В. И. Вернадского»

Адрес издательства, типографии: 295051, г.Симферополь, бульвар Ленина 5/7