

ФЕДЕРАЛЬНОЕ ГОСУДАРСТВЕННОЕ АВТОНОМНОЕ ОБРАЗОВАТЕЛЬНОЕ УЧРЕЖДЕНИЕ
ВЫСШЕГО ОБРАЗОВАНИЯ «КРЫМСКИЙ ФЕДЕРАЛЬНЫЙ УНИВЕРСИТЕТ
ИМЕНИ В. И. ВЕРНАДСКОГО»
ИНСТИТУТ «МЕДИЦИНСКАЯ АКАДЕМИЯ ИМЕНИ С. И. ГЕОРГИЕВСКОГО»

ТАВРИЧЕСКИЙ МЕДИКО- БИОЛОГИЧЕСКИЙ ВЕСТНИК

TAVRICHESKIY MEDIKO-BIOLOGICHESKIY VESTNIK

Том 26	№ 3	Volume 26
--------	-----	-----------

2023

«Таврический медико-биологический вестник» — рецензируемый научно-практический журнал.
Основан в 1998 году Ученым советом Крымского государственного медицинского университета
имени С. И. Георгиевского

РЕДАКЦИОННАЯ КОЛЛЕГИЯ

Главный редактор
И. И. Фомочкина

Заместитель главного редактора
А. А. Биркун

Ответственный секретарь
М. А. Плотникова

Л. А. Балыкова, В. А. Белоглазов, В. И. Белоконев, Л. И. Бурячковская, А. Виткус,
А. А. Воробьев, Л. ДуБаске, С. С. Дыдыкин, Е. В. Евстафьева, К. А. Ефетов, С. И. Жадько, К. А. Зыков,
И. И. Иванов, И. И. Каган, А. М. Кацев, И. Л. Кляритская, Е. Ф. Кира, Ю. Л. Криворутченко,
А. В. Кубышкин, В. Ю. Михайличенко, В. Д. Пасечников, О. А. Притуло, В. Е. Радзинский,
А. Г. Резников, А. Ф. Романчишен, Г. М. Тарман, М. А. Топчиев, О. С. Третьякова, А. Б. Хайтович,
Т. А. Чеботарева, Е. Ю. Шаповалова, С. Э. Шибанов

АДРЕС РЕДАКЦИИ

295051, г. Симферополь, бульвар Ленина, 5/7, ФГАОУ ВО «Крымский федеральный университет
имени В. И. Вернадского», Институт «Медицинская академия имени С. И. Георгиевского»
tmbv_ma@mail.ru

Журнал зарегистрирован Федеральной службой по надзору в сфере связи,
информационных технологий и массовых коммуникаций Российской Федерации.
Свидетельство ПИ № ФС77-61811 от 18 мая 2015 года.

С 07 декабря 2015 года журнал включен в «Перечень рецензируемых научных изданий, в которых должны быть опубликованы основные научные результаты диссертаций на соискание ученой степени кандидата наук, на соискание ученой степени доктора наук».

В соответствии с распоряжением Минобрнауки России от 01.02.2022 г. №33-р о перечне рецензируемых научных изданий, в которых должны быть опубликованы основные научные результаты диссертаций на соискание ученой степени кандидата наук, на соискание ученых степеней доктора наук (далее - Перечень) и вступлением в силу новой редакции номенклатуры научных специальностей, по которым присуждаются ученые степени, утвержденной приказом Минобрнауки России от 24.02.2021 №118, с изменениями, внесенными приказом Минобрнауки России от 27.09.2021 №886, журнал считается включенным в Перечень по следующим научным специальностям и соответствующим им отраслям наук:

- 3.1.4. – Акушерство и гинекология (медицинские науки);
- 3.1.9. – Хирургия (медицинские науки);
- 3.1.18. – Внутренние болезни (медицинские науки);
- 3.1.20. – Кардиология (медицинские науки);
- 3.1.21. – Педиатрия (медицинские науки);
- 3.1.22. – Инфекционные болезни (медицинские науки);
- 3.1.23. – Дерматовенерология (медицинские науки);
- 3.1.24. – Неврология (медицинские науки);
- 3.1.26. – Фтизиатрия (медицинские науки);
- 3.1.27. – Ревматология (медицинские науки);
- 3.1.28. – Гематология и переливание крови (медицинские науки);
- 3.1.29. – Пульмонология (медицинские науки).

Статьи проходят рецензирование в соответствии с требованиями к рецензируемым научным журналам.

Статьи, опубликованные в журнале, индексируются в базах РИНЦ (e_Library.ru) и Google Scholar.

Подписной индекс издания в каталоге Агентства «Роспечать» —80121

Территория распространения: Российская Федерация.

Периодичность выхода — 4 номера в год.

Рекомендован к печати Ученым советом
Института «Медицинская академия имени С. И. Георгиевского»
(протокол № 8 от 28.06.2023 г.)

УЧРЕДИТЕЛЬ

ФГАОУ ВО «КРЫМСКИЙ ФЕДЕРАЛЬНЫЙ УНИВЕРСИТЕТ ИМЕНИ В. И. ВЕРНАДСКОГО»

Журнал основан в 1998 году. Издается 4 раза в год.

© ФГАОУ ВО «Крымский федеральный университет имени В. И. Вернадского», Институт «Медицинская академия имени С. И. Георгиевского», 2023

СОДЕРЖАНИЕ

ОРИГИНАЛЬНЫЕ СТАТЬИ

ORIGINAL ARTICLES

Амарантов Д. Г., Блинов С. А., Кравцова Т. Ю., Теплых Н. С., Колыванова М. В., Денисов С. А. ИЗМЕНЕНИЯ В ЩИТОВИДНОЙ ЖЕЛЕЗЕ В ОТДАЛЕННЫЙ ПЕРИОД ПОСЛЕ ПЕРЕНЕСЕННОЙ НОВОЙ КОРОНАВИРУСНОЙ ИНФЕКЦИИ	7
Amarantov D. G., Blinov S. A., Kravtsova T. Yu., Teplykh N. S., Kolivanova M. V., Denisov S. A. CHANGES IN THYROID IN THE REMOTE PERIOD AFTER NOVEL CORONAVIRUS INFECTION	7
Бабицкий А. А., Ткаченко А. Н., Шихметов А. Н., Давыденко В. В., Лебедев Н. Н., Ильченко Ф. Н., Деркач Н. Н., Семенов Ю. А. ПОСЛЕОПЕРАЦИОННЫЙ ВЕНОЗНЫЙ ТРОМБОЗ ПОСЛЕ ПЛАНОВЫХ ХИРУРГИЧЕСКИХ ВМЕШАТЕЛЬСТВ	11
Babitsky A. A., Tkachenko A. N., Shikhmetov A. N., Davydenko V. V., Pchenko F. N., Lebedev N. N., Derkach N. N., Semenov Yu. A. POSTOPERATIVE VENOUS THROMBOSIS AFTER ELECTIVE SURGERIES	11
Белобородов В. А., Фролов А. П. ГАНГРЕНА ФУРЬЕ В СОВРЕМЕННЫХ УСЛОВИЯХ	18
Beloborodov V. A., Frolov A. P. FOURNIER'S GANGRENE IN MODERN CONDITIONS	18
Белошицкий М. Е., Бритвин Т. А., Бондаренко Е. В. ПРОБЛЕМЫ ДИАГНОСТИКИ И ХИРУРГИЧЕСКОГО ЛЕЧЕНИЯ ПЕРВИЧНОГО И ВТОРИЧНОГО ПЛОСКОКЛЕТОЧНОГО РАКА ЩИТОВИДНОЙ ЖЕЛЕЗЫ	26
Beloshitsky M. E., Britvin T. A., Bondarenko E. V. PROBLEMS OF DIAGNOSIS AND SURGICAL TREATMENT OF PRIMARY AND SECONDARY THYROID SQUAMOUS CELL CARCINOMA	26
Вилков А. В., Голубев А. Г., Давыдкин В. И. ДИНАМИКА ПОКАЗАТЕЛЕЙ АНТИОКСИДАНТНОЙ СИСТЕМЫ КРОВИ И ПЕРЕКИСНОГО ОКИСЛЕНИЯ ЛИПИДОВ В КОМПЛЕКСНОМ ЛЕЧЕНИИ БОЛЬНЫХ ДИФфуЗНЫМ ТОКСИЧЕСКИМ ЗОБОМ	33
Vilkov A. V., Golubev A. G., Davydkin V. I DYNAMICS OF BLOOD ANTIOXIDANT SYSTEM AND LIPID PEROXIDATION IN COMPLEX TREATMENT OF PATIENTS WITH DIFFUSIVE TOXIC GOITER	33
Воронов А. Н., Головина Е. Р., Арзуманян А. М., Денисенко А. А. ОЦЕНКА ЧАСТОТЫ РАЗВИТИЯ РЕЦИДИВОВ ГРЫЖ ПИЩЕВОДНОГО ОТВЕРСТИЯ ДИАФРАГМЫ ПОСЛЕ ХИРУРГИЧЕСКОГО ЛЕЧЕНИЯ	39
Voronov A. N., Golovina E. R., Arzumanyan A. M., Denisenko A. A. EVALUATION OF THE INCIDENCE OF HIATAL HERNIA RECURRENCE AFTER SURGERY	39

Каменских Е. Д., Амарантов Д. Г., Мугатаров И. Н., Блинов С. А., Денисов С. А., Лонская Е. В.	
РАСПРОСТРАНЕННОСТЬ НОВООБРАЗОВАНИЙ НАДПОЧЕЧНИКОВ У ПАЦИЕНТОВ С COVID-19	44
Kamenskikh E. D., Amarantov D. G., Mugatarov I. N., Blinov S. A., Denisov S. A., Lonskaya E. V.	
INCIDENCE OF ADRENAL NEOPLASMS IN PATIENTS WITH COVID-19.....	44
Магомедов М. М., Абдулхаликов А. С., Магомедов А. А.	
ЯВЛЯЕТСЯ ЛИ ГИПОТЕРИОЗ ФАКТОРОМ РИСКА РАЗВИТИЯ ЖЕЛЧНОКАМЕННОЙ БОЛЕЗНИ?	50
Magomedov M. M., Abdulkhalikov A. S., Magomedov A. A.	
IS HYPOTHYROIDISM A RISK FACTOR OF CHOLELITHIASIS?	50
Мельников В. В., Гололобов А. М.	
ОКСИГЕНОТЕРАПИЯ ПРИ КОМПЛЕКСНОМ ЛЕЧЕНИИ ГНОЙНЫХ РАН У ПАЦИЕНТОВ САХАРНЫМ ДИАБЕТОМ ВТОРОГО ТИПА ПРИ ПАНДЕМИИ COVID-19.....	55
Melnikov V. V., Gololobov A. M.	
OXYGEN THERAPY IN THE COMPLEX TREATMENT OF PURULENT WOUNDS IN TYPE 2 DIABETES MELLITUS PATIENTS IN COVID-19 PANDEMIC	55
Михайличенко В. Ю., Каибов И. А., Бондаренко Н. Н., Бутырский А. Г., Гавриленко С. П., Пылаева Н. Ю.	
ДИНАМИКА МЕТАБОЛИТОВ АРАХИДОНОВОЙ КИСЛОТЫ У ПАЦИЕНТОВ С ДИАБЕТИЧЕСКОЙ ЯЗВОЙ СТОПЫ ПРИ ИСПОЛЬЗОВАНИИ ГРАНОЦИТА®-34 И ВИТАМИНА D3	62
Mikhailichenko V. Yu., Kaibov I. A., Bondarenko N. N., Butyrskii A. G., Gavrilenko S. P., Pylaeva N. Yu.	
DYNAMICS OF ARACHIDIC ACID METABOLITES IN PATIENTS WITH DIABETIC FOOT ULCER USING GRANOCITE®-34 AND VITAMIN D3	62
Мухин И. В., Миминошвили В. Р., Паламарчук Ю. С.	
ВЛИЯНИЕ КОМБИНИРОВАННОЙ ГИПОГЛИКЕМИЧЕСКОЙ ТЕРАПИИ НА ВЕЛИЧИНУ ТЕСТА 6-ТИ МИНУТНОЙ ХОДЬБЫ У БОЛЬНЫХ ХРОНИЧЕСКОЙ СЕРДЕЧНОЙ НЕДОСТАТОЧНОСТЬЮ С СОХРАННОЙ СИСТОЛИЧЕСКОЙ ФУНКЦИЕЙ ЛЕВОГО ЖЕЛУДОЧКА И САХАРНЫМ ДИАБЕТОМ 2-ГО ТИПА	69
Mukhin I. V., Miminoshvili V. R., Palamarchuk Yu. S.	
EFFECT OF COMBINED HYPOGLYCEMIC THERAPY ON THE VALUE OF THE 6-MINUTE WALK TEST IN PATIENTS WITH CHRONIC HEART FAILURE WITH PRESERVED LEFT VENTRICULAR SYSTOLIC FUNCTION AND TYPE 2 DIABETES MELLITUS	69
Пампутис С. Н., Беляков И.Е., Лопатникова Е. Н.	
НЕГАТИВНЫЕ ЭФФЕКТЫ ПОЭТАПНОЙ ПАРАТИРЕОИДЭКТОМИИ С ИСПОЛЬЗОВАНИЕМ ЧРЕСКОЖНОЙ ЛАЗЕРНОЙ АБЛАЦИИ	75
Pamputis S. N., Belyakov I. E., Lopatnikova E. N.	
NEGATIVE EFFECTS OF STEP-BY-STEP PARATHYROIDECTOMY USING PERCUTANEOUS LASER ABLATION	75
КЛИНИЧЕСКИЙ СЛУЧАЙ	
CLINICAL CASE	
Атаманов В. М.	
АУТОИММУННЫЙ ПОЛИГЛАНДУЛЯРНЫЙ СИНДРОМ 1-ГО ТИПА У РОДНЫХ СЕСТЕР.....	80
Atamanov V. M.	
AUTOIMMUNE POLYGLANDULAR SYNDROME TYPE 1 IN SISTERS	80

Белоконев В. И., Кашкаров В. А., Ларина Т. В., Соколов А. П., Николаев А. В., Антропов И. В., Рыжков Р. С.	
ЛИПОМАТОЗ ЖЕЛУДОЧНО-КИШЕЧНОГО ТРАКТА, ОСЛОЖНЕННЫЙ ХРОНИЧЕСКОЙ ДУОДЕНАЛЬНОЙ НЕПРОХОДИМОСТЬЮ И ПЕРФОРАЦИЕЙ ХРОНИЧЕСКОЙ ЯЗВЫ ЖЕЛУДКА.....	85
Belokonev V. I., Kaskarov V. A., Larina T. V., Sokolov A. P., Nikolaev A. V., Antropov I. V., Ryzhkov R. S.	
GASTROINTESTINAL TRACT LIPOMATOSIS COMPLICATED WITH CHRONIC DUODENAL OBSTRUCTION AND PERFORATION OF CHRONIC GASTRIC ULCER.....	85
Карпатский И. В., Матвеева З. С., Акинчев А. Л., Махароблишвили Д. В.	
КЛИНИЧЕСКОЕ НАБЛЮДЕНИЕ ПАРАТИРЕОИДНОГО РАКА, ОСЛОЖНЕННОГО ГИПЕРКАЛЬЦИЕМИЧЕСКИМ КРИЗОМ	93
Karpatsky I. V., Matveeva Z. S., Akinchev A. L., Makharoblishvili D. V.	
CLINICAL CASE OF PARATHYROID CANCER COMPLICATED BY HYPERCALCEMIC CRISIS	93
Меньков А. В., Родин А. Г.	
РЕЗУЛЬТАТЫ ЛЕЧЕНИЯ ПАЦИЕНТА С МАНИФЕСТНЫМ ПЕРВИЧНЫМ ГИПЕРПАРАТИРЕОЗОМ, ОСЛОЖНЕННЫМ ФИБРОЗНО-КИСТОЗНЫМ ОСТЕИТОМ И ГИПЕРКАЛЬЦИЕМИЧЕСКИМ КРИЗОМ (КЛИНИЧЕСКОЕ НАБЛЮДЕНИЕ)	100
Menkov A. V., Rodin A. G.	
RESULTS OF TREATMENT OF A PATIENT WITH MANIFESTING PRIMARY HYPERPARATHYROIDISM AND COMPLICATED BY OSTEITIS FIBROSA CYSTICA, HYPERCALCEMIC CRISIS (CLINICAL CASE).....	100
Михайличенко В. Ю., Безруков О. Ф., Бутырский А. Г., Керимов Э. Я., Самарин С. А.	
ГИГАНТСКИЙ ЗОБ С КОМПРЕССИОННЫМ СИНДРОМОМ: КЛИНИЧЕСКИЙ СЛУЧАЙ И КОММЕНТАРИИ	106
Mukhaylichenko V. Yu., Bezrukov O. F., Butyrsky A. G., Kerimov E. Ya., Samarin S. A.	
GIANT GOITER WITH COMPRESSION SYNDROME: CLINICAL CASE AND COMMENTS	106
Стяжкина С. Н., Мальчиков А. Я., Кирьянов Н. А., Капустин Б. Б., Федоров В. Г., Байрамкулов М. Д., Санников П. Г., Бажина Ю. С., Гайнетдинова И. И.	
БРОНХОГЕННАЯ КИСТА СРЕДОСТЕНИЯ (КЛИНИЧЕСКИЙ СЛУЧАЙ)	109
Styazhkina S. N., Malchikov A. Ya., Kiryanov N. A., Kapustin B. B., Fedorov V. G., Bayramkulov M. D., Sannikov P. G., Bazhina Yu. S., Gainetdinova I. I.	
BRONCHOGENIC CYST OF THE MEDIASTINUM (CLINICAL CASE).....	109
Шатов Д. В., Захарьян Е. А.	
КЛИНИЧЕСКИЙ СЛУЧАЙ ЛАТРОДЕКТИЗМА, ОСЛОЖНИВШИЙСЯ ДИНАМИЧЕСКОЙ КИШЕЧНОЙ НЕПРОХОДИМОСТЬЮ	114
Shatov D. V., Zakharyan E. A.	
CLINICAL CASE OF LATRODECTISM COMPLICATED BY DYNAMIC BOWEL OBSTRUCTION	114
В ПОМОЩЬ ПРАКТИЧЕСКОМУ ВРАЧУ	
GUIDELINES FOR THE PRACTITIONER	
Бутырский А. Г., Бутырская И. Б.	
ВЕНОЗНЫЕ ЯЗВЫ: НОВЫЕ ДАННЫЕ К РЕШЕНИЮ СТАРОЙ ПРОБЛЕМЫ (ОБЗОР ЛИТЕРАТУРЫ)	120
Butyrskii A. G., Butyrskaya I. B.	
VENOUS ULCERS: NEW DATA TO SOLVE THE ANCIENT PROBLEM (LITERATURE REVIEW)	120

ОБЗОРЫ

REVIEWS

Паршин Д. С., Михайличенко В. Ю., Абдуллаев А. Я. ОСТРЫЙ ПАНКРЕАТИТ: НОВЫЕ ФАКТЫ И ПОДВОДНЫЕ КАМНИ (ОБЗОР ЛИТЕРАТУРЫ)	131
Parshin D. S., Mukhaylichenko V. Yu., Abdullaev A. Ya. ACUTE PANCREATITIS: NEW FACTS AND REEFS.....	131

НЕКРОЛОГ

OBITUARY

Профессор Рыбалка Анатолий Николаевич ВРАЧ. УЧИТЕЛЬ. ЭПОХА.....	141
---	-----

ИЗМЕНЕНИЯ В ЩИТОВИДНОЙ ЖЕЛЕЗЕ В ОТДАЛЕННЫЙ ПЕРИОД ПОСЛЕ ПЕРЕНЕСЕННОЙ НОВОЙ КОРОНАВИРУСНОЙ ИНФЕКЦИИ

Амарантов Д. Г., Блинов С. А., Кравцова Т. Ю., Теплых Н. С., Колыванова М. В., Денисов С. А.

ФГБОУ ВО «Пермский государственный медицинский университет им. академика Е. А. Вагнера», 614990, ул. Петропавловская, 26, Пермь, Россия

Для корреспонденции: Денисов Сергей Александрович, доцент, кафедры факультетской хирургии №2,

e-mail: endo2008@mail.ru

For correspondence: Sergey A. Denisov, associated professor of the Department of Faculty Surgery No2, e-mail: endo2008@mail.ru

Информация об авторах:

Amarantov D. G., <http://orcid.org/0000-0002-5551-4127>

Blinov S. A., <http://orcid.org/0000-0001-8242-4904>

Kravtsova T. Yu., <http://orcid.org/0000-0003-3880-8489>

Denisov S. A., <http://orcid.org/0000-0002-9420-3444>

Teplykh N. S., <http://orcid.org/0000-0002-3832-2019>

Kolyvanova M. V., <http://orcid.org/0000-0001-8779-3362>

РЕЗЮМЕ

Цель: исследовать влияние новой коронавирусной инфекции SARS-Cov-2 (SC-2) на пациентов с хронической тиреоидной патологией в отдаленный период и определить особенности их ведения в условиях пандемии. Материал и методы: проведено ретроспективное изучение медицинской документации и проспективное исследование 200 пациентов с тиреоидной патологией, не требующих оперативного лечения, с 2020 по 2022 гг., разделенных на две группы. Основную составили 100 человек, переболевших SC-2, группу сравнения, также 100 пациентов – без подтвержденного перенесенного SC-2. Возраст пациентов колебался от 29 до 82 лет ($52,8 \pm 8,1$); в гендерном плане преобладали женщины (86,7%). В исследовании были включены пациенты с длительностью наблюдения более трех лет (84,2%), в среднем $3,59 \pm 1,13$ года. Результаты: обнаружены статистически достоверные изменения, свидетельствующие о неблагоприятном влиянии SC-2 на щитовидную железу, которые выявляются не только в ранний период после перенесенной инфекции, но и сохраняются в отдаленном периоде. У пациентов с эутиреоидной патологией перенесших новую SC-2 выявлены следующие изменения: рост объема щитовидной железы ($t=2,856$; $p=0,004$), рост размеров узла(-ов) ($t=2,938$; $p=0,003$) и тенденция к появлению новых узлов ($t=1,386$; $p=0,116$). Кроме того, имелась тенденция к автономизации узла(-ов) (4% в основной группе; и 0% - в группе сравнения, $p>0,05$), а также тенденция к развитию субклинического гипотиреоза на фоне проводимой заместительной терапии ($t=1,498$; $p=0,137$). Пандемия SC-2, которая продолжается более двух лет, обнажила ряд проблем: особенности влияния нового вируса на все органы и ткани, включая щитовидную железу, пролонгированное безусловное хроническое длительное психоэмоциональное перенапряжение, а также коллапс в оказании плановой узкоспециализированной помощи в здравоохранении.

Ключевые слова: новая коронавирусная инфекция; щитовидная железа; эутиреоидный зоб.

CHANGES IN THYROID IN THE REMOTE PERIOD AFTER NOVEL CORONAVIRUS INFECTION

Amarantov D. G., Blinov S. A., Kravtsova T. Yu., Teplykh N. S., Kolyvanova M. V., Denisov S. A.

Perm State Medical University named after Academician E. A. WagneR, Perm, Russia

SUMMARY

The goal: the study of the impact of the novel coronavirus infection SARS-Cov-2 (SC-2) on patients with chronic thyroid pathology in the remote term and determination of their management features during a pandemic. Material and methods: a retrospective study of medical records and a prospective study of 200 patients with thyroid pathology not requiring surgical treatment from 2020 to 2022, divided into two groups, was carried out. The main group consisted of 100 people who recovered from the disease, a comparative group, 100 patients - without confirmed SC-2. Patients' age ranged from 29 to 82 years (52.8 ± 8.1); in gender, women prevailed (86.7%). The study included patients with a follow-up period of more than three years (84.2%), on average 3.59 ± 1.13 years. Results: Statistically significant changes were found indicating an adverse effect of the SC-2 coronavirus on the thyroid gland, which are detected not only in the early period after the infection (the so-called post-COVID syndrome), but also persist in the long-term period. In patients with euthyroid pathology who underwent SC-2, the following changes were revealed: an increase in the volume of the thyroid gland ($t=2.856$; $p=0.004$), an increase in the size of the node(s) ($t=2.938$; $p=0.003$) and a tendency to appearance of new nodes ($t=1.386$; $p=0.116$). In addition, there was a tendency to autonomization of the node(s) (4% in the main group; and 0% in the comparison group, $p>0.05$), as well as a tendency to develop subclinical hypothyroidism against the background of substitution therapy ($t=1.498$; $p=0.137$). The SC-2 pandemic, which has been going on for more than two years, has exposed a number of problems: the peculiarities of the effect of the new virus on all

organs and tissues, including the thyroid gland, prolonged unconditional chronic long-term psycho-emotional overstrain, as well as a collapse in the provision of planned highly specialized healthcare care

Key words: novel coronavirus infection; thyroid; euthyroid goiter.

Введение. Три года пандемии новой коронавирусной инфекции SARS-Cov-2 (SC-2) поставили перед врачами различных специальностей целый ряд вопросов, касающихся механизмов воздействия этой инфекции на организм человека. Главной мишенью коронавируса, бесспорно, является сосудистая система, но у таких пациентов врачи выявляют и много осложнений со стороны других систем, в том числе и эндокринной [1-3]. Последние научные исследования [4; 5] отмечают, что развитие синдрома эутиреоидной патологии при SC-2 связаны с изменениями в гипоталамо-гипофизарно-тиреоидной системе. Так в острый период, а также ближайшие шесть месяцев после перенесенной инфекции SC-2 описаны случаи манифестации болезни Грейвса, развития центрального транзиторного гипотиреоза, подострого и безболевого тиреоидита [6; 7], что связано с реакцией иммунной системы на вирусную инфекцию [8]. При этом вопросы динамики изменений в щитовидной железе (ЩЖ) у пациентов с тиреоидной патологией, в отдаленном периоде после перенесенного SC-2 остаются открытыми [9; 10] и требуют детального изучения.

Цель: исследовать влияние новой коронавирусной инфекции (SC-2) на пациентов с хронической тиреоидной патологией в отдаленный период и определить особенности их ведения в условиях пандемии.

МАТЕРИАЛ И МЕТОДЫ

Работа проведена на базе «Центра хирургии печени и эндокринной хирургии Пермского края», расположенной на базе ГБУЗ ПК КМСЧ №1 г. Перми, а также ГБУЗ ПК Поликлиника №5, где проводился консультативный прием пациентов с заболеваниями щитовидной железы (ЩЖ). Проведено ретроспективное изучение медицинской документации и проспективное исследование пациентов с тиреоидной патологией, не требующих оперативного лечения, с 2020 по 2022 гг. На начало пандемии на диспансерном наблюдении у хирурга-эндокринолога состояло 812 пациентов с заболеваниями ЩЖ, не нуждающихся в оперативной коррекции. Возраст пациентов колебался от 29 до 82 лет ($52,8 \pm 8,1$); преобладали женщины (86,7%). В исследование были включены пациенты с длительностью наблюдения более трех лет (в среднем $3,59 \pm 1,13$ года). Подтвержденный перенесенный SC-2 был у 49% (399 человек). В исследовании вошли 200 пациентов, разделенных на две группы. Основную составили 100 человек,

переболевших SC-2, группу сравнения, также 100 пациентов – без подтвержденного перенесенного SC-2. Рандомизация пациентов в группах не выявила существенных различий по полу и возрасту.

Обследование пациентов осуществляли через 6-12 месяцев после перенесенной SC-2 и включали определение гормонального статуса ЩЖ: тиреотропный гормон (ТТГ), тироксин (Т4 св.), трийодтиронин (Т3 св.), антитела к тиреопероксидазе (at-ТПО), ультразвуковое исследование (УЗИ) органов шеи, тонкоигольную пункционную биопсию (ТАПБ) под контролем УЗИ, сцинтиграфию и компьютерную томографию (КТ) по показаниям. ТАПБ проведена 23 пациентам обеих групп. Во всех случаях отмечена цитологическая картина Bethesda II, в 6 - с сопутствующей аутоиммунной реакцией.

Особенностью пандемии новой SC-2 стало то, что в связи с эпидемиологическими ограничениями, не все пациенты могли своевременно посетить врача и пройти диспансерное наблюдение. Эндокринное и хирургическое отделения стационара не функционировали в период пандемии в связи с перепрофилированием для оказания специализированной помощи пациентам с SC-2.

Статистическую обработку результатов исследования выполняли с помощью пакета Statistica 8.0 и Biostat. Результаты обрабатывались способом вариационной статистики по методу Фишера-Стьюдента.

РЕЗУЛЬТАТЫ

В нозологическом плане преобладали узловой эутиреоидный зоб (78%), остальные 22% составили аутоиммунный тиреоидит с узлообразованием, рецидивный послеоперационный зоб, послеоперационный гипотиреоз.

При сравнительной характеристике исследуемых групп нами отмечены следующие закономерности. У основной группы пациентов с узловой эутиреоидной патологией, перенесших SC-2, в сравнении с группой контроля, чаще значительно ($t=2,856$; $p=0,004$) отмечалась тенденция к росту объема железы: 28 и 11% соответственно. Умеренный рост объема ЩЖ в 15-30% также достоверно чаще наблюдался в основной группе и составил 16 и 9% соответственно ($t=1,283$; $p=0,047$). Значительный рост объема железы (>30%) в основной группе пациентов составил 12%, у группы сравнения 2% ($t=2,494$; $p=0,013$). Также отмечается тенденция к более выраженному росту узлов у пациентов основной группы, она составила

18%, в то время как в группе сравнения только 4% ($t=2,938$; $p=0,003$). Умеренный рост размеров узла(-ов) составил в основной группе - 16% в группе сравнения - 4% ($t=2,593$; $p=0,042$). Значительный рост размера узлов более 30% в основной группе составил 2%, в группе сравнения – 0% ($p>0,05$). Обращает на себя внимание тенденция к появлению новых узлов в основной группе пациентов – 10%, в то время как в группе сравнения - только у 4% ($t=1,386$; $p=0,116$).

В группе пациентов с рецидивным послеоперационным зобом отмечен умеренный рост (15-30%) объема тиреоидных остатков и узлов в обеих группах, при этом в основной группе он составил 8%, а в группе сравнения – 3% ($t=1,386$; $p=0,035$).

При сравнительной оценке течения послеоперационного гипотиреоза на фоне проводимой заместительной терапии отмечен рост ТТГ выше 4 ммоль/л у 9% пациентов основной группы ($7,32\pm 1,83$ ммоль/л) и у 3% ($5,24\pm 1,18$ ммоль/л) пациентов группы сравнения ($t=1,489$; $p=0,137$). Обращает на себя внимание трудность коррекции гипотиреоза в основной группе пациентов после SC-2, которая достигалась более длительным подбором дозы препаратов.

У пациентов обеих групп с аутоиммунным тиреоидитом с узлообразованием, рост узлов не отмечен ($p>0,05$), но определена тенденция к умеренному росту (15-30%) объема ЩЖ с преобладанием в основной группе (5%), тогда как в группе сравнения этот показатель составил (2%; $p>0,05$). Тиреоидный статус в обеих группах остался без изменений ($p>0,05$).

У 4% пациентов, перенесших SC-2, в отличие от группы сравнения ($p>0,05$), отмечена автономизация узлов ЩЖ, при этом пациенты с автономизацией узлов по данным гормонального спектра находились в группе субклинического гипертиреоза.

Оперативное пособие со второй половины 2022 года было оказано 13 пациентам: трем в связи с автономизацией узлов в ЩЖ, а остальным в связи с тенденцией к быстрому росту объема ЩЖ или размеров узлов. В 8 случаях была выполнена тиреоидэктомия, в 5 – гемитиреоидэктомия. Послеоперационных осложнений не наблюдалось.

ОБСУЖДЕНИЕ

Таким образом, нами обнаружены статистически достоверные изменения, свидетельствующие о неблагоприятном влиянии коронавируса SC-2 на щитовидную железу, которые выявляются не только в ранний период после перенесенной инфекции (т.н. постковидном синдроме [6]), но и сохраняются в отдаленном периоде. У пациентов с эутиреоидной эндокринной патологией, перенес-

ших SC-2, выявлены следующие изменения: рост объема щитовидной железы ($t=2,856$; $p=0,004$), рост размеров узла(-ов) ($t=2,938$; $p=0,003$) и тенденция к появлению новых узлов ($t=1,386$; $p=0,116$). Кроме того, имелись тенденции к автономизации узла(-ов) (4% в основной группе; и 0% - в группе сравнения, $p>0,05$), и к развитию субклинического гипотиреоза на фоне проводимой заместительной терапии ($t=1,498$; $p=0,137$).

Бесспорно, настоящее исследование не дает полной картины тех, возможно, глобальных изменений, которые происходят в структуре тиреоидной патологии на фоне новой коронавирусной инфекции SC-2, что требует дальнейшего изучения этой проблемы.

Пандемия SC-2, которая продолжалась более двух лет, обнажила ряд проблем: особенности влияния вируса на все органы и ткани, включая ЩЖ, а также коллапс в оказании плановой специализированной помощи в здравоохранении. В связи с нарушением дорожной карты «поликлиника-стационар» отмечены значительные трудности в ранней диагностике возникших изменений и задержкой их своевременной хирургической коррекции. В настоящее время плановая очередь на оперативное лечение пациентов с тиреоидной патологией задерживается на 3-4 месяца.

ВЫВОДЫ

1. Неблагоприятное влияние коронавируса на ЩЖ сохраняется в отдаленном периоде после перенесенной новой коронавирусной инфекции.
2. Требуется большая организационная работа по усовершенствованию реабилитации и лечения пациентов с заболеваниями ЩЖ, перенесших SC-2.

Конфликт интересов. Авторы заявляют об отсутствии конфликта интересов.

Conflict of interest. The authors have no conflict of interests to declare.

ЛИТЕРАТУРА

1. Caron P. Thyroid disorders and SARS-CoV-2 infection: From pathophysiological mechanism to patient management. *Annales d'Endocrinologie*. 81(2020)507-510. doi: 10.1016/j.ando.2020.09.001
2. Carod-Artal F. J. Post-COVID-19 syndrome: epidemiology, diagnostic criteria and pathogenic mechanisms involved. *Rev. Neurol.* 2021;72(11):384-396. doi: 10.33588/rm.7211.2021230.
3. Wang W., Su X., Ding Y., Fan W., Zhou W., Su J., Chen Z., Zhao H., Xu K., Ni Q., Xu X., Qiu Y., Teng L. Thyroid function abnormalities in COVID-19 patients. *Front. Endocrinol.* 2021;11:623792. doi: 10.3389/fendo.2020.623792.
4. Мокрышева Н. Г., Галстян Г. Р., Киришак М. А., Еремина А. К., Пигарова Е. А., Мельни-

- ченко Г. А., Пандемия COVID-19 и эндокринопатии. Проблемы эндокринологии. 2020;66(1):7-13. doi:10.14341/probl12376.
5. Петунина М. А., Шкода А. С., Телнова М. Э., Гончарова Е. В., Кузина И. А., Эль-Тарави Я. А., Мартиросян Н. С. Влияние SARS-CoV-2 на эндокринную систему. РМЖ. Медицинское обозрение 2021;5(9):577-578. doi:10.32364/2587-6821-2021-5-9-575-579-8.
 6. Петунина Н. А., Эль-Тарави Я. А., Суркова А. Ю., Мартиросян Н. С. Заболевания щитовидной железы и COVID-19. Доктор.ру. 2021;20(2):6-10. doi: 10.31550/1727-2378-2021-20-2-2-16
 7. Medas F., Dobrinja C., Al-Sushaimi E. A. Effect of the COVID-19 pandemic on surgery for indeterminate thyroid nodules (THYCOVID): a retrospective, international, multicentre, cross-sectional study. *Lancet Diabetes Endocrinol* 2023. Published on-line April, 28 2023. doi: 10.1016/S2213-8587(23)00094-3.
 8. Gavrilina A., Woodmansee W. W. COVID-19 and thyroid function. *Clinical Thyroidology*. 2020;13(10):3-5.
 9. Jozaghi Y., Zafereo M. E., Perrier N. D., Wang J. R., Grubbs E., Gross N. D., Fisher S., Sturgis E. M., Goepfert R. P., Lai S., Best C., Busaidy N. L., Cabanillas M. E., Dadu R., Gagel R. F., Habra M. A., Hu M. I., Jimenez C., Sherman S. I., Thosani S., Varghese J., Waguespack S. G., Weitzman S., Ying A. K., Graham P. H. Endocrine surgery in the coronavirus disease 2019 pandemic: Surgical Triage Guidelines. *Head Neck*. 2020;42(6): 1325–8. doi: 10.1002/hed.26169.
 10. Vrachimis A., Iakovou I., Giannoula E., Giovanella L. Endocrinology in the time of COVID-19: management of thyroid nodules and cancer. *Eur. J. Endocrinol*. 2020;183(1):G41–8. doi:10.1530/EJE-20-0269.
- 384-396. doi: 10.33588/rn.7211.2021230. PMID.34042167.
3. Wang W., Su X., Ding Y., Fan W., Zhou W. Su J., Chen Z., Zhao H., Xu K., Ni Q., Xu X., Qiu Y., Teng L. Thyroid function abnormalities in COVID-19 patients. *ront. Endocrinol*. 2021; 11: 623792. doi:10.3389/fendo.2020.623792.
 4. Mokrysheva N. G., Galstyan G. R., Kirshakov M. A., Eremina A. K., Pigarova E. A., Melnichenko G. A. COVID-19 pandemic and endocrinopathy. *Enocrinology problems*. 2020;66(1):7-13. (In Russ). doi:10.14341/probl12376.
 5. Petunina M. A., Shkoda A. S., Telnova M. E., Goncharova E. V., Kuzina I. A., El-Tarawi Ya. A., Martirosyan N. S. Influence of SARS-CoV-2 on the endocrine system. *breast cancer. Medical Review* 2021;5(9):577-578. (In Russ). doi:10.32364/2587-6821-2021-5-9-575-579-8
 6. Petunina N. A., El-Tarawi Ya. A., Surkova A. Yu., Martirosyan N. S. Thyroid disease and COVID-19. *Doctor.ru*. 2021;20(2):6-10. (In Russ). doi: 10.31550/1727-2378-2021-20-2-2-16.
 7. Medas F., Dobrinja C., Al-Sushaimi E. A. Effect of the COVID-19 pandemic on surgery for indeterminate thyroid nodules (THYCOVID): a retrospective, international, multicentre, cross-sectional study. *Lancet Diabetes Endocrinol* 2023. Published on-line April, 28 2023. doi:10.1016/S2213-8587(23)00094-3.
 8. Gavrilina A., Woodmansee W. W. COVID-19 and thyroid function. *Clinical Thyroidology*. 2020;13(10):3-5.
 9. Jozaghi Y., Zafereo M. E., Perrier N. D., Wang J. R., Grubbs E., Gross N. D., Fisher S., Sturgis E. M., Goepfert R. P., Lai S., Best C., Busaidy N. L., Cabanillas M. E., Dadu R., Gagel R. F., Habra M. A., Hu M. I., Jimenez C., Sherman S. I., Thosani S., Varghese J., Waguespack S. G., Weitzman S., Ying A. K., Graham P. H. Endocrine surgery in the coronavirus disease 2019 pandemic: Surgical Triage Guidelines. *Head Neck*. 2020; 42(6): 1325–8. doi: 10.1002/hed.26169.
 10. Vrachimis A., Iakovou I., Giannoula E., Giovanella L. Endocrinology in the time of COVID-19: management of thyroid nodules and cancer. *Eur. J. Endocrinol*. 2020; 183(1):G41–8. doi:10.1530/EJE-20-0269.

REFERENCES

1. Caron P. Thyroid disorders and SARS-CoV-2 infection: From pathophysiological mechanism to patient management. *Annales d'Endocrinologie* 81(2020)507-510. doi: 10.1016/j.ando.2020.09.001.
2. Carod-Artal F. J. Post-COVID-19 syndrome: epidemiology, diagnostic criteria and pathogenic mechanisms involved. *Rev. Neurol*. 2021; 72(11): 10.1002/hed.26169.
10. Vrachimis A., Iakovou I., Giannoula E., Giovanella L. Endocrinology in the time of COVID-19: management of thyroid nodules and cancer. *Eur. J. Endocrinol*. 2020; 183(1):G41–8. doi:10.1530/EJE-20-0269.

ПОСЛЕОПЕРАЦИОННЫЙ ВЕНОЗНЫЙ ТРОМБОЗ ПОСЛЕ ПЛАНОВЫХ ХИРУРГИЧЕСКИХ ВМЕШАТЕЛЬСТВ

Бабицкий А. А.¹, Ткаченко А.Н.², Шихметов А. Н.³, Давыденко В. В.⁴, Лебедев Н. Н.³, Ильченко Ф. Н.⁵, Деркач Н. Н.⁵, Семенов Ю. А.⁵

¹Филиал МЧУ Отраслевой клинко-диагностический центр ПАО «Газпром» Поликлиника №3, 196143, Площадь Победы, д. 2, Санкт-Петербург, Россия

²Кафедра травматологии, ортопедии и военно-полевой хирургии, ФГБОУ ВО СЗГМУ им. И.И. Мечникова Минздрава России, 195067, Пискаревский проспект, д. 47, Санкт-Петербург, Россия

³МЧУ Отраслевой клинко-диагностический центр ПАО «Газпром», 117420, ул. Наметкина, д. 16, к. 4, Москва, Россия

⁴Кафедра хирургии госпитальной №2 с клиникой, Первый Санкт-Петербургский государственный медицинский университет им. акад. И.П. Павлова, 197022, ул. Льва Толстого, д. 6-8, Санкт-Петербург, Россия

⁵Кафедра хирургии №2, Институт «Медицинская академия имени С.И. Георгиевского» ФГАОУ ВО «Крымский федеральный университет имени В.И. Вернадского», 295051, бульвар Ленина 5/7, Симферополь, Россия

Для корреспонденции: Бабицкий Александр Александрович, Филиал МЧУ Отраслевой клинко-диагностический центр ПАО «Газпром» Поликлиника №3, e-mail: semya-77@mail.ru

For correspondence: Alexander A. Babitsky, Branch of Clinical and Diagnostic Center PJSC «Gazprom» Polyclinic No. 3, St. Petersburg, e-mail: semya-77@mail.ru

Information about author:

Babitsky A. A., <https://orcid.org/0000-0002-1298-4460>

Tkachenko A. N., <https://orcid.org/0000-0003-4585-5160>

Shikhmetov A. N., <https://orcid.org/0000-0003-4348-0166>

Davydenko V. V., <https://orcid.org/0000-0001-7107-9199>

Lebedev N. N., <https://orcid.org/0000-0002-4898-7938>

Ilchenko F. N., <http://orcid.org/0000-0003-3703-6595>

Derkach N. N., <https://orcid.org/0009-0006-6343-2398>

Semyonov Yu. A., <https://orcid.org/0000-0002-3793-1832>

РЕЗЮМЕ

Цель работы: дать оценку особенностям ВТЭО после наиболее распространенных плановых хирургических вмешательств. Материал и методы. У 120 пациентов, перенесших плановое оперативное лечение по поводу распространенной хирургической патологии (наружные грыжи живота, варикозная болезнь нижних конечностей и хронический калькулезный холецистит), стандартно стратифицированных на группы риска послеоперационных ВТЭО (низкий, умеренный и высокий) и получающих тромبوпрофилактику, в предоперационном и в раннем послеоперационном периоде (до 30 суток) выполнено ультразвуковое исследование (УЗИ) вен нижних конечностей и таза. Результаты. По данным УЗИ в послеоперационном периоде ВТЭО зарегистрированы у 18 (15%) пациентов по 6 пациентов из каждой группы расчетного риска. Сроки выявления ВТЭО: 10 случаев на 2-3 сутки, 5 – на 7-9 сутки, 3 – на 14-16 сутки; локализация тромбов: 10 – в венах икроножных мышц, 5 – в задних большеберцовых венах, 2 – в общей бедренной вене, 1 – в латеральной подкожной вене руки в зоне катетера; по характеру: 7 – полностью окклюзирующие просвет, 10 – фиксированные пристеночные, 1 – флотирующий; по клинике – 15 (83,3%) бессимптомные. Наибольшее количество тромбозов было после лапароскопических операций. Выводы. После плановых хирургических вмешательств, особенно лапароскопических, венозные тромбозы нижних конечностей – частые осложнения, развиваются в раннем послеоперационном периоде, но протекают скрытно, для их выявления требуется целенаправленное УЗИ, необходимо совершенствование существующей системы их прогнозирования и профилактики.

Ключевые слова: послеоперационные венозные тромбозмболические осложнения, фармакотромбопрофилактика, плановые хирургические вмешательства.

POSTOPERATIVE VENOUS THROMBOSIS AFTER ELECTIVE SURGERIES

Babitsky A. A.¹, Tkachenko A. N.², Shikhmetov A. N.³, Davydenko V. V.⁴, Ilchenko F. N.⁵, Lebedev N. N.³,

Derkach N. N.⁵, Semenov Yu. A.⁵

¹Branch Clinical and Diagnostic Center PJSC «Gazprom» Polyclinic No. 3, St. Petersburg, Russia

²North-Western State Medical University named after I.I. Mechnikov, St. Petersburg, Russia

³MChU Branch Clinical and Diagnostic Center of PJSC «Gazprom», Moscow, Russia

⁴The First St. Petersburg State Medical University named after Academician I.P. Pavlov, St. Petersburg, Russia

⁵Institute «Medical Academy named after S. I. Georgievsky» of Vernadsky CFU, Simferopol, Russia

SUMMARY

The goal: the evaluation of thromboembolic events peculiarities after the most frequent elective

surgeries. Materials and methods. In 120 patients who underwent elective surgical treatment for common surgical pathology (external abdominal hernia, varicose veins of the lower extremities and chronic calculous cholecystitis), standardly stratified into risk groups for postoperative VTEC (low, moderate and high) and receiving thromboprophylaxis, in the preoperative and in the early postoperative period (up to 30 days), ultrasound examination (ultrasound) of the veins of the lower extremities and pelvis was performed. Results. According to ultrasound data in the postoperative period, VTEC was registered in 18 (15%) patients, 6 patients from each calculated risk group. Terms of detection of VTEC: 10 cases on days 2-3, 5 - on days 7-9, 3 - on days 14-16; localization of thrombi: 10 - in the veins of the gastrocnemius muscles, 5 - in the posterior tibial veins, 2 - in the common femoral vein, 1 - in the lateral saphenous vein of the arm in the catheter area; by nature: 7 - completely occluding the lumen, 10 - fixed parietal, 1 - floating; according to the clinic - 15 (83.3%) asymptomatic. The greatest number of thromboses was after laparoscopic operations. Conclusions. After planned surgical interventions, especially laparoscopic ones, venous thrombosis of the lower extremities is a frequent complication that develops in the early postoperative period, but proceeds secretly, targeted ultrasound is required to detect them, and it is necessary to improve the existing system for their prediction and prevention.

Key words: venous thromboembolic complications, pharmacothromboprophylaxis, elective surgical interventions.

В настоящее время в медицине наблюдается тенденция все более широкого применения хирургического лечения при различных патологиях [1]. В мире отмечается ежегодный рост плановых оперативных вмешательств, а соответственно и ассоциированных с ними осложнений [2]. Среди них особое значение имеют послеоперационные венозные тромбозы и тромбоэмболии (ВТЭО) - тромбозы глубоких и поверхностных вен, тромбоз легочной артерии, которые не только встречаются достаточно часто (наблюдаются до 30% случаев) [3-6], но, главное, могут стать причиной внезапной смерти или привести к инвалидности из-за развития посттромботической болезни даже у лиц молодого возраста [3-4; 7-11]. Показано, что развитие ВТЭО после плановых операций зависит от 3 основных факторов: индивидуального предоперационного состояния свертывающей системы крови пациента (прежде всего наличия у него гиперкоагуляции), тяжести оперативного вмешательства, являющегося триггером внутреннего и внешнего путей свертывания и проводимых мер профилактики. Вместе с тем данные о частоте, сроках возникновения, локализации и клиническом проявлении ВТЭО после плановых хирургических вмешательств очень важны, но достаточно противоречивы [1; 2; 4; 12-15], что послужило поводом для проведения специального исследования.

Цель работы: дать оценку особенностям ВТЭО после наиболее распространенных плановых хирургических вмешательств.

МАТЕРИАЛ И МЕТОДЫ

В проспективное исследование было включено 120 пациентов из числа лиц, прикрепленных к ОКДЦ ПАО «Газпром», которым в 2021-2022 годах в различных медицинских учреждениях г. Москвы и г. Санкт-Петербурга проводилось плановое хирургическое лечение: лапароскопическая холецистэктомия (ЛХЭ) по поводу хронического калькулезного холецистита (ХКХ) у 53 человек, лапароскопическое устранение паховой грыжи

(ЛГ) с ненатяжной герниопластикой у 35 человек, устранение пупочной грыжи с герниопластикой местными тканями (ГМТ) у 17 человек, эндовенозная радиочастотная облитерация (ЭРЧО) некомпетентных участков ствола большой или малой подкожных вен в сочетании с минифлебэктомией (МФ) у 15 человек с неосложненной варикозной болезнью (ВБ) нижних конечностей. Перед проведением исследования получено письменное добровольное информированное согласие пациентов. Исследование выполнено в соответствии с требованиями Хельсинкской декларации Всемирной медицинской ассоциации (в ред. 2013г.). Протокол исследования одобрен локальным этическим комитетом МЧУ ОКДЦ ПАО «Газпром», г. Москва (протокол №3 от 25.05.2023г.).

Все прооперированные пациенты в послеоперационном периоде наблюдались в поликлиниках ОКДЦ ПАО «Газпром». Среди них было 56 мужчин и 64 женщины. Возраст обследованных больных: от 25 до 79 лет (средний возраст составил $61,4 \pm 10,8$ лет). 32 операции было выполнено под местной анестезией, 88 под общей анестезией. Продолжительность операций составила от 30 до 130 (69 ± 18) минут. Время пребывания пациентов в стационаре составило от 1-х до 3-х ($1,5 \pm 0,7$) суток.

Критерии включения пациентов в исследование: возраст 18 лет и старше, отсутствие перед операцией выявленных онкологических, гематологических заболеваний, а в раннем послеоперационном периоде (до 30 суток после операции) отсутствие инфекционных осложнений; отсутствие в анамнезе венозных тромбозов; отсутствие перед операцией противопоказаний к плановому оперативному вмешательству по данным стандартного обследования;

Критерии невключения пациентов в исследование: возраст младше 18 лет, наличие перед операцией установленных онкологических, гематологических заболеваний, венозные тромбозы и тромбоэмболии в анамнезе, необходимость постоянной терапии

антитромбоцитарными или антикоагулянтными препаратами, наличие противопоказаний к плановому оперативному вмешательству по данным стандартного предоперационного обследования, отказ в даче письменного информированного согласия на участие в исследовании, возникновение во время оперативного вмешательства или в раннем послеоперационном периоде кровопотери объемом более 500 мл, возникновение в послеоперационном периоде (до 30 суток после операции) инфекционных осложнений, отказ от участия в исследовании на этапах послеоперационного периода, невозможность по каким-либо причинам наблюдаться в течение 30 суток после операции.

Пациенты подписывали информированное согласие на участие в исследовании.

Распределение пациентов на исследуемые группы: в соответствии с целью и задачами исследования больные набирались до полного заполнения состава трех исследовательских групп по 40 человек в каждой в зависимости от расчетного перед операцией риска послеоперационных ВТЭО - «низкий риск», «умеренный риск», «высокий риск».

Предоперационную стратификацию пациентов на группы риска послеоперационных ВТЭО проводили в соответствии с национальными клиническими рекомендациями [4; 16] с подсчетом количества баллов для каждого пациента по Caprini [17].

Группа низкого риска послеоперационных ВТЭО (I): 16 мужчин, 24 женщины, возраст от 25 до 59 ($44,8 \pm 7,9$) лет. Средний балл по шкале Caprini $1,6 \pm 0,4$.

Группа расчетного умеренного риска послеоперационных ВТЭО (II): 18 мужчин, 22 женщины, возраст 61 до 72 ($64,9 \pm 0,7$) лет. Средний балл по шкале Caprini $3,5 \pm 0,2$.

Группа расчетного высокого риска послеоперационных ВТЭО (III): 22 мужчины, 18 женщин, возраст пациентов в этой группе был от 72 до 79 ($74,4 \pm 0,57$) лет. Средний балл по шкале Caprini $5,4 \pm 0,52$.

В I группе пациенты во время операции использовали компрессионный трикотаж (чулки) с компрессией 18-23 мм.рт.ст. на уровне лодыжки. После операции пациенты активизировались, начинали ходьбу по палате через $5,0 \pm 2,4$ часов. В дневное время пациенты продолжали использовать указанную компрессионную терапию до полной активизации после операции.

Во II и III группах пациенты, не имеющие хронических заболеваний вен, во время операции использовали компрессионный трикотаж (чулки) с компрессией 18-23 мм.рт.ст. на уровне лодыжки, имеющие варикозную болезнь нижних конечностей – использовали компрессионный трикотаж

(чулки) с компрессией 23-32 мм.рт.ст. на уровне лодыжки. После операции пациенты активизировались, вертикализировались, начинали ходьбу по палате через $6 \pm 3,2$ часов. В дневное время пациенты продолжали использовать указанную компрессионную терапию: лица без признаков хронических заболеваний вен в сроки не менее 7 суток после операции. Оперированные по поводу варикозной болезни использовали компрессионный трикотаж не менее 30 суток. Фармакопрофилактику ВТЭО в предоперационном периоде проводили с использованием НМГ в профилактических дозах (надропарин 0,3 мл подкожно за 2-4 часа до операции или эноксапарин 20 мг подкожно за 2 часа до операции). Фармакопрофилактику ВТЭО в послеоперационном периоде проводили с использованием НМГ в профилактических дозах (надропарин 0,3 мл подкожно 1 раз в сутки или эноксапарин 20 мг подкожно 1 раз в сутки) или фондапринукса натрия в дозе 2,5 мг подкожно 1 раз в сутки. Фармакопрофилактику ВТЭО проводили не менее 7 дней.

При выявлении по данным УЗИ венозных тромбозов пациентам сразу же начинали стандартное лечение антикоагулянтами.

УЗИ поверхностных, глубоких и перфорантных вен нижних конечностей и таза для визуализации венозного тромбоза выполнялось всем пациентам перед операцией и в послеоперационном периоде на 1-3, 7-9, 14-16 и 30 сутки на аппарате Philips EPIQ Elite (Нидерланды) с использованием линейного ультразвукового датчика Philips L12-5 (5-12МГц). Оценивали наличие тромбов, их локализацию, протяженность, проксимальную и дистальную границы распространения, степень стенозирования или окклюзии, флотацию.

Мультиспиральная компьютерная ангиопульмонография с контрастированием для визуализации тромбов в артериальном русле легких проводилась экстренно всем пациентам при выявлении венозного тромбоза на УЗИ. Исследование выполнялось на спиральном компьютерном томографе Aquilion one Toshiba (Япония). Диагноз ТЭЛА основывался на специфических критериях (выявление дефектов наполнения в просвете легочных артерий и их ветвей или «ампутации» сосуда – обрыва его контрастирования) и неспецифических критериях: расширение просвета главных легочных артерий, уменьшение числа контрастированных периферических ветвей (симптом подрезанного дерева), деформация легочного рисунка, отсутствие или задержка венозной фазы контрастирования.

Методы статистического анализа полученных данных. Статистическую обработку полученных данных проводили в программном пакете SPSS Statistic 21.0 и программной среде R. Все абсо-

лутные величины приведены в виде средних значений со стандартным отклонением ($M \pm m$).

РЕЗУЛЬТАТЫ

В предоперационном периоде ни у одного пациента по данным УЗИ не было признаков веноз-

ного тромбоза. В послеоперационном периоде венозный тромбоз по данным УЗИ зарегистрирован у 18 (15%) пациентов: по 6 пациентов из каждой группы расчетного риска ВТЭО (табл.1).

Таким образом, венозный тромбоз имел место после 53 ЛХЭ в 10 (18,9%) случаях; после 35 ЛГ

Таблица 1. Характеристика пациентов с выявленными послеоперационными тромбозами
Table 1. Characteristics of patients with identified postoperative thrombosis

№ п/п	пол	Возраст (лет)	Диагноз, вид операции	продолжительность операции (мин.)	Срок выявления тромба (сутки)	Локализация тромба
Группа низкого риска ВТЭО						
1	ж	36	ХКХ, ЛХЭ	45	3	венозные синусы икроножных мышц
2	м	36	паховая грыжа, ЛГ	40	2	венозные синусы икроножных мышц
3	м	44	паховая грыжа, ЛГ	35	3	илеофemorальный сегмент
4	м	48	паховая грыжа, ЛГ	30	3	общая бедренная вена
5	ж	48	пупочная грыжа, ГМТ	30	2	венозные синусы икроножных мышц
6	ж	54	ХКХ, ЛХЭ	40	3	общая бедренная вена
Группа умеренного риска ВТЭО						
7	ж	62	ХКХ, ЛХЭ	75	3	венозные синусы икроножных мышц
8	м	63	ХКХ, ЛХЭ	80	14	задние большеберцовые вены
9	м	63	ХКХ, ЛХЭ	85	9	венозные синусы икроножных мышц
10	ж	63	ХКХ, ЛХЭ	78	3	задние большеберцовые вены
11	ж	64	ХКХ, ЛХЭ	80	7	задние большеберцовые вены
12	ж	67	ХКХ, ЛХЭ	95	8	латеральная подкожная вена руки
Группа расчетного риска ВТЭО						
13	ж	72	ВБ, ЭРЧО+МФ	105	2	венозные синусы икроножных мышц
14	м	73	паховая грыжа, ЛГ	88	7	венозные синусы икроножных мышц
15	м	74	паховая грыжа, ЛГ	90	15	задние большеберцовые вены
16	ж	74	ВБ, ЭРЧО+МФ	120	3	венозные синусы икроножных мышц
17	м	74	ХКХ, ЛХЭ	115	14	задние большеберцовые вены
18	ж	77	ХКХ, ЛХЭ	115	9	венозные синусы икроножных мышц

при паховых грыжах - в 5 (14,3%) случаях; после 17 ГМТ при пупочных грыжах - в 1 (5,9%) случаи; после 15 операций ЭРЧО некомпетентных участков ствола большой или малой подкожных вен в сочетании с МФ при неосложненной ВБ нижних конечностей - в 2 (13,3%) случаях.

Сроки визуализации венозных тромбов были следующие: на 2-3 сутки - 10 случаев, на 7-9 сутки - 5 случаев, на 14-16 сутки - 3 случая.

По локализации тромбы находились в венозных синусах икроножных мышц у 10 пациентов, в общей бедренной вене при тромбозе бедренно-подколенного сегмента у 2 пациентов, у 5 пациентов в просвете задних большеберцовых вен, у 1 пациента выявлен тромбоз латеральной подкожной вены руки со стороны длительного нахождения венозного катетера.

По характеру тромбы были: полностью окклюзирующие просвет вены - в 7 случаях, фиксированные пристеночные без полной окклюзии просвета - в 10 случаях, флотирующий тромб - в 1 случае.

Типичные клинические проявления венозного тромбоза имели место лишь у 3 (16,7%) пациентов, в остальных 15 (83,3%) случаях процесс протекал бессимптомно и был выявлен благодаря целенаправленному ультразвуковому обследованию вен.

МСКТ ангиопульмонография была выполнена 18 пациентам с венозным тромбозом, но ни в одном случае не было зарегистрировано тромбов в русле легочных артерий.

ОБСУЖДЕНИЕ

Данные литературы и полученные в нашей работе результаты свидетельствуют о том, что ВТЭО являются достаточно частым осложнением после наиболее распространенных плановых хирургических операций, однако, по мнению ряда авторов, реальные цифры могут быть далеки от истинной заболеваемости и вероятность такого осложнения не всегда можно прогнозировать [2; 8; 9]. Определить реальный риск развития ВТЭО позволяют индивидуальные оценочные модели, либо «гибридный» подход, например, разработанный американским хирургом J. Carpinì. Последний, используя балльную оценку индивидуальной опасности развития ВТЭО, предлагает обоснованно выявлять традиционные группы риска, предполагающие проведение тромбопрофилактики, которая при низком риске не используется [17].

В нашем исследовании большее количество случаев ВТЭО (15 из 18) развилось после лапароскопических операций, что может объясняться тем, что при данной технологии карбоксиперитонеум повышает в процессе операции давление

в поддиафрагмальном сегменте нижней полой вены, что резко затрудняет венозный отток из нижних конечностей, способствуя тромбообразованию в глубоких венах голени.

Но здесь важно отметить, что значительное количество случаев (33,3%) послеоперационных ВТЭО наблюдалось среди наших пациентов с расчетным низким риском, которые не получали фармакотромбопрофилактику. Это свидетельствует о том, что существующая расчетная схема прогнозирования риска ВТЭО далека от совершенства и требуется ее оптимизация на основе персонализированного подхода.

Также важным является факт достаточно частого развития ВТЭО у пациентов с умеренным и высоким расчетным риском (у 15% больных из каждой группы) на фоне проводимой стандартной схемы фармакотромбопрофилактики, что свидетельствует о недостаточной ее эффективности у отдельных индивидуумов и требуется поиск лабораторных методов контроля за персональным действием антикоагулянтов. Полученные данные говорят о том, что венозные тромбозы в послеоперационном периоде развиваются в ранние сроки, это подтверждает современное представление о том, что хирургическое вмешательство является важнейшим триггером, активизирующим процесс тромбообразования [5; 15]. Подтверждается и общее представление, что венозный тромбоз при плановых хирургических вмешательствах зарождается преимущественно в глубоких венах голени и поэтому часто протекает бессимптомно [3; 4].

Наше исследование подтвердило также целесообразность и необходимость динамического ультразвукового контроля за венами нижних конечностей в первые 2 недели после плановых оперативных вмешательств. Подобных сведений и рекомендаций по этому вопросу в доступной литературе нам найти не удалось.

ВЫВОДЫ

1. После наиболее распространенных плановых хирургических вмешательств (ЛХЭ, ГП, ЭРЧО в сочетании с МФ), независимо от группы расчетного риска, послеоперационные ВТЭО регистрируются при УЗИ вен нижних конечностей и таза у 15% оперированных на 2-15 сутки, преимущественно локализуясь в венах голени, чаще протекают бессимптомно.

2. Существующая система прогнозирования и профилактики послеоперационных ВТЭО недостаточно эффективна и требует усовершенствования.

Конфликт интересов. Авторы заявляют об отсутствии конфликта интересов.

Conflict of interest. The authors have no conflict of interests to declare.

ЛИТЕРАТУРА:

1. Костюченко М. В. Современные методы профилактики тромбоемболических осложнений в послеоперационном периоде. *Consilium Medicum*. 2019;21(8):102-107. doi: 10.26442/20751753.2019.8.190570
2. Ллау Хуан В., Жан-Ив Д., Кьерсгард-Андерсен П., Эйвинд Я. Европейские рекомендации по профилактике периоперационной венозной тромбоемболии. *Европейский журнал анестезиологии*. 2018;35(2):134-138. doi: 10.1097/EJA.0000000000000706.
3. Савельев В. С., Чазов Е. И., Гусев Е. И. Российские клинические рекомендации по диагностике, лечению и профилактике венозных тромбоемболических осложнений. *Флебология*. 2010;4(2):2-37.
4. Бокерия Л. А., Затевахин И. И., Кириенко А. И. Российские клинические рекомендации по диагностике, лечению и профилактике венозных тромбоемболических осложнений (ВТЭО). *Флебология*. 2015;9(4-2):1-52.
5. Кузнецов М. Р., Марченко И. П., Федоров Е. Е. Профилактика тромбоемболических осложнений в хирургии. *Амбулаторная хирургия*. 2018;(1-2):20-25. doi: 10.21518/1995-14772018-1-2-20-25.
6. Goldhaber S. Z., Visani L., De Rosa M. Acute pulmonary embolism: clinical outcomes in the International Cooperative Pulmonary Embolism Registry (ICOPER). *Lancet*. 1999;353(9162):1386-1389.
7. Савельев В. С., Кириенко А. И., Андрияшкин В. В., Золотухин И. А., Андрияшкин А. В. Насколько реально предотвратить послеоперационные венозные тромбоемболические осложнения. *Хирургия. Журнал им. Н.И. Пирогова*. 2012;(10):4 8.
8. Лобастов К. В., Баринин В. Е., Лаберко Л. А. На пути к индивидуальному подходу в оценке риска и профилактике послеоперационных венозных тромбоемболических осложнений. *Флебология*. 2015;8(1):41 51. <https://doi.org/10.17116/flebo20159141-50>.
9. Gillet J. L. Management of superficial vein thrombosis of the lower limbs: update and current recommendations. *Phlebology*. 2015;22(2):82-88.
10. Monreal M., Mahe I., Bura-Riviere A. Pulmonary embolism: Epidemiology and registries. *Presse Med*. 2015;(44):377-383. doi: 10.1016/j.lpm.2015.10.006.
11. Avram J, Cadariu F, Pasztori M. The results of the surgical treatment of superficial venous thrombosis. *Cercetari Experimentale & Medico-Chirurgicale. J. Experim. Med. Res*. 2010;17(3):79-84.
12. Беленцов С. М. Нужна ли профилактика ВТЭО при современных миниинвазивных вмешательствах во флебологии. *Флебология*. 2018;(2):т68.
13. Миронов А. В., Леонтьев С. Г., Мамадумаров В. А., Устинов Ф. С. Вторичная профилактика ВТЭО: современный взгляд. *Русский медицинский журнал*. 2014;22(17):1254-1258.
14. Кириенко А. И., Цициашвили М. Ш., Агафонов В. Ф. Послеоперационные тромбозы глубоких вен нижних конечностей. Диагностическое значение ультразвукового сканирования. *Русский медицинский журнал*. 2002;(8):385.
15. Venous thromboembolism in over 16s: reducing the risk of hospital-acquired deep vein thrombosis or pulmonary embolism. *National Institute for Health and Care Excellence (NICE)*. 2019. URL: <https://www.nice.org.uk/guidance/ng89> (ссылка активна на 28.09.2022).
16. ГОСТ Р 56377-2015. Клинические рекомендации (протоколы лечения) профилактика тромбоемболических синдромов: национальный стандарт Российской Федерации: издание официальное: утвержден и введен в действие Приказом Федерального агентства по техническому регулированию и метрологии № 201-ст. от 31 марта 2015 г. – URL: <https://docs.cntd.ru/document/1200119183> (ссылка активна на 28.09.2022).
17. Caprini J. A. Thrombotic Risk Assessment: A Hybrid Approach. URL: <http://www.venousdisease.com/Publications/JACaprini-HybridApproach3-10-05.pdf> (ссылка активна на 28.09.2022).

REFERENCES

1. Kostiuhenko M. V. Modern methods for the prevention of thromboembolic complications in the postoperative period. *Consilium Medicum*. 2019; 21 (8): 102–107. (In Russ) doi: 10.26442/20751753.2019.8.190570
2. Llau J-Y, Jean-Yves J, Kjaersgaard-Andersen P, Eivind Ya. European guidelines on perioperative venous thromboembolism prophylaxis: Day surgery and fast-track surgery. 2018;35(2):134-138. (In Russ) doi: 10.1097/EJA.0000000000000706
3. Savelyev V. S., Chazov E. I., Gusev E. I. Russian clinical guidelines for the diagnosis, treatment and prevention of venous thromboembolic complications. *Flebologiya*. 2010;4(2):3–37. (In Russ).
4. Bokeriya L. A., Zatevakhin I.I., Kirienko A.I. Russian clinical guidelines for the diagnosis, treatment and prevention of venous thromboembolic complications (VTEO). *Flebologiya*. 2015;9(4-2):1-52. (In Russ).
5. Kuznetsov M. R., Marchenko I. P., Fedorov E. E. Prevention of venous thromboembolic complications in surgery. *Ambulatonaya khirurgiya*.

2018;(1-2);20-25. (In Russ) doi.org/10.21518/1995-14772018-1-2-20-25.

6. Goldhaber S. Z., Visani L., De Rosa M. Acute pulmonary embolism: clinical outcomes in the International Cooperative Pulmonary Embolism Registry (ICOPER). *Lancet*. 1999;353(9162):1386-1389.

7. Savelyev V. S., Kirienko A. I., Andriyashkin V. V., Zolotukhin I. A., Andriyashkin A. V. How real is the prevention of postoperative venous thromboembolic complications. *Pirogov Russian Journal of Surgery = Khirurgiya. Zurnal im. N.I. Pirogova*. 2012;(10):4-8. (In Russ.)

8. Lobastov K. V., Barinov V. E., Laberko L. A. Toward the individual approach to the evaluation of risks and prevention of postoperative venous thromboembolism. *Flebologiya*. 2015;8(1):41-51. (In Russ) doi:10.17116/flebo20159141-50

9. Gillet J. L. Management of superficial vein thrombosis of the lowerlimbs: update and current recommendations. *Phlebolympology*. 2015;22(2):82-88.

10. Monreal M., Bura-Riviere A. Pulmonary embolism: Epidemiology and registries. *Presse Med*. 2015;(44):377-383. doi: 10.1016/j.lpm.2015.10.006.

11. Avram J, Cadariu F, Pasztori M. The results of the surgical treatment of superficial venous thrombosis. *Cercetari Experimentale & Medico-Chirurgicale. J. Experim. Med. Res*. 2010;17(3):79-84.

12. Belentsov S. M. Is it necessary to prevent of venous thromboembolic complications with modern

minimally invasive interventions in phlebology. *Flebologiya*. 2018;(2):68 (In Russ).

13. Mironov A. V., Leont'ev S. G., Mamadumarov V. A. Secondary prevention of venous thromboembolic complications: a modern view. *Russian medical journal*. 2014;22(17):1254-1258. (In Russ).

14. Kirienko A. I., Tsitsiashvili M. Sh., Agafonov V. F. Postoperative deep vein thrombosis of the lower extremities. Diagnostic value of ultrasound scanning. *Russian medical journal*. 2002;(8):385.

15. Venous thromboembolism in over 16s: reducing the risk of hospital-acquired deep vein thrombosis or pulmonary embolism. National Institute for Health and Care Excellence (NICE). 2019. URL: <https://www.nice.org.uk/guidance/ng89> (link is active as of September 28, 2022).

16. State Standard R 56377-2015. Clinical guidelines (treatment protocols) prevention of thromboembolic syndromes: national standard of the Russian Federation: official edition: approved and put into effect by Order of the Federal Agency for Technical Regulation and Metrology № 201-st. dated March 31, 2015 URL: <https://docs.cntd.ru/document/1200119183> (link is active as of September 28, 2022).

17. Caprini J. A. Thrombotic Risk Assessment: A Hybrid Approach. URL: <http://www.venousdisease.com/Publications/JACaprini-HybridApproach3-10-05.pdf> (link is active as of September 28, 2022).

ГАНГРЕНА ФУРНЬЕ В СОВРЕМЕННЫХ УСЛОВИЯХ

Белобородов В. А., Фролов А. П.

ФГБОУ ВО «Иркутский здравоохранения Российской Федерации, 664003, ул. Красного Восстания 1, Иркутск, Россия

Для корреспонденции: Белобородов Владимир Анатольевич, доктор медицинских наук, профессор, заведующий кафедрой общей хирургии; BVA555@yandex.ru

For correspondence: Vladimir A. Beloborodov, M.D., D. Sci. (Med.), Prof., Depart. of General Surgery; e-mail: BVA555@yandex.ru

Information about authors:

Beloborodov V. A., <https://orcid.org/0000-0002-3299-1924>

Frolov A. P., <https://orcid.org/0000-0002-3453-548X>

РЕЗЮМЕ

Гангрена Фурнье (ГФ), или молниеносная гангрена наружных половых органов, промежности и перианальной области, является редкой и опасной для жизни патологией. Летальность не имеет тенденции к снижению и достигает 40%. Цель. Изучение особенностей ГФ в современных условиях. Материалы и методы. Проведен ретроспективный анализ ГФ у 7 пациентов в возрасте $56,1 \pm 22,2$ лет, находившихся на лечении в хирургическом отделении в 2017-2020 годах. Результаты. Во всех наблюдениях ГФ была у лиц мужского пола в возрасте от 18 до 77 лет. У каждого из них имелось сочетание местных и общих причин заболевания. Местными причинами являлись входные ворота инфекции, существовавшие более 10 дней. Общими были параличи, атония мочевого пузыря и сахарный диабет. У 4 пациентов гангрена на мошонке развивалась течение первых 3-х суток заболевания, у 3 – через неделю. Лечение было комплексным, состояло из оперативного и консервативного методов. Оперативное лечение основывалось на проведении активной хирургической тактики. Основу консервативной терапии составляли рациональная антибактериальная и инфузионная терапия. Оперативное лечение (широкое рассечение инфицированных тканей и иссечение некротизированных тканей) дополнялось ультразвуковой кавитацией раны для удаления мелких некрозов и пленок фибрина, озонотерапией. Летальность составила 14,3%. Заключение. В современных условиях ГФ может иметь два клинических варианта – быстро прогрессирующий (молниеносный) и медленно прогрессирующий. Лечение ГФ – комплексное. В основе – активная хирургическая тактика с адекватной антибактериальной и инфузионной терапией. Ультразвуковая кавитация раны в сочетании с озонотерапией эффективно дополняет хирургическое лечение раны.

Ключевые слова: гангрена Фурнье, некротизирующий фасциит, гангрена полового члена и мошонки.

FOURNIER'S GANGRENE IN MODERN CONDITIONS

Beloborodov V. A., Frolov A. P.

Irkutsk State Medical University, Irkutsk, Russia

SUMMARY

Background. Fournier's gangrene (FG), or fulminant gangrene of the vulva, perineum, and perianal area, is a rare and life-threatening pathology. Mortality does not tend to decrease and reaches 40%. Goal: the study of the features of FG in modern conditions. Materials and methods. A retrospective analysis of FG in 7 patients aged 56.1 ± 22.2 years who were treated in the surgical department in 2017-2020. Results. Only males aged 18 to 77 years took parts in all FG observations. Each of them had a combination of local and general causes of the disease. Local causes were the entry of infection that existed for more than 10 days. Common were paralysis, bladder atony and diabetes mellitus. In 4 patients, gangrene on the scrotum developed during the first 3 days of the disease, in 3 patients after a week. The treatment was complex, consisted of surgical and conservative methods. Surgical treatment was based on aggressive surgical procedures. The basis of conservative therapy was rational antibacterial and infusion therapy. Surgical treatment (wide dissection of infected tissues and excision of necrotic tissues) was supplemented by ultrasonic cavitation of the wound to remove small necrosis and fibrin films, ozone therapy. Mortality was 14.3%.

Conclusion. In modern conditions, FG can have two clinical variants – rapidly progressive (fulminant) and slowly progressive. FG treatment is complex. It is based on aggressive surgical procedures with adequate antibacterial and infusion therapy. Ultrasonic cavitation technology for wound debridement combined with ozone therapy effectively complements surgical wound treatment.

Key words: Fournier's gangrene, necrotizing fasciitis, gangrene of the penis and scrotum.

Гангрена Фурнье (ГФ), или молниеносная гангрена наружных половых органов, промежности и перианальной области, представляет редкую, опасную для жизни урохирургическую патологию (рис. 1, 4). В настоящее время ГФ рассматривается как вариант некро-

тизирующего фасциита, вызванного синергической полимикробной инфекцией. Быстро развивающийся инфекционный процесс в фасции, обуславливает тромбоз подкожных сосудов и приводит к гангрене вышележащей кожи [1; 2].

Несмотря на редкость, заболевание известно с глубокой древности. Первое описание гангрены наружных половых органов у мужчин было сделано в V веке до н. э. Гиппократом в трактате «Эпидемии». В I веке древнееврейский историк Иосиф Флавий в трудах «Иудейские древности» и «Иудейская война» описывает гангрену половых органов у царя Ирода Великого, которая была у него в последние дни жизни.

В средние века Авиценна в трактате «Канон врачебной науки» описал гангрену половых органов как операционное осложнение уретротомии в области промежности при удалении камней мочевого пузыря. Считал, что причиной заболевания является попадание мочи в рану и неадекватный отток крови из нее. Для лечения предлагал немедленно выполнять разрез до появления крови и накладывать повязку с уксусом и солью.

Первое современное описание заболевания было сделано французским военным хирургом Н. Baurienne в 1764 году. Он сообщил о случае посттравматической гангрены мошонки у 45-летнего помощника армейского мясника. Заболевание развилось через 4 дня, после того как его боднул бык с нанесением двух ран в области лобковой кости и промежности. Основой лечения явилась активная хирургическая тактика. При перевязках он использовал корпию, пропитанную камфорным спиртом с добавлением нашатыря. После очищения на раны перевязывались бальзамические повязками. Образовавшийся раневой дефект вследствие утраты мошонки был устранен кожной пластикой местными тканями с наложением вторичных швов [3].

В 1777 году английский корабельный хирург R. Robertson описал нетравматическую гангрену половых органов у пожилого корабельного мясника на фоне хронического алкоголизма и подагры. Заболевание развилось через 48 часов после полового акта, после которого появились острая задержка мочи и выраженный отек полового члена. Спустя 36 часов у него развилась гангрена мошонки, а еще через 24 часа наступила смерть. Лечение осуществлялось повязками с перуанским бальзамом [4]. В конце XVIII было опубликовано еще 2 наблюдения гангрены половых органов у мужчин, лечение которых проводилось перуанским бальзамом с благоприятным исходом. В течение XIX века в разных странах продолжали появляться сообщения о единичных наблюдениях гангрены половых органов, в том числе у младенцев [5].

В 1883 году парижский дерматовенеролог, профессор Jean-Alfred Fournier впервые описал идиопатический вариант молниеносной гангрены полового члена у молодого человека. Так же в этой работе он впервые провел обобщение серии известных случаев гангрены половых орга-

нов и подробно рассмотрел их причины. Все они были разделены на 2 группы: общие и местные. К первой группе причин отнесены сопутствующие заболевания (сахарный диабет, атеросклероз), ко второй – травмы (случайные и операционные) и инфекции урогенитального тракта, отмечено, что вторая группа встречается чаще, чем первая [6]. И как результат – эта работа стала широко известна в Европе.

Первоначально имя J.-A. Fournier связывалось только с идиопатическим вариантом гангрены половых органов, позже под термином ГФ стали рассматривать любые гангрены независимо от этиологии. В литературе можно встретить более 15 различных названий заболевания. Такое многообразие терминов является отражением различных взглядов на природу заболевания и подходов к его лечению [7]. Есть предложение использовать этот термин только к заболеваниям, впервые описанным J.-A. Fournier, – случаям молниеносной гангрены полового члена и мошонки неустановленной этиологии [8]. Несмотря на редкость заболевания, актуальность изучения этой патологии с каждым годом возрастает, что связано с ростом числа иммунокомпрометированных пациентов, которые составляют основную массу больных ГФ [9-11]. По данным эпидемиологических исследований с 1950 по 1999 годы и с 2000 по 2007 годы ежегодный прирост больных ГФ увеличился в 6,4 раза [9].

ГФ может наблюдаться в любом возрасте, не только у мужчин, но и у женщин и детей. Чаще встречается у мужчин в возрасте 40-60 лет, соотношение мужчин и женщин 10:1. Средний возраст пациентов с ГФ имеет устойчивую тенденцию к росту [7]. Летальность не имеет тенденции к снижению и, несмотря на современные методы лечения, достигает 40% [1; 2].

Цель исследования: изучение особенностей ГФ в современных условиях.

МАТЕРИАЛ И МЕТОДЫ

Проведен ретроспективный анализ ГФ у 7 пациентов в возрасте $56,1 \pm 22,2$ лет, находившихся на лечении в хирургическом отделении в 2017-2020 годах.

В исследуемой группе пациентов ГФ наблюдалась только у лиц мужского пола в возрасте от 18 до 77 лет (табл. 1). Во всех наблюдениях некротический процесс локализовался на мошонки и области промежности без поражения полового члена, в 2 наблюдениях некроз распространялся на переднюю брюшную стенку. В области поражения выявлялись входные ворота инфекции – раны различного генеза, существовавшие до заболевания более 10 суток.

Все пациенты страдали сопутствующими заболеваниями: у 4 – имела нижняя параплегия или парапарез с нарушением функции мочевого пузыря, у 2 – сахарный диабет II типа, у 1 – артроз правого коленного сустава со снижением активности пациента (табл. 1). Во всех представленных

наблюдениях пациенты поступали в ясном сознании, стабильной гемодинамикой (систолическое АД более 90 мм рт. ст., среднее – более 70 мм рт. ст.) и частотой дыхания менее 20 1/мин. Тахикардия более 90/мин отмечалась у 2 пациентов с лихорадкой.

Таблица 1. Клинические проявления гангрены Фурнье
Table 1. Clinical Manifestations of Fournier's Gangrene

№	Возраст (лет) / пол	Локализация			Сопутствующее заболевание	Входные ворота – раны	Т°С
		мошонка	промежность	Передняя брюшная стенка			
1	40 / муж	1	1		Посттравматический квадрипарез	1	37,5
2	76 / муж	1	1	1	Нижний спастический парапарез, цистостомия	1	38,5
3	18 / муж	1	1	1	Декомпенсированная гидроцефалия, Нижняя параплегия	1	39,0
4	65 / муж	1	1		Остеоартроз правого коленного сустава	1	37,3
5	71 / муж	1	1		Сах. диабет 2 типа	1	37,2
6	77 / муж	1	1		Нижний парапарез, атония мочевого пузыря	1	37,2
7	46 / муж	1	1		Сах. диабет 2 типа	1	37,5

У 4 пациентов заболевание быстро прогрессировало, имело молниеносное течение. Некротический процесс на мошонке появлялся в течение первых 3-х суток с момента появления первых клинических симптомов. Из них у 2 – отмечалась лихорадка, у других – субфебрильная температура (табл. 1). У 3 больных место медленно прогрессирующее течение, которое характеризовалось появлением некроза мошонки через неделю от начала заболевания. При этом во всех наблюдениях температура была субфебрильная (табл. 1).

Все пациенты с ГФ предъявляли жалобы на интенсивные боли в мошонки и промежности. При осмотре отмечался выраженный отек и эритема мошонки с синюшными или черного цвета пятнами. Эритема нередко переходила на смежные области (рис. 1, 3). Пальпация мошонки была болезненна, очаг флюктуации определялся с трудом, в 4 наблюдениях клинически в тканях мошонки определялся газ (крепитация при пальпации, тимпанит при перкуссии). В сомнительных случаях прибегали диагностической пункции, при которой получали гной с неприятным запахом. Инструментальные методы исследования на выявление скопления гноя и газа

в тканях, носили вспомогательный характер для уточнения распространенности гнойно-некротического процесса.

Для пациентов с ГФ был характерен лейкоцитоз (табл. 2). Однако, значимое повышение уровня лейкоцитов в крови ($>12,0 \times 10^9 / л$) было отмечено только у 2 пациентов. Уровень гемоглобина был снижен, при относительно нормальном числе эритроцитов (расчетный цветной показатель составил 0,77). Существенное снижение уровня гемоглобина ($<80 г/л$) отмечено только в 2 наблюдениях. Уровень билирубина был в пределах нормальных значений. Выявленное повышение уровня билирубина у 2 пациентов носил проходящий характер. Показатели креатинина находились в пределах нормальных значений.

РЕЗУЛЬТАТЫ

Всем проводилось комплексное лечение, состоящее из оперативного и консервативного методов. Оперативное лечение основывалась на проведении активной хирургической тактики. Основу консервативной терапии составляли рациональная антибактериальная и инфузионная терапия.

Таблица 2. Лабораторные показатели крови у пациентов с гангреной Фурнье
Table 2. Lab blood values in Fournier's gangrene

№	Лейкоциты, ×10 ⁹ /л	Эритроциты, ×10 ¹² /л	Гемоглобин, г/л	Тромбоциты ×10 ⁹ /л	Билирубин мкмоль/л	Креатинин мкмоль/л
1	8,7	4,21	70	281	10,3	101
2	11,3	3,50	96	341	32,2	74
3	11,8	4,6	77	225	9,1	70
4	33,8	3,57	121	627	11,6	72
5	11,9	4,89	145	338	11,0	70
6	10,3	3,60	101	229	27,0	65
7	16,9	4,96	138	165	18,0	55
M±σ	14,96±8,68	4,190±0,640	108,1±28,8	315,1±151,5	17,03±9,11	72,4±14,1

Примечание: M – средняя арифметическая, σ – среднеквадратичное отклонение.

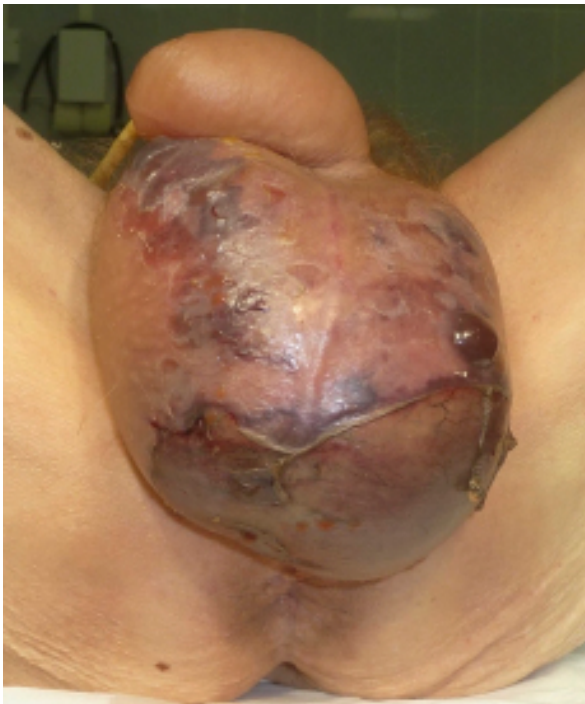

Рис. 1. Гангрена Фурнье (некроз мошонки с гнойным отделяемым).
Fig. 1. Fournier's gangrene (scrotum necrosis with pus discharge).

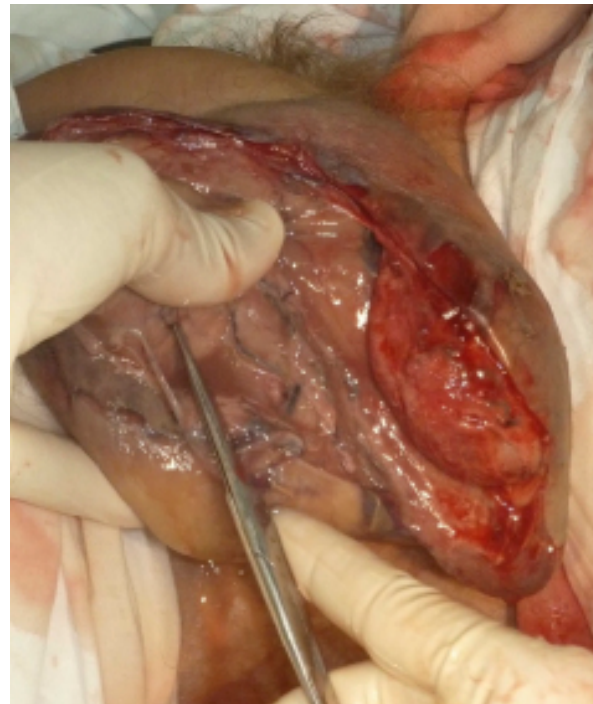

Рис. 2. Хирургическое лечение гангрены мошонки – рассечение и иссечение некротизированных тканей.
Fig. 2. Surgical care of Fournier's gangrene (dissection and excision of necrotic scrotum tissues).

Все пациенты, поступившие с ГФ, в экстренном порядке были оперированы. Хирургическое лечение состояло из широкого рассечения инфицированных тканей, пропитанных гноем, вскрытия гнойных затеков и иссечения видимых некротизированных тканей (рис. 2, 4). Во всех наблюдениях обнаруживалась лизирующая фасция тусклого серого цвета, пропитанная гноем с неприятным запахом, яички были жизнеспособ-

ные, ярко красного цвета. После рассечения и иссечения тканей, раны санировались 3% раствором перекиси водорода, дренировались трубчатыми дренажами, выполнялась марлевыми тампонами с растворами антисептика.

В I стадии раневого процесса проводились перевязки ран 3% раствором перекиси водорода до исчезновения в ране неприятного запаха, после чего – с водорастворимой мазью «Левомеколь».

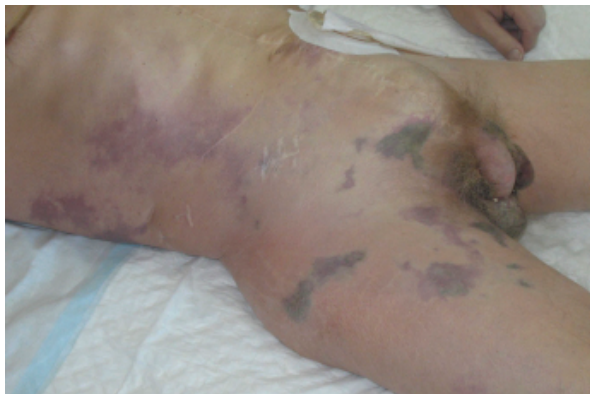

Рис. 3. Гангрена Фурнье с местными осложнениями (некроз мошонки, осложненный некротизирующим фасциитом передней брюшной стенки и правого бедра).

Fig. 3. Fournier's gangrene with local complications (necrosis of scrotum complicated by necrotizing fasciitis of abdominal wall and right thigh).

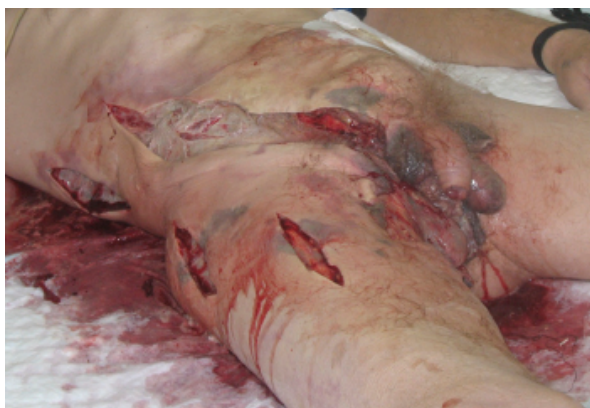

Рис. 4. Хирургическое лечение гангрены Фурнье с местными осложнениями (широкое рассечение инфицированных тканей мошонки, передней брюшной стенки и правого бедра с частичным иссечением некрозов).

Fig. 4. Surgical care of Fournier gangrene with local complications (wide dissection of infected scrotum tissues, anterior abdominal wall and right thigh with partial debridement).

По мере формирования новых участков некрозов и обнаружения гнойных затеков для их ликвидации выполнялись этапные некрэктомии и вторичная хирургическая обработка ран. После устранения больших участков некротизированной ткани хирургическим методом, для ликвидации мелких некрозов и пленок фибрина на дне раны применялась ультразвуковая кавитация (УЗК) раны, которая положительно влияла не только на очищение раны, но и на появление достаточно ярких грануляций в ней. Применение повязок с ферментными препаратами применялось редко по экономическим соображениям.

В раннем послеоперационном периоде в качестве этиотропного лечения для устранения анаэробной инфекции в ране проводились физиотерапевтические процедуры. С этой целью применялись: гипербарическая оксигенация (ГБО) в 1 наблюдении, ультрафиолетовое облучение (УФО) – в 1, локальная озонотерапия – в 3.

При проведении локальной озонотерапии использовались две методики. Первая – для широко открытой и большой по площади раны. По этой методике рана изолировалась от внешней среды стерильной пленкой, так чтобы образовалась воздушная полость между пленкой и раной, в которую устанавливались две трубки, одна для подачи озона из аппарата, другая – для отвода озона. Вторая методика применялась для узких ран с длинными раневыми каналами и карманами. В них устанавливались стерильные трубчатые дренажи, в которые непосредственно подавался озон, а рана от внешней среды изолировалась стерильной пленкой без создания полости. Озон отводился по одному или нескольким дренажам. Процедуры выполнялись во время перевязок – утром и вечером. Через 2 суток зловонный запах исчезал. После чего озонотерапия выполнялась однократно в день в течение 5 дней. К концу курса процедуры на дне раны появлялись отчетливые грануляции на фоне остатков некротизированной ткани, которые удалялись за счет ультразвуковой кавитации.

Во 2 стадии раневого процесса в 5 наблюдениях осуществлялась пластика мошонки путем перемещения остатков кожных лоскутов мошонки с наложением вторичных швов, в 1 – аутодермопластика расщепленного кожного лоскута по Тиршу.

Характер антибактериальной терапии определялся клинической характеристикой гнойно-некротического процесса. Во всех наблюдениях поражение мягких тканей носило анаэробно-гнилостный характер. В экссудате были верифицированы: *Escherichia coli* у 4 больных, *Proteus vulgaris* – 1. *Pseudomonas aeruginosa* – 1, *Klebsiella pneumoniae* – 1. В качестве стартовой антибактериальной терапии назначался цефтриаксон (2-4 г/сут.) или ципрофлоксацин (1,0 г/сут.) в сочетании метрогилом (1,5 г/сут.). После получения результатов бактериологического исследования раневого экссудата проводилась корректировка антибактериальной терапии. Во всех наблюдениях выполнялась инфузионная терапия, не менее 1,5 л/сут.

Летальный исход был в 1 (14,3%) наблюдении у пациента (№ 2) с молниеносным течением заболевания, приведшим к обширному некротическому поражению мошонки и промежности с распространением гнилостно-некротического процесса на переднюю брюшную стенку и развитием сепсиса (рис. 3, 4).

ОБСУЖДЕНИЕ

За исследуемый период ГФ была отмечена только у лиц мужского пола различных возрастных групп, средний возраст которых был $56,1 \pm 22,2$, что полностью соответствует литературным данным [7]. Во всех наблюдениях выявлена причина заболевания, что соотносится с данными N. Eke [11], проанализировавшему 1726 случаев ГФ, в которых причина выявлялась 95-97%. В каждом наблюдении имело место сочетание местных и общих причин заболевания. Среди местных причин – это наличие входных ворот инфекции, которые существовали более 10 дней до начала заболевания. Среди общих причин ведущее место занимали сопутствующие заболевания, приводящие к ограничению активности пациентов с нарушением мочеиспускания (параличи, парезы, заболевания нижних конечностей), реже – болезни с нарушением обменных веществ (сахарный диабет).

По течению заболевания можно выделить две формы: быстро прогрессирующую (молниеносную) и медленно прогрессирующую. Для молниеносного течения заболевания (4 случая) характерно развитие некротического процесса в мошонки в течение первых 3-х суток с момента появления первых клинических симптомов. Медленно прогрессирующее течение ГФ (3 случая) характеризовалось развитием некротического процесса через неделю от начала заболевания и субфебрильной температурой.

Диагностика заболевания описанных наблюдений не вызвала сложностей, основывалась на жалобах, анамнезе, физикальном осмотре пациента. Тяжелых нарушений гемодинамики и дыхания при госпитализации не наблюдалось. Пациенты с ГФ предъявляли жалобы на боли в мошонке, отмечался ее выраженный отек и эритема с синюшными пятнами, при пальпации отмечалась боль. Пальпаторно и перкуторно часто определялся газ в тканях. Важнейшим методом подтверждения диагноза – пункция тканей с получением гноя.

Лабораторные и инструментальные исследования не имели значения в диагностике заболевания: в крови выявили умеренный лейкоцитоз и незначительное снижение концентрации гемоглобина в эритроцитах. Это привело к тому, что предложенные прогностические шкалы, основанные на клинико-лабораторных показателях, не оправдали своих ожиданий в отношении анализируемых наблюдений ГФ. Это, прежде всего, шкалы LRINEC и FGSI. Шкала LRINEC (Laboratory Risk Indicator for Necrotizing Fasciitis), была предложена С. Wong и соавт. для предсказания развития некротизирующего фасциита и основывалась на использовании показателей количества лейкоцитов и гемоглобина

крови, уровня натрия, глюкозы, креатинина и С-реактивного белка в плазме крови [12]. Индекс тяжести ГФ FGSI (Fournier's Gangrene Severity Index) был предложен E. Laog и соавт. представлял собой совокупность 9 основных клинико-лабораторных показателей (частоты пульса и дыхания, артериального давления и температуры тела, количества лейкоцитов крови, величины гематокрита, уровней натрия, калия, креатинина, альбумина, щелочной фосфатазы и стандартных бикарбонатов в плазме крови) [13].

Лечение пациентов с ГФ было комплексным. В основе оперативного лечения лежала активная хирургическая тактика, которая была впервые успешно применена для лечения гангрены мошонки Н. Baurienne (1764) [3] и с тех пор принципиально не изменилась. В ее основе лежало рассечение пропитанных гноем тканей и иссечение некрозов. Из современных новшеств, для очищения раны от остатков медленно лизирующихся мелких некрозов и инфицированных пленок фибрина, хорошо себя зарекомендовал метод УЗК раны. Метод позволил в более короткие сроки перевести рану во вторую стадию раневого процесса с последующим закрытием раневого дефекта одним из способов.

В качестве дополнительных методов этиотропного воздействия на рану с целью ликвидации анаэробной флоры использовались физиотерапевтические воздействия с образованием свободных радикалов кислорода. Ряд зарубежных специалистов с этой целью предлагают использовать метод ГБО, который приводит к увеличению оксигенации тканей и активности макрофагов в очаге воспаления, предотвращает распространение некроза и уменьшает проявления эндотоксемии. Метод имеет прямой антибактериальный эффект по отношению к анаэробной флоре, за счет образования свободных радикалов кислорода [14; 15].

В представленной серии наблюдений ГФ мы имели единичный опыт использования ГБО. В целом метод оправдал возлагаемые на него ожидания быстрого устранения аэробного процесса и предотвращения прогрессирования некрозов в ране. Основными причинами ограничения использования этого метода лечения ГФ и некротизирующих фасциитов – это логистические и организационные проблемы. Когда купируется острый процесс и стабилизируется состояние, как правило, у пациента необходимость в ГБО исчезает.

Хорошей альтернативой ГБО может служить местное воздействие на раны озона. Достоинством озонотерапии является портативность устройства, что позволяет проводить процедуру непосредственно в процессе перевязки с осуществлением полного контроля за состоянием пациента. По разработанной методике озоноте-

рапии антибактериальный эффект по отношению к анаэробам наступает через 2 суток, за счет воздействия свободных радикалов кислорода.

Использование УФО в острый период ГФ ограничивалось рядом проблем: Это транспортировка до кабинета УФО, необходимостью открывать рану при проведении процедуры и закрывать ее по окончании. Однако это может быть решено путем в установки портативного излучателя ультрафиолета в местах проведения перевязок.

Общее лечение осуществлялось по традиционной методике для гнойных заболеваний – подбор антибактериальных препаратов с учетом чувствительности микрофлоры, определение объема и продолжительности инфузионной терапии, коррекция обменных процессов и системы свертывания крови, и т. д. Все это требовало постоянного мониторинга.

ЗАКЛЮЧЕНИЕ

В современных условиях ГФ может развиваться в любых возрастных группах. Этому способствует наличие входных ворот инфекции в области наружных половых органов на фоне сопутствующих заболеваний, приводящих (параличей, атонии мочевого пузыря, сахарного диабета). ГФ имеет два клинических варианта – быстро прогрессирующий (молниеносный) и медленно прогрессирующий. В основе диагностики ГФ лежит оценка местного статуса с диагностической пункцией. Лечение ГФ – комплексное. В основе – активная хирургическая тактика с адекватной антибактериальной и инфузионной терапией. УЗК раны в сочетании с озонотерапией эффективно дополняет местное лечение раны.

Конфликт интересов. Авторы заявляют об отсутствии конфликта интересов.

Conflict of interest. The authors have no conflict of interests to declare.

ЛИТЕРАТУРА

1. Mallikarjuna M N, Vijayakumar A, Patil V S, Shivswamy B S. Fournier's Gangrene: Current Practices. *ISRN Surgery*. 2012;1-8. doi:10.5402/2012/942437
2. Singh A, Ahmed K, Aydin A, Khan MS, Dasgupta P. Fournier's gangrene. A clinical review. *Archivio Italiano Di Urologia e Andrologia*. 2016;88(3):157-164. doi:10.4081/aiua.2016.3.157
3. Baurienne H. Sur une contuse qui s'est terminée par le sphacèle de le scrotum. *J Med Chur Pharm*. 1764; 20: 251-256.
4. Robertson R. Observations of Fevers and Other Diseases which Occur on Voyages to Africa and the West Indies, 1st edn. London: John Murray; 1792; 121-123.

5. Short B. Fournier gangrene: an historical reappraisal. *Internal Medicine Journal*. 2018; 48(9), 1157-1160. doi:10.1111/imj.14031

6. Fournier J A. Gangrène foudroyante de la verge. *Med Prat*. 1883;4:589-497.

7. Прохоров А. В. Гангрена Фурнье: история вопроса, терминология, эпидемиология, предрасполагающие факторы, этиология и патогенез: обзор литературы. *Экспериментальная и клиническая урология*. 2015; 4: 76-85.

8. Schultz D, Mohor C S, Solovan C. Unusual foreign body in the sigmoid colon, chronic alcohol abuse, and Fournier gangrene: a case report. *Clin Interv Aging*. 2015; 31(10): 673-677. doi:10.2147/CIA.S79609

9. Ngugi P, Magoha G, Nyaga P. Fournier's gangrene in the HIV era. *Afr Health Sci*. 2014; 14(4): 1063-1068. doi:10.4314/ahs.v14i4.38

10. Hakkarainen T W, Kopare N M, Fellow B, Evans H L. Necrotizing soft tissue infections; review and current concepts in treatment, systems of care, and outcomes. *Curr Probl Surg*. 2014; 51(8): 344-362. doi:10.1067/j.cpsurg.2014.06.001

11. Eke N. Fournier's gangrene, still an enigma. *J Postgrad Med*. 2008;54(2): 83-84. doi:10.4103/0022-3859.40770

12. Wong C H, Khin L W, Heng K S, Wong C H, Khin L W, Heng K S, Tan K C, Low C. The LRINEC (Laboratory Risk Indicator for Necrotizing Fasciitis) score: a tool for distinguishing necrotizing fasciitis from other soft tissue infections. *Crit. Care Med*. 2004; 32(7): 1535-1541. doi:10.1097/01.ccm.0000129486.35458.7d

13. Laor E, Palmer L S, Tolia B M, Reid R E, Winter H I. Outcome prediction in patients with Fournier's gangrene. *J Urol*. 1995; 154(1): 89-92.

14. Shaw J J, Psinos C, Emhoff T A, Shah S A, Santry H P. Not just full of hot air: hyperbaric oxygen therapy increases survival in cases of necrotizing soft tissue infections. *Surg. Infect*. 2014; 15(3): 328-335. doi:10.1089/sur.2012.135

15. Willy C, Rieger H, Vogt D. Hyperbare Oxygenation bei nekrotisierenden Weichteilinfektionen: Kontra. *Chirurg*. 2012; 83(11): 960-972. doi:10.1007/s00104-012-2284-z

REFERENCES

1. Mallikarjuna M N, Vijayakumar A, Patil V S, Shivswamy B S. Fournier's Gangrene: Current Practices. *ISRN Surgery*. 2012;1-8. doi:10.5402/2012/942437
2. Singh A, Ahmed K, Aydin A, Khan MS, Dasgupta P. Fournier's gangrene. A clinical review. *Archivio Italiano Di Urologia e Andrologia*. 2016;88(3):157-164. doi:10.4081/aiua.2016.3.157

3. Baurienne H. Sur une contuse qui s'est terminée par le sphacèle de le scrotum. *J Med Chur Pharm.* 1764; 20: 251-256.
4. Robertson R. Observations of Fevers and Other Disease which Occur on Voyages to Africa and the West Indies, 1st edn. London: John Murray; 1792; 121-123.
5. Short B. Fournier gangrene: an historical reappraisal. *Internal Medicine Journal.* 2018; 48(9), 1157-1160. doi:10.1111/imj.14031
6. Fournier J A. Gangrène foudroyante de la verge. *Med Prat.* 1883;4:589-497.
7. Prokhorov A V. Fournier's gangrene. History, terminology, epidemiology, predisposing factors, etiology and pathogenesis: literature review. *Ekspierimental'naya i klinicheskaya urologiya.* 2015; 4: 76-85. (in Russ.)
8. Schultz D, Mohor C S, Solovan C. Unusual foreign body in the sigmoid colon, chronic alcohol abuse, and Fournier gangrene: a case report. *Clin Interv Aging.* 2015; 31(10): 673-677. doi:10.2147/CIA.S79609
9. Ngugi P, Magoha G, Nyaga P. Fournier's gangrene in the HIV era. *Afr Health Sci.* 2014; 14(4): 1063-1068. doi:10.4314/ahs.v14i4.38
10. Hakkarainen T W, Kopare N M, Fellow B, Evans H L. Necrotizing soft tissue infections; review and current concepts in treatment, systems of care, and outcomes. *Curr Probl Surg.* 2014; 51(8): 344-362. doi:10.1067/j.cpsurg.2014.06.001
11. Eke N. Fournier's gangrene, still an enigma. *J Postgrad Med.* 2008;54(2): 83-84. doi:10.4103/0022-3859.40770
12. Wong C H, Khin L W, Heng K S, Wong C H, Khin L W, Heng K S, Tan K C, Low C. The LRINEC (Laboratory Risk Indicator for Necrotizing Fasciitis) score: a tool for distinguishing necrotizing fasciitis from other soft tissue infections. *Crit. Care Med.* 2004; 32(7): 1535-1541. doi:10.1097/01.ccm.0000129486.35458.7d
13. Laor E, Palmer LS, Tolia B M, Reid R E, Winter H I. Outcome prediction in patients with Fournier's gangrene. *J. Urol.* 1995; 154(1): 89-92.
14. Shaw J J, Psinos C, Emhoff T A, Shah S A, Santry H P. Not just full of hot air: hyperbaric oxygen therapy increases survival in cases of necrotizing soft tissue infections. *Surg. Infect.* 2014; 15(3): 328-335. doi:10.1089/sur.2012.135
15. Willy C, Rieger H, Vogt D. Hyperbaric oxygen therapy for necrotizing soft tissue infections: contra. *Chirurg.* 2012; 83(11): 960-972. doi:10.1007/s00104-012-2284-z (in German.)

ПРОБЛЕМЫ ДИАГНОСТИКИ И ХИРУРГИЧЕСКОГО ЛЕЧЕНИЯ ПЕРВИЧНОГО И ВТОРИЧНОГО ПЛОСКОКЛЕТОЧНОГО РАКА ЩИТОВИДНОЙ ЖЕЛЕЗЫ

Белошицкий М. Е., Бритвин Т. А., Бондаренко Е. В.

ГБУЗ МО «Московский областной научно-исследовательский клинический институт им. М.Ф. Владимирского» 129110, г. Москва, ул. Щепкина, 61/2, Российская Федерация

Для корреспонденции: Белошицкий Михаил Евгеньевич, доктор медицинских наук, старший научный сотрудник, e-mail: mbelosh1@mail.ru

For correspondence: Mikhail Ye. Beloshitsky, MD, Senior research worker of the Department of Endocrine Surgery, e-mail: mbelosh1@mail.ru

Information about authors:

Белошицкий М. Е., <http://orcid.org/0000-0001-8150-1461>

Бритвин Т. А., <http://orcid.org/0000-0001-6160-1342>

Бондаренко Е. В., <https://orcid.org/0000-0003-2122-2297>

РЕЗЮМЕ

Первичный и вторичный плоскоклеточный рак щитовидной железы (ПКРЩЖ) – редко встречающаяся онкопатология с крайне неблагоприятным прогнозом. Цель: проанализировать диагностические проблемы и возможности хирургического и комбинированного лечения при первичном и вторичном ПКРЩЖ. Материал и методы. Ретроспективно проанализированы истории 2086 пациентов, которым за последние 12 лет проведено хирургическое лечение по поводу различных злокачественных новообразований ЩЖ. У 5 (0,24%) по результатам гистологического и иммуногистохимического исследований (ИГХ) был диагностирован ПКРЩЖ, из них у 2 (0,1%) первичный, у 3 (0,14%) метастатический (метастаз рака ротоглотки – у 2, из невыявленного первичного очага – у 1). Результаты. По результатам клинического обследования верифицировать ПКРЩЖ ни в одном случае не удалось. У всех диагностирована злокачественная опухоль ЩЖ неуточненного гистогенеза с метастатическим поражением лимфатических узлов различных групп, инвазивным ростом (у 3) и наличием отдаленных гематогенных метастазов (у 2). Радикальное хирургическое лечение проведено у 2 пациентов (с первичным ПКРЩЖ). У одного произведена тиреоидэктомия с боковой лимфаденэктомией, у другого – тиреоидэктомия с резекцией кивательной мышцы и внутренней яремной вены, боковой лимфаденэктомией. У 3 ограничилась открытой биопсией опухоли и лимфатических узлов. У 4 после верификации диагноза проводилась лучевая и химиотерапия. Трое пациентов умерли от прогрессирования опухолевого процесса через 4-10 месяцев, один выбыл из-под наблюдения, один жив по настоящее время, срок наблюдения составляет 18 месяцев.

Заключение. Дифференциальная диагностика первичного и вторичного ПКРЩЖ на клиническом этапе обследования в большинстве случаев представляет собой невыполнимую задачу и окончательный диагноз удается верифицировать только по результатам ИГХ исследования. Основным фактором, улучшающим прогноз заболевания, является радикальная резекция опухоли в пределах здоровых тканей при отсутствии отдаленных метастазов, в связи с чем ранняя диагностика этих опухолей является важной задачей. Эффективность лучевой и химиотерапии сомнительна, особенно при первичном ПКРЩЖ.

Ключевые слова: щитовидная железа; плоскоклеточный рак; метастазы; тиреоидэктомия; открытая биопсия; иммуногистохимическое исследование.

PROBLEMS OF DIAGNOSIS AND SURGICAL TREATMENT OF PRIMARY AND SECONDARY THYROID SQUAMOUS CELL CARCINOMA

Beloshitsky M. E., Britvin T. A., Bondarenko E. V.

Moscow Regional Research and Clinical Institute; Moscow, Russian Federation

SUMMARY

Primary and secondary thyroid squamous cell carcinoma of the (TSCC) is a rare oncopathology with an extremely unfavorable prognosis. Goal: to analyze diagnostic problems and chances of surgical and combined treatment in primary and secondary TSCC. Material and methods. 2086 patients who underwent surgical treatment for various thyroid malignancies over the past 12 years were retrospectively analyzed. According to the results of histological and immunohistochemical studies in 5 (0.24%) were diagnosed with SCCT, of which 2 (0.1%) were primary, 3 (0.14%) metastatic (metastasis of oropharyngeal cancer - in 2, from an undetected primary focus - in 1). Results. According to the results of the clinical examination, it was not possible to diagnose SCCT in any case. All were diagnosed with a malignant thyroid tumor of unspecified histogenesis with metastatic lesion of lymph nodes of various groups, invasive growth (3) and the presence of distant hematogenous metastases (2). Radical surgical treatment was performed in 2 patients (with primary TSCC). One had a thyroidectomy with lateral lymphadenectomy, the other had a thyroidectomy with resection of the nodding muscle and internal jugular vein, lateral lymphadenectomy. In 3 patients, an open biopsy of the tumor and lymph nodes was limited. 4 patients underwent radiation and chemotherapy after diagnosis. Three patients died from the progression of the tumor process after 4-10 months, one dropped out of observation, one is still alive, the follow-up period is 18 months.

Conclusion. Differential diagnosis of primary and secondary SCCT at the clinical stage of examination in most cases is an impossible task and the final diagnosis can be verified only by the results of an immunohistochemical study. The main factor improving the prognosis of the disease is radical resection of the tumor within healthy tissues in the absence of distant metastases, and therefore early diagnosis of these tumors is an important task. The effectiveness of radiation and chemotherapy is questionable, especially in primary SCCT.

Key words: thyroid; squamous cell carcinoma; metastases; thyroidectomy; open biopsy; immunohistochemical examination.

Плоскоклеточный рак щитовидной железы (ПКРЩЖ) является редкой патологией, составляющей, по данным медицинской литературы, менее 1% от всех злокачественных новообразований ЩЖ и включающей в себя первичную и вторичную (метастатическую) плоскоклеточную карциному [1; 2]. Этиология первичного ПКРЩЖ до настоящего момента окончательно не установлена. В случаях метастатического ПКРЩЖ, наиболее распространенными локализациями первичных опухолей являются смежные органы (ротоглотка, пищевод, трахея, гортань). Дифференциальная диагностика между первичным и метастатическим поражением ЩЖ на клиническом этапе обследования является сложной задачей, так как ПКРЩЖ имеет тенденцию к быстрому местно-распространенному росту с инвазией в окружающие анатомические структуры, а результаты цитологического исследования, как правило, не дают ответ об органной принадлежности опухоли. В этой связи, у большинства пациентов с предполагаемым ПКРЩЖ окончательный диагноз удается верифицировать только по результатам гистологического и иммуногистохимического (ИГХ) исследований [3; 4].

Низкая частота ПКРЩЖ, крайне агрессивное течение опухолевого процесса с неблагоприятным прогнозом препятствует проспективным клиническим исследованиям и разработке алгоритмов диагностики и рекомендаций по лечению данной патологии.

МАТЕРИАЛ И МЕТОДЫ

Ретроспективно проанализированы клинические случаи, в которых проводилось оперативное лечение по поводу злокачественных новообразований ЩЖ в отделении хирургической эндокринологии ГБУЗ МО МОНИКИ им. М. Ф. Владимирского за период с 2011 по 2022 гг. Группа составила 2086 пациентов, среди которых только у 5 диагностировали ПКРЩЖ (0,24%), из них у 2 (0,1%) первичный, у 3 (0,14%) метастатический (таб. 1). У всех 3 больных со вторичным ПКРЩЖ опухоли имели синхронный характер поражения.

Предоперационное обследование пациентов с новообразованиями ЩЖ осуществлялось в соответствии с Российскими клиническими рекомендациями. Оценка данных УЗИ и цитологического исследования биоптатов узловых образований

ЩЖ проводилась согласно классификации TI-RADS и Bethesda. Патологоанатомический диагноз основывался на макроскопической характеристике удаленных опухолей, данных микроскопического и ИГХ исследований.

РЕЗУЛЬТАТЫ

Основными жалобами при поступлении в стационар являлись: у 4 пациентов наличие быстро растущего опухолевидного образования на шеи больших размеров; у 3 – периодически затрудненное дыхание, осиплость голоса (у всех зафиксирован односторонний парез гортани); у 2 - дисфагия; у 3 – общая слабость, похудание. Срок между появлением вышеописанных жалоб и поступлением в стационар составил от 2 до 5 месяцев. У 1 пациента ранее (около 4 лет назад) был диагностирован аутоиммунный тиреоидит, по поводу которого наблюдался амбулаторно, у 4 - узловых образований в ЩЖ выявлены впервые. Ни у одного пациента другой онкопатологии ранее не отмечалось.

В рамках предоперационного обследования всем пациентам выполнялось УЗИ ЩЖ с оценкой узловых образований по TI-RADS. У 4 пациентов (у 1 с первичным, у 3 с вторичным ПКРЩЖ) визуализировались гипоехогенные узловые образования больших размеров (от 6,0 до 11 см в диаметре), неоднородной структуры, с нечеткими контурами, с признаками инвазии в грудино-ключично-сосцевидную мышцу (у 3), внутреннюю яремную вену (у 2), трахею и пищевод (у 1) (TI-RADS 5-6).

У 1 пациента с первичным ПКРЩЖ выявлялся солитарный гипоехогенный узел, размерами до 4 см в диаметре, с четкими контурами, неоднородной структуры, в капсуле, без экстратиреоидного распространения (TI-RADS 4).

Во всех наблюдениях выявлялись множественные лимфатические узлы не шеи от II до VI групп, размерами от 0,5 до 3,0 см в диаметре с нарушенной дифференцировкой на кору-синус, расцененные как метастатические. У 3 пациентов имело место двухстороннее поражение лимфатических узлов шеи, у 2 - одностороннее.

Рентгенконтрастная компьютерная томография (РКТ) шеи и грудной клетки с контрастированием выполнена всем пациентам в связи с предполагаемым злокачественным характером

опухолевого процесса. По данным РКТ во всех случаях подтверждено прорастание опухоли в вышеописанные при УЗИ структуры (в одном из них выявлен воздух в мягких тканях шеи на уровне опухоли, указывающий на нарушение целостности трахеи), метастазирование в регионарные лимфатические узлы шеи. Кроме этого, у 2 диагностирован стеноз трахеи 2-3 ст. (сужение 4 и 6 мм), у 2-х метастатическое поражение лимфоузлов средостения и множественные метастазы в легкие.

Фибро-ларинго-трахеоскопия и ЭГДС на дооперационном этапе обследования была проведена на всем пациентам. У 3 зафиксирован односторонний парез гортани, у 1 выявлено прорастание опухоли в просвет трахеи и пищевода с их стенозированием.

Предоперационная тонкоигольная аспирационная биопсия (ТАБ) узлов ЩЖ проведена у всех 5 пациентов, у 3 дополнительно пунктированы лимфатические узлы шеи (см. таблицу 1). Ни в одном наблюдении верифицировать ПКРЩЖ не удалось, лишь у 1 пациента диагностирована злокачественная опухоль, вероятнее метастатического генеза (Bethesda VI категории).

По результатам гормонального обследования 4 пациента находились в эутиреоидном состоянии: уровни ТТГ, Т3св. и Т4св. были в пределах референсных значений. Лишь в одном случае наблюдался гипотиреоз, компенсированный приемом 50 мкг левотироксина натрия в сутки. Уровень кальция в крови во всех наблюдениях был менее 2 пг/мл.

Таким образом, по результатам клинического обследования у всех 5 пациентов предполагалась злокачественная опухоль ЩЖ неуточненного гистогенеза с метастатическим поражением лимфатических узлов различных групп (у 2 двухсторонним), инвазивным ростом (у 3) и наличием отдаленных гематогенных метастазов (у 2).

Радикальное хирургическое лечение проведено у 2 пациентов (с первичным ПРЩЖ). У одного произведена тиреоидэктомия с боковой лимфаденэктомией, у другого – тиреоидэктомия с резекцией кивательной мышцы и внутренней яремной вены, боковой лимфаденэктомией.

У 2 пациентов проведение радикальной операции признано нецелесообразным в связи с распространенностью опухолевого процесса. В этих наблюдениях с целью верификации диагноза выполнена открытая биопсия опухоли и лимфатических узлов, дополненная в одном случае наложением трахео- и гастростомы в связи с опухолевым стенозом.

Еще в одном наблюдении пациент был изначально госпитализирован для проведения открытой биопсии в связи с предполагаемой лимфомой ЩЖ (по результатам ТАБ лимфатического узла получена

атипичная лимфоидная пролиферация). После получения гистологического заключения (ПКР) было рекомендовано дообследование с возможным радикальным хирургическим лечением, однако пациент от предложенной госпитализации отказался.

Послеоперационный период у всех пациентов протекал без существенных осложнений.

Данные пациентов представлены в таблице 1.

После окончательной верификации диагноза двое пациентов с первичным ПКРЩЖ, которым произведена радикальная операция, были направлены в специализированные онкологические учреждения для проведения лучевой и полихимиотерапии (ПХТ). Оба умерли от прогрессирования опухолевого процесса через 6 и 10 месяцев соответственно.

Двое пациентов с метастатическим ПКРЩЖ, у которых в связи с распространенностью опухолевого процесса ограничились открытой биопсией, также были направлены для проведения паллиативной лучевой и ПХТ. Один из них умер от прогрессирования процесса через 4 месяца, другой жив по настоящее время, срок наблюдения составляет от 18 месяцев. Еще один пациент с метастатическим ПКРЩЖ выбыл из-под наблюдения.

ОБСУЖДЕНИЕ

ПКРЩЖ может быть как первичным, так и результатом метастатического поражения и является очень редкой онкопатологией. Первичный плоскоклеточный рак встречается, по данным литературы, от 0,1% до 0,5% от всех злокачественных новообразований ЩЖ [4; 5]. В отношении вторичного ПКРЩЖ какой-либо четкой статистики не приводится, но считается, что он встречается в несколько раз чаще [2]. ПКРЩЖ может развиваться в любом возрасте, хотя обычно им страдают пожилые люди, с пиком заболеваемости на пятом и шестом десятилетиях жизни. Также наблюдается преобладание женщин, причем соотношение мужчин и женщин составляет примерно 1:2 [5; 6]. Наши клинические случаи соответствовали этим демографическим тенденциям.

Поскольку ЩЖ в норме не содержит плоского эпителия, происхождение первичного ПКР остается дискуссионным вопросом [4; 5]. В настоящее время предложено несколько гипотез, но каждая из них оспаривается. Одна из первых теорий была представлена Голдбергом и Харви в 1956 году. Они указали, что плоская клетка произошла из эмбриональных остатков щитовидно-язычного протока. В раннем эмбриональном периоде ЩЖ мигрирует вниз, и проток может сохраняться, выстланный плоским, столбчатым или переходным эпителием [7]. Нижний отдел щитовидно-язычного протока образует пирамидальную долю ЩЖ. Если бы эти

Таблица 1. Результаты цитологического, гистологического и ИГХ исследований при ПКРЩЖ (первичном и вторичном)

Table 1. Results of cytological, histological and ICH searches in primary and secondary TSCC

№	1	2	3	4	5
Пол	ж	м	ж	ж	ж
Возраст	63	57	45	67	40
Цитология	ЩЖ – Bethesda I л/у - единичные атипичные клетки	ЩЖ – Bethesda I л/у- единичные атипичные клетки	ЩЖ – BethesdaV	ЩЖ – Bethesda VI злокач. опухоль, вероятнее метастатического генеза	ЩЖ – Bethesda IV л/у- атипичная лимфоидная пролиферация
Объем операции	Тиреоидэктомия, резекция ключичной мышцы, ВЯВ, боковая лимфаденэктомия	Тиреоидэктомия, боковая лимфаденэктомия	Биопсия опухоли, лимфоузла. Трахео-, гастростомия	Биопсия опухоли	Биопсия опухоли, лимфоузла
Окончательный гистологический диагноз	Первичный плоскоклеточный рак ЩЖ	Первичный плоскоклеточный рак ЩЖ	Метастаз плоскоклеточн. рака ротоглотки	Метастаз плоскоклеточн. рака из неуточненного очага	Метастаз низко-дифференцир. плоскоклеточн. рака ротоглотки
ИГХ: СК 5/6	+	+		+/-	+
СК7	+	+			-
P63	+	+	+	+/-	+
PAX-8	+	+			
TTF-1	+/-	+	-	-	-
СК19			+		
СК шир				+	+
Ki67 (%)	70	50	52		

плоские клетки вызвали злокачественное новообразование, то можно было бы ожидать, что ПКР возникнет в пирамидной доле ЩЖ, однако, согласно литературным данным, она не является предпочтительной локализацией первичного ПКРЩЖ. Во-вторых, плоскоклеточная метаплазия стимулируется лежащей в основе патологией, такой как воспалительная реакция и тиреоидит Хашимото [8]. В наших наблюдениях у 1 пациента с первичным ПКРЩЖ более 4 лет существовал аутоиммунный тиреоидит Хашимото, что в какой-то степени подтверждает данную теорию. В-третьих, плоскоклеточная ткань теоретически может дифференцироваться от папиллярного, фолликулярного или медулярного рака ЩЖ [9].

В случаях вторичного ПКРЩЖ, наиболее распространенными локализациями первичных опухолей являются смежные органы, выстланные плоским эпителием (ротоглотка, пищевод,

трахея, гортань). В наших наблюдениях у 2 источником метастазирования в ЩЖ явился плоскоклеточный рак ротоглотки, у 1 – первичный очаг диагностировать не удалось. Считается, что путь распространения опухолей пищевода, гортани и глотки в ЩЖ – контактное проникновение (инвазия) [10,11].

Клинические проявления первичного и вторичного ПКРЩЖ, как правило, не отличаются и аналогичны течению анапластического рака ЩЖ [2; 12]. Наличие быстро растущей опухоли на передней поверхности шеи являлось в наших наблюдениях наиболее распространенным симптомом (80%), за которым следовали одышка и дисфония (60%), дисфагия (40%). Поздняя стадия заболевания характеризуется быстрым ростом опухоли, прогрессирующей инфильтрацией окружающих структур, нарастающим компрессионным синдромом.

Топическая диагностика ПКРЦЖ основывается на результатах УЗИ, РКТ, МРТ, ПЭТ-КТ, эндоскопических исследованиях, которые в большинстве случаев позволяют предположить злокачественный характер новообразования в ЩЖ и оценить распространенность опухолевого процесса, но ответить на вопрос о первичном или вторичном поражении ЩЖ, как правило, они не могут [4; 6; 13]. На момент постановки диагноза в наших наблюдениях у 60% наблюдался инвазивный рост опухоли в соседние поперечнополосатые мышцы, крупные вены, пищевод, трахею (у 1 с первичным, у 2 с вторичным ПКРЦЖ). У 100% выявлялись метастазы в регионарные лимфатические узлы шеи, у 40% в лимфоузлы средостения. У 40% диагностированы отдаленные метастазы в легкие (с вторичным ПКРЦЖ). Таким образом, у всех пациентов выявляемые новообразования в ЩЖ расценивались как злокачественные, но окончательно определить их гистогенез, первичный или метастатический характер не удалось.

ТАБ в диагностики ПКРЦЖ имеет большие сложности, а дифференцировать первичный или вторичный характер поражения она практически не в состоянии. Данные литературы подтверждают, что ошибочные диагнозы при ТАБ или неинформативные исследования наблюдаются от 50 до 80% пациентов с ПКРЦЖ. Нечувствительность ТАБ может быть связана с клеточной адгезией ПКР в результате фиброза и цитоплазматической интерстициальной реакцией, приводящей к неспособности пункционно получать опухолевые клетки. Другим фактором могут быть ошибки выборки, вызванные клеточной гетерогенностью плоскоклеточного рака [14]. Ни в одном нашем наблюдении верифицировать ПКРЦЖ не удалось, лишь у 1 пациента диагностирована злокачественная опухоль, вероятнее метастатического генеза, либо анапластический рак (Bethesda VI). По результатам пункции лимфатических узлов у 2 выявлены единичные атипичные клетки без уточнения органной принадлежности, у 1 - атипичная лимфоидная пролиферация (заподозрена лимфома ЩЖ).

Послеоперационное гистологическое исследование во всех наших наблюдениях смогло диагностировать ПКРЦЖ. Микроскопически он состоял из островков плоскоклеточных клеток в различных стадиях дифференцировки с выраженными межклеточными мостиками. Однако дифференцировать первичное и вторичное поражения ЩЖ при гистологическом исследовании не удалось.

ИГХ исследование в настоящее время является основным методом, позволяющим провести дифференциальную диагностику ПКРЦЖ, однако и здесь имеются большие сложности, так как ИГХ профили первичного и вторичного ПКРЦЖ

в значительной степени схожи [1; 2; 14]. Ряд исследований показали, что тиреоидный транскрипционный фактор-1 (ТТФ-1), окрашивание, которое, как известно, является положительным в опухолях тиреоидного происхождения, бывает положительным при первичном ПКРЦЖ до 40% случаев, тогда как при вторичном не экспрессируется. Также положительное окрашивание парного бокс-белка 8 (РАХ-8), еще одного маркера тиреоидного происхождения, в плоскоклеточной карциноме, поражающей щитовидную железу, убедительно подтверждает первичное происхождение опухоли [5; 14].

ИГХ-характеристики, которые сделали наши 2 случая вероятным первичным ПКРЦЖ, а не метастатическим, заключались в фокальной положительности ТТФ-1, СК7 и РАХ-8 (поддерживают фолликулярный эпителий щитовидной железы, а не гортань или ротоглотку). Кроме того, экспрессия р63 и Ki-67 подтверждает плоскоклеточную неопластическую пролиферацию, а не просто метапластический процесс. Таким образом, выявленная экспрессия ряда ИГХ-маркеров и их комбинация позволила в 2 наблюдениях диагностировать первичный, в 3 метастатический ПКРЦЖ.

Из-за редкости этого заболевания в настоящее время не существует стандартизированных руководств по лечению ПКРЦЖ. Ряд авторов на основании мета-анализа пришли к выводу, что радикальная резекция опухоли является единственным прогностическим фактором в многофакторном анализе, а дополнительная терапия не приносит существенных преимуществ. Роль послеоперационной адъювантной лучевой и химиотерапии противоречива, и это лечение в случаях первичного ПКРЦЖ часто неэффективно [2; 5; 12]. В наших наблюдениях двое пациентов с первичным ПКРЦЖ, которым произведена радикальная операция и адъювантная лучевая и химиотерапия умерли от прогрессирования опухолевого процесса через 6 и 10 месяцев соответственно. В обоих случаях имело место метастазирование в регионарные лимфоузлы шеи, что по данным литературы существенно ухудшает прогноз [4; 5]. Химиотерапия и лучевая терапия потенциально могут быть рассмотрены для пациентов с нерезектабельной опухолью и/или наличием отдаленных метастазов, что может увеличивать продолжительность жизни, прежде всего при вторичном ПКРЦЖ [6; 10]. Подтверждением этого является наша пациентка с метастазом в ЩЖ ПКР ротоглотки, которая несмотря на распространенность опухолевого процесса жива в течение 18 месяцев на фоне проводимой химиолучевой терапии. Условно радикальные и циторедуктивные операции при ПКРЦЖ показаны при угрозе распада опухоли с развитием кровотечения, либо нарастающем

опухолевом стенозе трахеи, требующем наложения трахеостомы.

Последние годы появились сообщения об успешном применении таргетной терапии dabрафенибом и траметинибом у пациентов с первичным ПКРЦЖ при наличии BRAF V600E мутаций [15], а также иммунотерапии пембролизумабом в сочетании с лучевой и химиотерапией [16]. Однако эффективность данной терапии в настоящий момент не доказана и требует проведения дополнительных исследований.

Прогноз при ПКРЦЖ, как правило, очень плохой из-за быстрого роста и метастазирования опухоли. Показатели медианы общей выживаемости несколько лучше при вторичном ПКРЦЖ и варьирует, по данным литературы, от 6 до 22 месяцев, при первичном от 4 до 16 месяцев [2; 4; 6; 10]. 5-летняя общая выживаемость практически не изучена, так как, по-видимому, это единичные пациенты. Практически все авторы сходятся во мнении, что единственным фактором, улучшающим прогноз, является полная макро- и микроскопическая резекция опухоли при отсутствии отдаленных метастазов [4; 5; 12; 13].

ЗАКЛЮЧЕНИЕ

Первичный и метастатический ПКРЦЖ – редкие высоко агрессивные злокачественные опухоли с неблагоприятным прогнозом.

Клинические проявления первичного и вторичного ПКРЦЖ схожи и характеризуются быстрым ростом опухоли, инвазией в окружающие анатомические структуры, нарастающим компрессионным синдромом, регионарным и отдаленным метастазированием.

Дифференциальная диагностика первичного и вторичного ПКРЦЖ на клиническом этапе обследования в большинстве случаев представляет собой невыполнимую задачу и окончательный диагноз удается верифицировать только по результатам ИГХ исследования.

Основным фактором, улучшающим прогноз заболевания, является радикальная резекция опухоли в пределах здоровых тканей, в связи с чем ранняя диагностика этих опухолей является важной задачей. Лучевая и химиотерапия при первичном ПКРЦЖ чаще имеют вспомогательное значение, при вторичном в ряде случаев могут выходить на первый план и улучшать прогноз заболевания. Таргетная и иммунотерапия в лечении ПКРЦЖ находятся на стадии исследования, но в будущем могут иметь неплохие перспективы.

Конфликт интересов. Авторы заявляют об отсутствии конфликта интересов.

Conflict of interest. The authors have no conflict of interests to declare.

ЛИТЕРАТУРА/REFERENCES

1. Alfred King-Yin Lam. Squamous cell carcinoma of thyroid: a unique type of cancer in World Health Organization Classification. *Endocr. Relat. Cancer.* 2020; Jun;27(6):177-192. doi: 10.1530/ERC-20-0045.
2. Gang Liu., Xiequn Xu., Ge Chen., Ziwen Liu. Analysis of primary and secondary squamous cell carcinoma of the thyroid gland: a retrospective study. *Gland Surg.* 2021; Feb; 10(2): 559–566. doi: 10.21037/gS-20-628
3. Battistella E., Pomba L., Mattara G., Franzato B., Toniato A. Metastases to the thyroid gland: review of incidence, clinical presentation, diagnostic problems and surgery, our experience. *Endocrinol Invest.* 2020; 43(11): 1555-1560. doi: 10.1007/s40618-020-01282-w.
4. Wanyun Yan., Huiying Chen. , Jiangmiao Li. , Ruifa Zhou., Jiping Su. Primary squamous cell carcinoma of thyroid gland: 11 case reports and a population-based study. *World J. Surg. Oncol.* 2022; Nov 3; 20(1):352-360. doi: 10.1186/s12957-022-02814-9.
5. Shuwen Yang., Cunfu Li, Xiao Shi., Ben Ma. , Weibo Xu., Hongyi Jiang. Primary squamous cell carcinoma in the thyroid gland: a population-based analysis using the SEER database. *World J. Surg.* 2019; May;43(5):1249-1255. doi: 10.1007/s00268-019-04906-2.
6. Nixon I. J., Coca-Pelaz A., Kaleva A. I., Triantafyllou A., Angelos P., Owen R.P., Ferlito A. Metastasis to the thyroid gland: a critical review. *Ann Surg Oncol.* 2017; 24(6): 1533-1539. doi: 10.1245/s10434-016-5683-4
7. Goldberg H.M., Harvey P. Squamous-cell cysts of the thyroid with special reference to the aetiology of squamous epithelium in the human thyroid. *Br. J. Surg.* 1956; May;43(182):565-9. doi: 10.1002/bjs.18004318203.
8. Merica Shrestha, Shankar K. Sridhara, Leonard J. Leo, George L. Coppit 3rd., Nicole M. Ehrhardt. Primary squamous cell carcinoma of the thyroid gland: a case report and review. 2013; *Oct;35(10):E299-303.* doi: 10.1002/hed.23152.
9. Kebapci N., Efe B., Kabukcuoglu S., Akalin A., Kebapci M. Diffuse sclerosing variant of papillary thyroid carcinoma with primary squamous cell carcinoma. *J. Endocrinol. Invest.* 2002; Sep;25(8):730-4. doi: 10.1007/BF03345109.
10. Vatsyayan A., Mandlik D., Patel P., Sharma N., Joshipura A., Patel M., Sanghvi K. J. Metastasis of squamous cell carcinoma of the head and neck to the thyroid: a single institution's experience with a review of relevant publications. *Br. J. Oral. Maxillofac. Surg.* 2019; 57(7): 609-615. doi: 10.1016/j.bjoms.2019.05.012

11. Ghossein C. A., Khimraj A., Dogan S., Xu B. Metastasis to the thyroid gland: a single-institution 16-year experience. *Histopathology*. 2021; 78 (4): 508-519. doi.org/10.1111/his.14246
12. Ou D., Ni C., Yao J., Lai M., Chen C., Zhang Y., Jiang T., Qian T., Wang L., Xu D. Clinical analysis of 13 cases of primary squamous-cell thyroid carcinoma. *Front. Oncol.* 2022; Aug; 16;12: 95-99. doi: 10.3389/fonc.2022.956289.
13. Lu Z., Lijun C., Dezhuan D., Hongyi C. Primary squamous cell carcinoma of the thyroid: A systematic review. *Asian J. Surg.* 2022; Apr: 45(4): 1016-1017. doi: 10.1016/j.asjsur.2022.01.008.
14. Sixu Xin., Wei Li., Ning Yuan., Chao Shen., Dongdong Zhang., Sanbao Chai. Primary squamous cell carcinoma of the thyroid: a case report. *J. Int. Med. Res.* 2021; Apr; 49(4): 47-52. doi: 10.1177/03000605211004702
15. Brandenburg T., Muchalla P., Theurer S., Schmid K.W., Fuhrer D. Therapeutic effect of combined dabrafenib and trametinib treatment of BRAF V600E-mutated primary squamous cell carcinoma of the thyroid: a case report. *Eur. Thyroid J.* 2021; Nov;10(6):511-516. doi: 10.1159/000518055. 2021.
16. Meng-Lun Hsieh , Brian M Besch, Jo Elle G Peterson, Christina Henson. Primary squamous cell carcinoma of the thyroid treated with concurrent chemoradiation and palliative immunotherapy: a case report. *J. Med. Case Rep.* 2022; Oct 5;16(1):364-370. doi: 10.1186/s13256-022-03596-0.

ДИНАМИКА ПОКАЗАТЕЛЕЙ АНТИОКСИДАНТНОЙ СИСТЕМЫ КРОВИ И ПЕРЕКИСНОГО ОКИСЛЕНИЯ ЛИПИДОВ В КОМПЛЕКСНОМ ЛЕЧЕНИИ БОЛЬНЫХ ДИФфуЗНЫМ ТОКСИЧЕСКИМ ЗОБОМ

Вилков А. В., Голубев А. Г., Давыдкин В. И.

Медицинский институт, ФГБОУ ВО «Национальный исследовательский Мордовский государственный университет им. Н. П. Огарёва», 430032, ул. Ульянова, д. 26а, г. Саранск, Россия

Для корреспонденции: Давыдкин Василий Иванович, кандидат медицинских наук, доцент, заведующий кафедрой госпитальной хирургии с курсами травматологии и ортопедии, офтальмологии, e-mail: v-dav@mail.ru

For correspondence: Vasily I. Davydkin, MD, PhD, Head of the Department of Hospital Surgery with Courses of Traumatology and Orthopedics, Ophthalmology, e-mail: v-dav@mail.ru

Information about authors:

Vilkov A. V., <https://orcid.org/0000-0002-7493-109X>

Golubev A. G., <https://orcid.org/0000-0001-5794-553X>

Davydkin V. I., <https://orcid.org/0000-0002-4201-9661>

РЕЗЮМЕ

Гиперпродукция тиреоидных гормонов при диффузном токсическом зобе (ДТЗ) ведет к разобщению процессов окисления, фосфорилирования, развитию тканевой, дыхательной и циркуляторной гипоксии и является пусковым патофизиологическим механизмом активации перекисного окисления липидов (ПОЛ) и нарушения состояния антиоксидантной системы (АОС). В связи с этим важным представляется исследование эффективности плазмафереза в коррекции процессов ПОЛ и АОС при достижении индуцированного эутиреоза. Цель работы – изучение динамики показателей АОС крови и ПОЛ в комплексном лечении больных ДТЗ. Материал и методы. Исследование включало 50 пациентов, получивших сеансы плазмафереза из-за резистентности к проводимой терапии. Эффективность проводимого лечения оценивали по показателям ПОЛ и АОС плазмы крови хемилюминесцентным методом по методу Владимирова Ю. А. и Шерстнева М. Г. Результаты. У больных ДТЗ синдром эндотоксикоза обусловлен усилением метаболических процессов в сторону катаболизма и уменьшением в связи с этим активности АОС в плазме крови на 59,0 % и рост липопероксидации в 2,34 раза. Медикаментозная терапия не устраняет гипоксию тканей и органов, что сопровождается повышением АОА лишь на 5,1 % на фоне снижения на 37,0 % продуктов ПОЛ. После применения плазмафереза произошло увеличение в 1,58 раза показателей АОА и снижение ПОЛ на 24,8 %. Заключение. Плазмаферез в сочетании с традиционной терапией обладает выраженным детоксикационным действием, что способствует более качественной подготовке больных ДТЗ к операции и усиливают эффект консервативной терапии.

Ключевые слова: диффузный токсический зоб; тиреотоксикоз; антиоксидантная система; перекисное окисление липидов; плазмаферез

DYNAMICS OF BLOOD ANTIOXIDANT SYSTEM AND LIPID PEROXIDATION IN COMPLEX TREATMENT OF PATIENTS WITH DIFFUSIVE TOXIC GOITER

Vilkov A. V., Golubev A. G., Davydkin V. I

Medical Institute, National Research Mordovian State University, Saransk, Russia

SUMMARY

Hyperproduction of thyroid hormones in diffuse toxic goiter (DTG) leads to dissociation of oxidation processes, phosphorylation, development of tissue, respiratory and circulatory hypoxia and is a trigger pathophysiological mechanism of activation of lipid peroxidation and violation of the antioxidant system. In this regard, it is important to study the effectiveness of plasmapheresis in the correction of lipid peroxidation processes and antioxidant system in achieving induced euthyroidism. The goal: to study the dynamics of blood antioxidant system (AOS) and lipid peroxidation (LPO) indicators in the complex treatment of patients with DTG. Material and methods. The study included 50 patients who received plasmapheresis sessions due to resistance to ongoing therapy. The effectiveness of the treatment was assessed in terms of LPO and AOS of blood plasma by the chemiluminescent method according to the method of Yu. A. Vladimirov and M. G. Sherstnev. Results. In patients with DTG, the syndrome of endotoxicosis is caused by an increase in metabolic processes towards catabolism and, as a result, a decrease in the activity of AOS in the blood plasma by 59.0% and an increase in lipid peroxidation by 2.34 times. Drug therapy does not eliminate hypoxia of tissues and organs, which is accompanied by an increase in AOA by only 5.1% against the background of a decrease in LPO products by 37.0%. After the use of plasmapheresis, there was an increase in AOA values by 1.58 times and a decrease in lipid peroxidation by 24.8%. Conclusion. Plasmapheresis in combination with traditional therapy has a pronounced detoxifying effect, which contributes to a better preparation of patients with DTG for surgery and enhances the effect of conservative therapy.

Key words: diffuse toxic goiter; thyrotoxicosis; antioxidant system; lipid peroxidation; plasmapheresis.

Диффузный токсический зоб (ДТЗ), или аутоиммунный гипертиреоз – распространенное эндокринное заболевание, частота которого не имеет тенденции уменьшению и составляет 46 % среди всей тиреоидной патологии [1]. Гиперпродукция тиреоидных гормонов при этом приводит к разобщению процессов окисления, фосфорилирования и развитию тканевой, дыхательной и циркуляторной гипоксии. Гипоксия является пусковым патофизиологическим механизмом активации перекисного окисления липидов и нарушения состояния антиоксидантной системы, что оказывает значительное влияние на результаты лечения больных тиреотоксикозом [2]. Данные особенности патогенеза ДТЗ являются основанием для использования методов эфферентной терапии в комплексном лечении больных и предоперационной подготовке к хирургическому лечению.

Плазмаферез, у истоков применения которого в хирургической эндокринологии стоял А. П. Калинин [1], позволяет нормализовать иммунный, гормональный статус и уменьшить эндотоксикоз [2-4]. Индивидуальная непереносимость анти-тиреоидных средств, резистентность к ним (особенно у больных с офтальмопатией) [5–8], риск развития или наличие агранулоцитоза [9–11], тиреоидный криз (шторм) [12–15] являются основанием для использования методов эфферентной терапии в комплексном лечении больных ДТЗ и предоперационной подготовке к хирургическому лечению [16-17]. В большинстве случаев при невозможности приема анти-тиреоидных препаратов бывает недостаточным использование лишь глюкокортикоидов и бета-блокаторов и требуется проведение плазмафереза [16–17]. Он обеспечивает безопасную и эффективную стратегию при неэффективности лечения, облегчая подготовку к тиреоидэктомии [18–20].

Важным представляется исследование эффективности плазмафереза в коррекции кардиоваскулярных проявлений тиреотоксикоза, достижении предоперационного медикаментозного эутиреоза [17–20], в нормализации процессов перекисного окисления липидов и антиоксидантной системы.

Цель работы: изучение динамики показателей антиоксидантной системы крови и перекисного окисления липидов в комплексном лечении больных диффузным токсическим зобом.

МАТЕРИАЛ И МЕТОДЫ

Под нашим наблюдением находились 50 больных ДТЗ тяжелой степени. При поступлении всем пациентам в отделении эндокринологии назначалась традиционная медикаментозная терапия, включающая тиреостатики (тиамазол, пропилтиоурацил), глюкокортикоиды, бета-блокаторы (пропранолол, анаприлин, бисапролол) и др. Ре-

зистентность к проводимой терапии; непереносимость медикаментозных препаратов и наличие выраженного эндотоксикоза обусловили применение дискретного плазмафереза в подготовке к операции (3–5 сеансов).

Плазмаферез в сочетании с традиционной терапией применили 37 (74%) больных ДТЗ, у остальных 13 (24%) пациентов эутиреоз удалось достичь медикаментозно. Группу сравнения составили 20 здоровых лиц в возрасте от 30 до 50 лет. Эффективность проводимого лечения (традиционной медикаментозной терапии и сочетания ее с плазмаферезом) оценивали по изменению клинической картины заболевания. Критериями, подтверждающими биохимическую эффективность проводимого лечения, были показатели перекисного окисления липидов (ПОЛ) и антиоксидантная активность (АОА) плазмы крови, которую брали для исследования при поступлении (исходные значения), а также на следующий день после завершения медикаментозной терапии или сеансов плазмафереза.

Интенсивность ПОЛ и АОА определялись хемилюминесцентным методом по методу Владимирова Ю. А. и Шерстнева М. Г. [21]. Степень подавления хемилюминесценции свидетельствует о суммарной активности антиоксидантной системы (АОС), включающей в себя антирадикальную, антиперекисную, а также активность антиоксидантов белковых антиоксидантных систем и наличие ионов металла, разлагающих перекисные и гидроперекисные соединения. Интенсивность ПОЛ определяли по световому выходу за 60 с на хемилуминометре Emilite-1105, совмещенном с компьютером.

Статистический анализ полученных результатов проводился с использованием методов описательной статистики, корреляционного анализа, установления достоверности разницы между данными в основной и контрольной группах на основе критерия Стьюдента. Данные в тексте и таблице приведены в виде $M \pm m$ (среднее значение \pm стандартная ошибка среднего значения). За достоверные принимались результаты с уровнем значимости $p < 0,05$.

РЕЗУЛЬТАТЫ

Нами была изучена зависимость между АОС и ПОЛ в крови здоровых и больных ДТЗ. Так, у здоровых между продуктами ПОЛ и антиоксидантами существует обратно-пропорциональная связь, то есть повышение активности антиоксидантов сопровождается снижением концентрации продуктов ПОЛ. При поступлении у всех больных ДТЗ отмечается снижение АОА в плазме по сравнению со здоровыми людьми на 59,0 % и рост липопероксидации в 2,34 раза, что свидетельствует

о нарастании окислительного стресса и связанной с ним активности патологических процессов (таблица 1).

После традиционного лечения АОА повысилась незначительно (лишь 5,1 %), в то же время происходило снижение на 37,2 % продуктов ПОЛ. Традиционная медикаментозная терапия, включающая в основном тиреостатики и β -адреноблокаторы, по нашему мнению ведет, к

блокаде ферментных систем тканевого дыхания, перестройкой тканевой микроциркуляции и системной гемодинамики, чем и обусловлено незначительное повышение АОА на фоне снижения продуктов ПОЛ. Коэффициент корреляции после применения традиционной медикаментозной терапии составил - 0,3, что указывает на обратную корреляционную зависимость слабой степени между значениями АОС и ПОЛ в этой группе

Таблица 1. Изменение антиоксидантной активности и перекисного окисления липидов у больных ДТЗ при различных методах лечения, (M \pm m)
Table 1. Changes in antioxidant activity and lipid peroxidation in patients with diffuse toxic goiter in various methods of treatment, (M \pm m)

Показатели	Здоровые n=20	При поступлении (контроль)	После традиционного лечения n=13	После традиционной терапии в сочетании с плазмаферезом n=37
АОА, ед/мл	19,71 \pm 1,09	11,62 \pm 1,13 P<0,05	12,24 \pm 1,05 P ₁ >0,05	19,39 \pm 3,33 P ₁ <0,05
ПОЛ, имп/сек	3,56 \pm 0,26	8,36 \pm 0,86 P<0,05	5,25 \pm 1,56 P ₁ >0,05	3,95 \pm 1,92 P ₁ <0,05
Коэффициент корреляции	- 0,3	- 0,3	-0,3	- 0,5

Примечание: P – разница при поступлении со здоровыми людьми, P₁ – разница в сравнении с группой контроля (при поступлении).

После применения плазмафереза происходило увеличение в 1,58 раза показателей АОА и практически до уровня здоровых людей и снижение ПОЛ на 24,8 %, что, по нашему мнению, свидетельствует о выраженном снижении концентрации токсических продуктов (в т.ч и избыточных тиреоидных гормонов), угнетении синтеза свободных радикалов, устранению кислородного голодания тканей. Коэффициент корреляции у данной группы больных ДТЗ составил -0,5, что указывает на обратно-пропорциональную зависимость между содержанием ПОЛ и активностью антиоксидантов после плазмафереза. Данный факт указывает на высокую эффективность традиционной терапии в сочетании с плазмаферезом.

По поводу ДТЗ проведено 15 (30 %) операций тиреоидэктомий без осложнений. У остальных 35 (70 %) больных в связи с достижением длительного медикаментозного эутиреоза было решено воздержаться от проведения операции и продолжить консервативную терапию. Наблюдение за данными пациентами свыше 12 месяцев не выявило рецидива тиреотоксикоза.

ОБСУЖДЕНИЕ

Изучение изменений показателей АОС и ПОЛ показало наличие синдрома эндотоксикоза

у больных тиреотоксикозом. Наблюдаемое в нашем исследовании усиление липерпероксидации можно рассматривать не только как причину аутоиммунного процесса, но и как одно из существенных звеньев его патогенеза [22]. Основную же функцию защиты при активации процессов липопероксидации выполняет антиоксидантная система клеток, недостаточность которой становится одним из факторов активации прооксидантных реакций в организме. Нарастание липопероксидации сопровождаются нарушениями свойств биологических мембран и функционирования клеток, что может приводить к усилению тиреотоксикоза [23].

Тиреоидные гормоны могут выполнять антиоксидантную функцию и предотвращать свободнорадикальное повреждение клеточных структур. Традиционная фармакотерапия не обладает выраженным антиоксидантным действием [22], но при этом, по нашему мнению, тиреоидные гормоны в высокой концентрации могут выполнять роль разобщающих агентов окислительного фосфорилирования, чем и объясняется в нашем исследовании факт незначительного снижения липопероксидации на фоне традиционной терапии с включением эффективных доз тиреостатиков. Включение же в комплекс лечебных мероприятий

дискретного плазмафереза оказывает детоксикационное действие за счет элиминации свободных радикалов из плазмы крови, чем и обусловлены выраженный антиоксидантный эффект и эффективное снижение продуктов ПОЛ.

Послеоперационных осложнений в группе пациентов, которым перед операцией проводился плазмаферез, не было. Из этого следует, что эфферентные методы (плазмаферез) являются методами эффективной и безопасной предоперационной подготовки больных ДТЗ, особенно у пациентов, которым противопоказана (или невозможна) длительная анти тиреоидная терапия [24; 25].

ВЫВОДЫ

1. У больных ДТЗ отмечается синдром эндотоксикоза, обусловленный усилением метаболических процессов в сторону катаболизма и, в связи с этим, снижением АОА в плазме крови на 59% и рост липопероксидации в 2,34 раза по сравнению со здоровыми.

2. Традиционная медикаментозная терапия при ДТЗ не устраняет гипоксию тканей и органов. Плазмаферез в сочетании с традиционной терапией обладает выраженным детоксикационным действием, что приводит к повышению в 1,58 раза АОА и снижению уровня ПОЛ на 24,8%, приближаясь к показателям здоровых лиц. Применение плазмафереза при ДТЗ способствуют более качественной подготовке к операции и потенцированию эффекта традиционной медикаментозной терапии.

Конфликт интересов. Авторы заявляют об отсутствии конфликта интересов.

Conflict of interest. The authors have no conflict of interests to declare.

ЛИТЕРАТУРА

1. Калинин А. П., Неймарк М. И. Эфферентная терапия в комплексном лечении эндокринных заболеваний аутоиммунного генеза. Москва, 1994:3-23.

2. Тишенина Р. С., Филоненко Т. А., Древаль А. В., Камынина Т. С. Перекисное окисление липидов и а-токоферол у больных диффузным токсическим зобом. Проблемы эндокринологии. 2000;46(6):26-28.

3. Builes-Montaña C. E., Rodriguez-Arrieta L. A., Román-González A., Prieto-Saldarriaga C., Alvarez-Payares J. C., Builes-Barrera C. A., ArangoToro C. M. Therapeutic plasmapheresis for the treatment of thyrotoxicosis: A retrospective multicenter study. J Clin Apher. 2021;36(5):759-765. doi: 10.1002/jca.21927.

4. Simsir I. Y., Ozdemir M., Duman S., Erdogan M., Donmez A., Ozgen A.G. Therapeutic plasmapheresis in thyrotoxic patients. Endocrine.

2018;62(1):144-148. doi: 10.1007/s12020-018-1661-x.

5. Харченко Д. М., Андроник Ю. А. Использование плазмафереза в комплексе предоперационной подготовки больных с аутоиммунным тиреоидитом и диффузным токсическим зобом. Таврический медико-биологический вестник. 2018;21(3):119-122.

6. Apaydin T., Gogas Yavuz D. Preoperative plasmapheresis in patients with Graves' disease intolerant to antithyroid drugs. Ther Apher Dial. 2021;25(6):877-883. doi: 10.1111/1744-9987.13639

7. Vinan-Vega M., Mantilla B., Jahan N., Peminda C., Nugent K., Lado-Abeal J., Rivas A. Usefulness of plasmapheresis in patients with severe complicated thyrotoxicosis. Proc (Bayl Univ Med Cent). 2020;34(2):279-282. doi: 10.1080/08998280.2020.1852007

8. Ozdemir Baser O., Cetin Z., Catak M., Koseoglu D., Berker D. The role of therapeutic plasmapheresis in patients with hyperthyroidism. Transfus Apher Sci. 2020;59(4):102744. doi: 10.1016/j.transci.2020.102744

9. Apaydin T., Elbasan O., Yavuz D. G. Preoperative plasmapheresis experience in Graves' disease patients with anti-thyroid drug-induced hepatotoxicity. Transfus Apher Sci. 2020;59(5):102826. doi: 10.1016/j.transci.2020.102826.

10. Barwinek K., Gąsior-Perczak D., Trepka S., Szczodry A., Koczyński J., Sitarz-Żelazna Z., Kowalska A. Effective Preoperative Plasmapheresis Treatment of Severe Hyperthyroidism in a Patient with Giant Toxic Nodular Goiter and Methimazole-Induced Agranulocytosis. Medicina (Kaunas). 2020;56(6):290. doi: 10.3390/medicina56060290.

11. Nagarajan V. D., Morales A., Pleasant L., Sheno A. Sepsis and thyroid storm in a patient with methimazole-induced agranulocytosis. BMJ Case Rep. 2020;13(7):e235536. doi: 10.1136/bcr-2020-235536.

12. Miller A., Silver K. D. Thyroid Storm with Multiorgan Failure Treated with Plasmapheresis. Case Rep Endocrinol. 2019;2019:2475843. doi: 10.1155/2019/2475843.

13. Davis S., McIntyre R., Cribari C., Dunn J. Thyroid Storm Induced by Trauma: A Challenging Combination. Am Surg. 2018;84(2):e44-e46. PMID: 30454474.

14. Tan A. W. K., Lim B. S. P., Hoe J. K. M., Hoi W. H., Leow M. K. S. Therapeutic plasma exchange for control of thyroid storm. J Clin Apher. 2021;36(1):189-195. doi: 10.1002/jca.21832.

15. Wyble A. J., Moore S. C., Yates S. G. Weathering the storm: A case of thyroid storm refractory to conventional treatment benefiting from therapeutic plasma exchange. J Clin Apher. 2018;33(6):678-681. doi: 10.1002/jca.21658.

16. Hu X., Wang H., Li J., Shi H., Liu X., He J. Therapeutic Plasma Exchange Combined with Total Thyroidectomy to Rescue a Case of Thyroid Storm Intolerant to Antithyroid Drugs. *J Coll Physicians Surg Pak.* 2020;30(5):532-534. doi: 10.29271/jcsp.2020.05.532.

17. Ozdemir Baser O., Cetin Z., Catak M., Koseoglu D., Berker D. The role of therapeutic plasmapheresis in patients with hyperthyroidism. *Transfus Apher Sci.* 2020;59(4): 102744. doi: 10.1016/j.transci.2020.102744/.

18. Vinan-Vega M., Mantilla B., Jahan N., Peminda C., Nugent K., Lado-Abeal J., Rivas A. Usefulness of plasmapheresis in patients with severe complicated thyrotoxicosis. *Proc (Bayl Univ Med Cent).* 2020;34(2):279-282. doi: 10.1080/08998280.2020.1852007.

19. Пиксин И. Н., Вилков А. В., Аверина А. В., Давыдкин В. И., Чапаев Н. А. Эфферентные методы в лечении больных диффузным токсическим зобом. Актуальные проблемы эндокринной хирургии. Материалы XXVIII Российского симпозиума по эндокринной хирургии. Саранск, 2018: 68-74.

20. Tańska K., Leszczyńska D., Glinicki P., Kapuścińska R., Szczepkowski M., Dedecjus M., Stachlewska-Nasfeter E., Brym I., Żelek T., Daniewska D., Gietka-Czernel M. Therapeutic plasma exchange with albumin as a valuable method of preparing thyrotoxic patients for a life-saving thyroidectomy. *J Clin Apher.* 2021;36(3):496-498. doi: 10.1002/jca.21866.

21. Владимиров Ю. А., Шерстнев М. П. Хемилюминесценция клеток животных. Москва: ВИНТИ, 1989.

22. Lampka M., Junik R., Nowicka A., Koczyńska E., Tyrakowski T., Odrowaz-Sypniewska G. Oxidative stress markers during a course of hyperthyroidism. *Endokrynol Pol.* 2006 May-Jun;57(3):218-22.

23. Erdamar H., Cimen B., Gülcemal H., Saraymen R., Yerer B., Demirci H. Increased lipid peroxidation and impaired enzymatic antioxidant defense mechanism in thyroid tissue with multinodular goiter and papillary carcinoma. *Clin Biochem.* 2010. May;43(7-8):650-4. doi: 10.1016/j.clinbiochem.2010.02.005.

24. Simsir I. Y., Ozdemir M., Duman S., Erdogan M., Donmez A., Ozgen A.G. Therapeutic plasmapheresis in thyrotoxic patients. *Endocrine.* 2018 Oct;62(1):144-148. doi: 10.1007/s12020-018-1661-x.

25. Kirkizlar H. O., Celik M. Therapeutic plasma exchange in hyperthyroidism prior to surgery. *J Endocrinol Invest.* 2023 Jan;46(1):173-179. doi: 10.1007/s40618-022-01897-1.

REFERENCES

1. Kalinin A. P., Nejmark M. I. Efferent therapy in the complex treatment of endocrine diseases of autoimmune origin. Moscow, 1994:3-23 (In Russ.).

2. Tishenina R. S., Filonenko T.A., Dreval A. V., Kamynina T. S. Lipid peroxidation and a-tocopherol in patients with diffuse toxic goiter. *Problems of Endocrinology.* 2000;46(6):26-28 (In Russ.).

3. Builes-Montañó C. E., Rodriguez-Arrieta L. A., Román-González A., Prieto-Saldarriaga C., Alvarez-Payares J. C., Builes-Barrera C. A., ArangoToro C. M. Therapeutic plasmapheresis for the treatment of thyrotoxicosis: A retrospective multicenter study. *J Clin Apher.* 2021;36(5):759-765. doi: 10.1002/jca.21927.

4. Simsir I. Y., Ozdemir M., Duman S., Erdogan M., Donmez A., Ozgen A.G. Therapeutic plasmapheresis in thyrotoxic patients. *Endocrine.* 2018;62(1):144-148. doi: 10.1007/s12020-018-1661-x.

5. Kharchenko D. M., Andronik Yu. A. The use of plasmapheresis in the complex of preoperative preparation of patients with autoimmune thyroiditis and diffuse toxic goiter. *Tavrisheskiy medicobiologicheskiiy vesntik.* 2018;21(3):119-122 (In Russ.).

6. Apaydin T., Gogas Yavuz D. Preoperative plasmapheresis in patients with Graves' disease intolerant to antithyroid drugs. *Ther Apher Dial.* 2021;25(6):877-883. doi: 10.1111/1744-9987.13639

7. Vinan-Vega M., Mantilla B., Jahan N., Peminda C., Nugent K., Lado-Abeal J., Rivas A. Usefulness of plasmapheresis in patients with severe complicated thyrotoxicosis. *Proc (Bayl Univ Med Cent).* 2020;34(2):279-282. doi: 10.1080/08998280.2020.1852007

8. Ozdemir Baser O., Cetin Z., Catak M., Koseoglu D., Berker D. The role of therapeutic plasmapheresis in patients with hyperthyroidism. *Transfus Apher Sci.* 2020;59(4):102744. doi: 10.1016/j.transci.2020.102744

9. Apaydin T., Elbasan O., Yavuz D. G. Preoperative plasmapheresis experience in Graves' disease patients with anti-thyroid drug-induced hepatotoxicity. *Transfus Apher Sci.* 2020;59(5):102826. doi: 10.1016/j.transci.2020.102826.

10. Barwinek K., Gąsior-Perczak D., Trepka S., Szczodry A., Koczyński J., Sitarz-Żelazna Z., Kowalska A. Effective Preoperative Plasmapheresis Treatment of Severe Hyperthyroidism in a Patient with Giant Toxic Nodular Goiter and Methimazole-Induced Agranulocytosis. *Medicina (Kaunas).* 2020;56(6):290. doi: 10.3390/medicina56060290.

11. Nagarajan V. D., Morales A., Pleasant L., Sheno A. Sepsis and thyroid storm in a patient with methimazole-induced agranulocytosis. *BMJ Case*

Rep. 2020;13(7):e235536. doi: 10.1136/bcr-2020-235536.

12. Miller A., Silver K. D. Thyroid Storm with Multiorgan Failure Treated with Plasmapheresis. *Case Rep Endocrinol.* 2019;2019:2475843. doi: 10.1155/2019/2475843.

13. Davis S., McIntyre R., Cribari C., Dunn J. Thyroid Storm Induced by Trauma: A Challenging Combination. *Am Surg.* 2018;84(2):e44-e46.

14. Tan A. W. K., Lim B. S. P., Hoe J. K. M., Hoi W. H., Leow M. K. S. Therapeutic plasma exchange for control of thyroid storm. *J Clin Apher.* 2021;36(1):189-195. doi: 10.1002/jca.21832.

15. Wyble A. J., Moore S. C., Yates S. G. Weathering the storm: A case of thyroid storm refractory to conventional treatment benefiting from therapeutic plasma exchange. *J Clin Apher.* 2018;33(6):678-681. doi: 10.1002/jca.21658.

16. Hu X., Wang H., Li J., Shi H., Liu X., He J. Therapeutic Plasma Exchange Combined with Total Thyroidectomy to Rescue a Case of Thyroid Storm Intolerant to Antithyroid Drugs. *J Coll Physicians Surg Pak.* 2020;30(5):532-534. doi: 10.29271/jcsp.2020.05.532.

17. Ozdemir Baser O., Cetin Z., Catak M., Koseoglu D., Berker D. The role of therapeutic plasmapheresis in patients with hyperthyroidism. *Transfus Apher Sci.* 2020;59(4): 102744. doi: 10.1016/j.transci.2020.102744/.

18. Vinan-Vega M., Mantilla B., Jahan N., Peminda C., Nugent K., Lado-Abeal J., Rivas A. Usefulness of plasmapheresis in patients with severe complicated thyrotoxicosis. *Proc (Bayl Univ Med Cent).* 2020;34(2):279-282. doi: 10.1080/08998280.2020.1852007.

19. Paksin I. N., Vilkov A. V., Averina A. V., Davydkin V. I., Chapaev N. A. Efferent methods

in the treatment of patients with diffuse toxic goiter. Actual problems of endocrine surgery. Proceedings of the XXVIII Russian Symposium on Endocrine Surgery. Saransk, 2018: 68-74. (In Russ.)

20. Tańska K., Leszczyńska D., Glinicki P., Kapuścińska R., Szczepkowski M., Dedecjus M., Stachlewska-Nasfeter E., Brym I., Żelek T., Daniewska D., Gietka-Czernel M. Therapeutic plasma exchange with albumin as a valuable method of preparing thyrotoxic patients for a life-saving thyroidectomy. *J Clin Apher.* 2021;36(3):496-498. doi: 10.1002/jca.21866.

21. Vladimirov Yu. A., Sherstnev M. P. Chemiluminescence of animal cells. Moscow: VINITI; 1989. (In Russ.)

22. Lampka M., Junik R., Nowicka A., Kopczyńska E., Tyrakowski T., Odrowaz-Sypniewska G. Oxidative stress markers during a course of hyperthyroidism. *Endokrynol Pol.* 2006 May-Jun;57(3):218-22. PMID: 16832785.

23. Erdamar H., Cimen B., Gülcemal H., Saraymen R., Yerer B., Demirci H. Increased lipid peroxidation and impaired enzymatic antioxidant defense mechanism in thyroid tissue with multinodular goiter and papillary carcinoma. *Clin Biochem.* 2010. May;43(7-8):650-4. doi: 10.1016/j.clinbiochem.2010.02.005.

24. Simsir I.Y., Ozdemir M., Duman S., Erdogan M., Donmez A., Ozgen A.G. Therapeutic plasmapheresis in thyrotoxic patients. *Endocrine.* 2018 Oct;62(1):144-148. doi: 10.1007/s12020-018-1661-x.

25. Kirkizlar H.O., Celik M. Therapeutic plasma exchange in hyperthyroidism prior to surgery. *J Endocrinol Invest.* 2023 Jan;46(1):173-179. doi: 10.1007/s40618-022-01897-1.

ОЦЕНКА ЧАСТОТЫ РАЗВИТИЯ РЕЦИДИВОВ ГРЫЖ ПИЩЕВОДНОГО ОТВЕРСТИЯ ДИАФРАГМЫ ПОСЛЕ ХИРУРГИЧЕСКОГО ЛЕЧЕНИЯ

Воронов А. Н., Головина Е. Р., Арзуманян А. М., Денисенко А. А.

Институт «Медицинская академия имени С.И. Георгиевского» ФГАОУ ВО «КФУ им. В.И. Вернадского», 295051, бульвар Ленина 5/7, Симферополь, Россия

Для корреспонденции: Воронов Александр Николаевич, кандидат медицинских наук, доцент кафедры хирургии №1, e-mail: vor-an@mail.ru

For correspondence: Alexander N. Voronov PhD. MD., Associate Professor of Department of Surgery No.1, e-mail: vor-an@mail.ru

Information about authors:

Voronov A. N., <http://orcid.org/0000-0002-1705-9207>

Golovina E. R., <https://orcid.org/0000-0002-6273-8268>

Arzumanyan A. M., <http://orcid.org/0000-0001-6171-6377>

Denisenko A. A., <http://orcid.org/0000-0002-3743-4051>

РЕЗЮМЕ

Грыжа пищеводного отверстия диафрагмы (ГПОД) - одно из самых распространенных заболеваний в гастроэнтерологической практике, проявляющееся в большинстве случаев симптомами гастроэзофагеальной рефлюксной болезни (ГЭРБ). Наиболее эффективным методом лечения ГПОД являются хирургическое устранение грыжевого выпячивания и формирование антирефлюксной манжеты. Критериям эффективности проведенного лечения служит не только нормализация показателей лабораторных и инструментальных методов диагностики, но и отсутствие причиняющей дискомфорт симптоматики (дисфагия, отрыжка кислым, изжога, боль за грудиной, кашель). Цель работы: изучение частоты развития рецидивов после хирургического лечения больных ГПОД на основании оценки клинической симптоматики с использованием опросника GerdQ. В исследование было включено 52 пациента - 31 (59,6%) женщин и 21 (40,4%) мужчин. Пациенты помимо стандартного объема обследований проходили опрос по опроснику GerdQ до и после операции. Из 29 опрошенных в позднем послеоперационном периоде у 27,6% наблюдали симптомы ГЭРБ – группа вопросов А опросника, однако у подавляющего большинства из них они совпадали с проявлениями, которые ставят этот диагноз под сомнение – группа вопросов В. Более того, такое сочетание симптомов у этих же больных отмечено и в дооперационном периоде. Рентгенологическое подтверждение рефлюкса у больных с признаками рецидива ГЭРБ было отмечено в 1 случае, тогда как смещение фундопликационной манжеты вверх, интерпретированное как рецидив грыжи, выявлен у 4. Оперативное лечение ГПОД характеризуется довольно высокой частотой клинического рецидива рефлюкса. Однако рентгенологическое подтверждение жалоб отмечается лишь у 4 (12,5%) больных. Причиной подобных клинических проявлений не всегда является рефлюкс, при этом, использование GerdQ позволяет спрогнозировать недостаточную эффективность хирургического лечения и, возможно, требует дополнительного обследования части пациентов, имеющих сочетание жалоб группы А и В.

Ключевые слова: грыжа пищеводного отверстия диафрагмы; хирургическое лечение; рецидив.

EVALUATION OF THE INCIDENCE OF HIATAL HERNIA RECURRENCE AFTER SURGERY

Voronov A. N., Golovina E. R., Arzumanyan A. M., Denisenko A. A.

Institute "Medical Academy named after S.I. Georgievsky" of Vernadsky CFU, Simferopol, Russia

SUMMARY

Hiatal hernia (HH) is one of the most common diseases in gastroenterological practice, manifested in most cases by symptoms of gastroesophageal reflux disease (GERD). The most effective method of treatment of HH is a surgical removal of hernia protrusion and formation of antireflux fundoplication. The criteria for the effectiveness of the treatment is not only the normalization of laboratory and instrumental diagnostic methods, but also the absence of discomforting symptoms (dysphagia, sour belching, heartburn, chest pain, cough). The goal: to study the incidence of HH recurrences after surgery based on GerdQ questionnaire. 42 patients were included in our study – 31 (59,6%) women and 21 (40,4%) men. Besides standard investigations patients were questioned by GerdQ questionnaire before and after surgery. Among 29 respondents in late follow up in 27,6% of cases symptoms of GERD were defined – group A questions of GerdQ, but in vast majority of them the manifestations were coincided with symptoms, which are calling into question this diagnosis – group B questions of GerdQ. Moreover the same combination of symptoms in the same patients was noted in pre-surgical period. X-ray confirmation of reflux in patients with signs of GERD recurrence was occurred only in 1 case, while upward displacement of fundoplication, interpreted as a hernia recurrence was defined in 4 (12,5%) patients, with complaints, typical for GERD. Surgical treatment of HH is characterized by relatively high percentage of clinical recurrence. But X-ray confirmation of complaints is revealed only in 4 (12,5%) of patients. The reason of such clinical symptoms is not always reflux, while the use of GerdQ makes it possible to predict insufficient effectiveness of surgical treatment

and may require additional examination of part of patients with a combination of complaints from groups A and B of questionnaire.

Key words: hiatal hernia; surgical treatment; recurrence.

Грыжа пищеводного отверстия диафрагмы – это заболевание, при котором часть желудка или другие внутренние органы брюшной полости смещаются через пищеводное отверстие диафрагмы в средостение.

Длительно существующая ГПОД может приводить к появлению гастроэзофагеальной рефлюксной болезни (ГЭРБ), которая сопровождается такими симптомами, как дисфагия, отрыжка кислым, изжога, боль за грудиной, кашель [1].

Возникновение ГПОД связано с повышением внутрибрюшного давления. Факторами риска являются: пожилой возраст, избыточный вес, многоплодная беременность, наличие хирургического вмешательства на пищеводе в анамнезе [2].

Актуальность данной темы связана с тем, что в последние годы ГПОД обладает достаточно высокой частотой встречаемости и занимает 3 место по распространенности среди болезней желудочно-кишечного тракта (после желчекаменной болезни и язвенной болезни желудка и двенадцатиперстной кишки). Также это заболевание связано с частым рецидивированием после первичного хирургического вмешательства. Чаще всего, небольшие ГПОД протекают бессимптомно и поддаются консервативному лечению. При больших грыжах показано хирургическое лечение. Частота встречаемости первичных ГПОД в популяции колеблется от 10% у 30-летних людей до 60% у 60-летних [1; 3].

Консервативная терапия направлена на устранение жалоб и осложнений, улучшение качества жизни пациента и включает в себя соблюдение определенного образа жизни и диеты, медикаментозную терапию (прокинетики, антациды, антисекреторные препараты). После отмены консервативной терапии рецидив симптомов ГЭРБ возникает у 50% пациентов через 6 месяцев, а через 1 год – у 90% пациентов [4].

Стоит отметить осложнения, возникающие при ГПОД: рефлюкс-эзофагит, пищевод Баретта, пептическая стриктура пищевода, пищеводное кровотечение, выпадение слизистой оболочки желудка в пищевод, ущемление грыжи, перфорация пищевода.

Выделяют несколько типов ГПОД: грыжа скользящего типа (I тип), грыжа параэзофагальная (II тип), грыжа смешанная (III тип), грыжа IV типа. Последний тип может быть представлен частью желудка, а также другим дополнительным органом, например, тонкой или толстой кишкой, сальником, брюшиной или селезенкой [2; 5-7].

Рецидивы ГПОД, чаще всего, могут быть вызваны большим размером пищеводного отверстия

диафрагмы, укороченным или коротким пищеводом, слабостью мышечных ножек диафрагмы, избыточным натяжением ножек диафрагмы после крурорафии, и встречаются, по данным разных авторов, с частотой 15-40% [3; 8].

В подавляющем большинстве рецидивы протекают бессимптомно и не требуют повторной операции. Однако, возникновение ГЭРБ, дисфагии, боли в эпигастрии или груди, преждевременного насыщения представляют собой показания для повторной хирургической операции. Важно также оценить, не связаны ли эти симптомы с другой патологией [9; 10].

Цель работы: изучение частоты развития рецидивов после хирургического лечения больных ГПОД на основании оценки клинической симптоматики с использованием опросника GerdQ.

МАТЕРИАЛ И МЕТОДЫ

На основании полученных данных за период с 2017 по 2022 на базе хирургического отделения КММЦ Святителя Луки находилось на лечении 52 пациента с ГПОД (женщин – 31 (59,6%), мужчин – 21 (40,4%)). Возраст пациентов колебался от 24 до 71 года (медиана 57 лет).

У всех больных на догоспитальном этапе, пользуясь опросником GerdQ, выявляли симптомы ГЭРБ. При анализе характера и типа ГПОД было установлено, что процентное соотношение I типа грыж составляет 63,4% (33 пациента), в отличие от III – 34,6% (18 пациентов) и IV – 1,9% (1 пациент).

По результатам ЭГДС, у 17 пациентов с I типом ГПОД отмечался рефлюкс-эзофагит типа А, у 9 – типа В, у 3 – типа С. У пациентов с III типом ГПОД рефлюкс-эзофагит типа А встречался у 8 пациентов, типа В – у 6. Также у 2 пациентов с I типом ГПОД выявлена картина пищевода Баретта с дисплазией легкой степени. У остальных 13 пациентов эзофагит был купирован в сроки около 1 года при помощи консервативной терапии под контролем гастроэнтеролога. По данным рентгенологического исследования, рефлюкс в положении Тренделенбурга был выявлен у 22 пациентов с ГПОД I типа (66,7%) и у 14 - III типа (77,7%).

Большинство пациентов предъявляли жалобы на дискомфорт и чувство тяжести в груди, тошноту, изжогу, отрыжку постоянного характера, особенно после приема пищи, кашель.

В качестве оперативного вмешательства у 37 пациентов (71,2%) была проведена лапароскопическая крурорафия с фундопликацией по Ниссену, у 13 (25 %) выполнена лапароскопическая кру-

рография с фундопликацией по Черноусову [11]. У 1 пациента (1,9%) была выполнена круорография с фундопликацией по Ниссену лапаротомным доступом. Круорография с фундопликацией по Черноусову лапаротомным доступом выполнена у 2 пациентов (3,8%). У 11 пациентов было выполнено симультанное оперативное вмешательство – плюс холецистэктомия. Среднее время пребывания в стационаре пациентов с ГПОД – $8,8 \pm 0,33$ дней (максимальное - 13 дней, минимальное - 7 дней). Средняя длительность операции $2,4 \pm 0,12$ часа.

Для объективной оценки клинической симптоматики в отдаленные сроки после операции использовали опросник GerdQ.

В опроснике GerdQ - 6 вопросов, которые разбиты на 3 группы: группа А – вопросы о наличии симптомов, указывающих на диагноз ГЭРБ: изжога и регургитация; группа В – вопросы о симптомах, ставящие ГЭРБ под сомнение: тошнота и боль в эпигастрии; группа С – вопросы о влиянии заболевания на качество жизни, указывающих на диагноз ГЭРБ: нарушение сна и приём дополнительных лекарственных препаратов в связи с имеющимися симптомами ГЭРБ. Согласно данным, полученным по опроснику GerdQ, результат признается хорошим, если у пациентов исчезают основные жалобы, отсутствует типичная клиническая картина или, после соответствующего консервативного и хирургического лечения, у опрашиваемого частично исчезают основные клинические симптомы и жалобы, некоторые нарушения пищеварения остаются, но они не оказывают существенных трудностей для нормальной жизнедеятельности пациентов. В случае, если итоговый балл GerdQ составляет 8 и выше, у пациента велика вероятность ГЭРБ, ему должно быть назначено соответствующее лечение [4].

Отдельно оценивается сумма баллов по группе С: при сумме баллов менее 3 диагностируется умеренная ГЭРБ, при сумме более 3 баллов – выраженная ГЭРБ.

Опрос больных проводили по телефону в сроки от 3 месяцев до 4,5 лет после операции. Приняли участие в опросе 29 человек. Всем пациентам, у которых по результатам опроса выявляли симптомы ГЭРБ (8 человек), предлагалось рентгенологическое исследование пищевода и желудка.

РЕЗУЛЬТАТЫ

В раннем послеоперационном периоде тяжелых осложнений, требующих специального лечения отмечено не было. У 4 (7,7%) отмечала отрыжка в ответ на серию глотков пищи. У 9 (17,3%) – явления дисфагии, которая носила транзиторный нестойкий характер. В 2-х случаях после фундопликации по Черноусову в послеоперационном периоде отмечена диарея до 3 раз

в сутки, которая купировалась самостоятельно в сроки до 2 месяцев.

В опросе принимало участие 29 (55,8%) пациентов, у которых ранее был установлен диагноз ГПОД и была проведена операция по ее устранению. По результатам было установлено, что у 8 (27,6%) пациентов с оперированной ГПОД наблюдаются симптомы ГЭРБ. В частности, изжога наблюдалась у 8 (27,6%) опрошенных, боль в эпигастрии – у 8 (27,6%) пациентов из исследуемой группы. Ощущение того, что содержимое желудка снова попадает в глотку или полость рта было у 8 (27,6%) пациентов из числа опрошенных. Симптомы периодической тошноты в отдаленном послеоперационном исследовании испытывали 16 (55,2%) пациентов.

Результаты первого вопроса показали отсутствие жалоб на изжогу (0 баллов) у 25 (86,2%) из числа опрошенных, а также наличие изжоги 4-7 дней в неделю (3 балла) у 4 (13,8%). Вторым вопросом показал, что у 2 (6,9%) опрошенных наблюдалось ощущение наличия содержимого желудка в глотке или полости рта 4-7 дней в неделю (3 балла), у 5 (17,2%) этот симптом наблюдался раз в неделю, а у 22 (75,9%) подобного признака не наблюдалось. Анализ показателей группы А по вопросам (1-2 вопрос) на наличие симптомов (изжога, регургитация), свидетельствующих в пользу диагноза ГЭРБ, отмечено у 12% пациентов.

Результаты третьего вопроса на наличие боли в эпигастрии показали следующие данные: 5 (17,2%) опрошенных наблюдают неприятные ощущения 2-3 дня за последнюю неделю, 1 (3,4%) – 4-7 дней за последнюю неделю и 4 (13,8%) – 1 раз за последнюю неделю. Сведения о четвертом вопросе (ощущение тошноты) следующие: 2 (6,9%) опрошенных наблюдают данный симптом 4-7 раз в неделю, 3 (10,3%) – по крайней мере один раз за последнюю неделю. Показатели группы В указывают на наличие симптомов, не связанных с ГЭРБ, у 10 (34,5%) пациентов.

Вопросы группы С показывают на влияние заболевания на качество жизни, в пользу диагноза ГЭРБ: нарушение сна и приём дополнительных лекарственных препаратов в связи с имеющимися симптомами ГЭРБ. Среди опрошенных нарушения сна из-за изжоги не наблюдалось, а дополнительный прием лекарств по поводу изжоги и/или отрыжки был замечен лишь у 1 (3,4%) пациента.

По результатам исследования можно утверждать, что качество жизни более чем у 72,4% пациентов после операции по устранению ГПОД улучшилось, основные симптомы ГЭРБ их не беспокоят. У 8 пациентам, у которых отмечен рецидив симптомов ГЭРБ проведено рентгенологическое исследование. Рецидив грыжи отмечен у 4 обследованных (50%), а рецидив рефлюкса – у 1

(12,5%). В последующем пациенту с рентгенологически доказанным рецидивом рефлюкса выполнена лапаротомия, рефундопликация по Ниссену, задняя крурорафия.

ОБСУЖДЕНИЕ

По данным Монреальского консенсуса [12], для пациентов в качестве субъективной оценки результатов лечения важны не данные лабораторных показателей и результатов инструментальных исследований, а отсутствие прежних симптомов и степень удовлетворенности жизнью в ее психоэмоциональном аспекте.

По данным проведенного исследования по опроснику GerdQ было отмечено, что ощущение наличия содержимого желудка в глотке или полости рта у 7 из 8 опрошенных совпадало с жалобами из группы вопросов В, что ставит диагноз ГЭРБ под сомнение. Также замечено, что у этих пациентов аналогичное сочетание симптомов было выявлено до выполнения оперативного лечения. При этом, объективными методами исследования рецидив рефлюкса был отмечен лишь в 1 случае, тогда как смещение манжеты кверху, интерпретированное рентгенологом как рецидив грыжи, имело место у 4 больных.

Несмотря на высокую эффективность оперативных вмешательств при ГПОД, результаты проведенного исследования показывают, что у некоторых пациентов в послеоперационном периоде наблюдаются симптомы ГЭРБ. Однако, у большинства больных жалобы совпадают с неспецифичными для описываемого заболевания. Указанные особенности могут свидетельствовать о том, что в случае, когда в предоперационном периоде выявлены жалобы, отмеченные в группе В опросника, результаты оперативного лечения могут не удовлетворить пациента. По нашему мнению, в подобных ситуациях для более точной диагностики, а также прогнозирования результатов хирургического лечения целесообразно прибегнуть к дополнительным методам исследования – суточной рН-импедансометрии и манометрии высокого разрешения, которые позволяют объективизировать клиническую картину заболевания и оценить функциональные нарушения пищевода и зоны гастро-эзофагеального перехода [13].

ЗАКЛЮЧЕНИЕ

Оперативное лечение ГПОД характеризуется довольно высокой частотой клинического рецидива рефлюкса. Однако рентгенологическое подтверждение жалоб отмечается у 12,5% больных. Причиной подобных клинических проявлений не всегда является рефлюкс. Использование опросника GerdQ может позволить спрогнозировать недостаточную эффективность хирургического

лечения и, возможно, требует дополнительного обследования части пациентов, имеющих сочетание жалоб группы А и В опросника.

Конфликт интересов. Авторы заявляют об отсутствии конфликта интересов.

Conflict of interest. The authors have no conflict of interests to declare.

ЛИТЕРАТУРА

1. Smith R E, Shahjehan R D. Hiatal Hernia. In: StatPearls. Treasure Island (FL): StatPearls Publishing; August 30, 2021
2. Sfara A, Dumitrascu D L. The management of hiatal hernia: an update on diagnosis and treatment. *Med Pharm Rep.* 2019;92(4):321-325. doi:10.15386/mpr-1323
3. Василевский Д. И., Бечвая Г. Т., Ахматов А. М. Хирургическое лечение рецидивных грыж пищеводного отверстия диафрагмы. *Вестник хирургии имени И.И. Грекова.* 2019;178(5):69-73. doi: 10.24884/0042-4625-2019-178-5-69-73
4. Разумахина М. С., Куликов В. Г., Анищенко В. В., Платонов П. А. Неудачи антирефлюксной хирургии: рецидив рефлюкса или рецидив грыжи? *Медицина и образование Сибири, 2014;6.* Доступна по ссылке <https://cyberleninka.ru/article/n/neudachi-antireflyuksnoy-hirurgii-retsdiv-reflyuksa-ili-retsdiv-gryzhi>. Ссылка активна 10.08.2023
5. Cha R R. Find Out the Differences by Types of Hiatal Hernia!. *J Neurogastroenterol Motil.* 2020;26(1):4-5. doi:10.5056/jnm19227
6. Watson T J, Moritz T. Sliding Hernia. In: StatPearls. Treasure Island (FL): StatPearls Publishing; July 21, 2021
7. Braghetto I, Korn O, Rojas J, Valladares H, Figueroa M. Hiatal hernia repair: prevention of mesh erosion and migration into the esophagogastric junction. *Arq Bras Cir Dig.* 2020;33(1):e1489. doi:10.1590/0102-672020190001e1489
8. Черкасов Д. М., Черкасов М. Ф., Татьянченко В. К., Старцев Ю. М., Меликова С. Г., Галашокян К. М. Хирургическая тактика при больших и гигантских грыжах пищеводного отверстия диафрагмы. *Вестник хирургии имени И. И. Грекова.* 2018;177(4):63-66. doi: 10.24884/0042-4625-2018-177-4-63-66
9. Degrandi O, Laurent E, Najah H, Aldajani N, Gronnier C, Collet D. Laparoscopic Surgery for Recurrent Hiatal Hernia. *J Laparoendosc Adv Surg Tech A.* 2020;30(8):883-886. doi:10.1089/lap.2020.0118
10. Буриков М. А., Лукашев О. В., Сокиренко И. А., Двуреченский В. В. Особенности оперативного лечения пациента с рецидивом грыжи пищеводного отверстия диафрагмы, оперированного с использованием сетчатого имплантата.

Эндоскопическая хирургия. 2018;24(4):54-56. doi: 10.17116/endoskop20182404154.

11. Патент РФ на изобретение № 2675481. Оpubл. 21.06.18, Бюл. № 35. Воронов Н.В., Воронов А.Н. Способ фундопликации.

12. Кляритская И. Л., Мошко Ю. А. Монреальский консенсус по ГЭРБ 2006 года. Крымский терапевтический журнал, 200;3:27-44

13. Ивашкин В. Т., Маев И. В., Трухманов А. С., Лапина Т. Л., Сторонова О. А., Зайратьянц О. В., Дронова О. Б., Кучерявый Ю. А., Пирогов С. С., Сайфутдинов Р. Г., Успенский Ю. П., Шептулин А. А., Андреев Д. Н., Румянцева Д. Е. Рекомендации Российской гастроэнтерологической ассоциации по диагностике и лечению гастроэзофагеальной рефлюксной болезни. Российский журнал гастроэнтерологии, гепатологии, колопроктологии. 2020;30(4):70-97. doi: 10.22416/1382-4376-2020-30-4-70-97

REFERENCES

1. Smith R E, Shahjehan R D. Hiatal Hernia. In: StatPearls. Treasure Island (FL): StatPearls Publishing; August 30, 2021.

2. Sfara A, Dumitrascu D L. The management of hiatal hernia: an update on diagnosis and treatment. Med Pharm Rep. 2019;92(4):321-325. doi:10.15386/mpr-1323

3. Vasilevsky D. I., Bechvaya G. T., Ahmatov A. M. Surgical treatment of recurrent hiatal hernias. Grekov's Bulletin of Surgery. 2019;178(5):69-73. (In Russ.) doi: 10.24884/0042-4625-2019-178-5-69-73

4. Razumakhina M. S. Kulikov V. G., Anishchenko V. V., Platonov P. A. Failures of anti-reflux surgery: recurrence of reflux or recurrence of hernia? Journal of Siberian Medical Sciences, 2014;6. Available at <https://cyberleninka.ru/article/n/neudachi-antireflyuksnoy-hirurgii-retsdiv-reflyuksa-ili-retsdiv-gryzhi> (active on 10.08.2023)

5. Cha R R. Find Out the Differences by Types of Hiatal Hernia!. J Neurogastroenterol Motil. 2020;26(1):4-5. doi:10.5056/jnm19227.

6. Watson T J, Moritz T. Sliding Hernia. In: StatPearls. Treasure Island (FL): StatPearls Publishing; July 21, 2021.

7. Braghetto I, Korn O, Rojas J, Valladares H, Figueroa M. Hiatal hernia repair: prevention of mesh erosion and migration into the esophagogastric junction. Arq Bras Cir Dig. 2020;33(1):e1489. doi:10.1590/0102-672020190001e1489

8. Cherkasov D. M., Cherkasov M. F., Tatyanchenko V. K., Startsev Yu. M., Melikova S. G., Galashokyan K. M. Surgical tactics for large and giant esophageal hiatal hernia. Grekov's Bulletin of Surgery. 2018;177(4):63-66. (In Russ.) doi: 10.24884/0042-4625-2018-177-4-63-66

9. Degrandi O, Laurent E, Najah H, Aldajani N, Gronnier C, Collet D. Laparoscopic Surgery for Recurrent Hiatal Hernia. J Laparoendosc Adv Surg Tech A. 2020;30(8):883-886. doi:10.1089/lap.2020.0118

10. Burikov M A, Lukashev O V, Sokirenko I A, Dvurechensky V V. Technical features of the surgery with the use of mesh implant in patient with the recurrence of hiatal hernia. Endoscopic Surgery. 2018;24(4):54-56. (In Russ.) doi: 10.17116/endoskop20182404154

11. Patent RU No. 2675481. Publ. 21.06.18, Byul. № 35. Voronov N.V., Voronov A.N. Method of fundoplication.

12. Klyaritskaya I L., Moshko Yu. A. Montreal consensus on GERD 2006. Crimean Therapeutic Journal, 200;3:27-44. (In Russ.)

13. Ivashkin V. T., Maev I. V., Trukhmanov A. S., Lapina T. L., Storonova O. A., Zayratyants O. V., Dronova O. B., Kucheryavy Yu. A., Pirogov S. S., Sayfutdinov R. G., Uspenskiy Yu. P., Sheptulin A. A., Andreev D. N., Rummyantseva D. E. Recommendations of the Russian Gastroenterological Association in Diagnosis and Treatment of Gastroesophageal Reflux Disease. Russian Journal of Gastroenterology, Hepatology, Coloproctology. 2020;30(4):70-97. (In Russ.) doi:10.22416/1382-4376-2020-30-4-70-97

РАСПРОСТРАНЕННОСТЬ НОВООБРАЗОВАНИЙ НАДПОЧЕЧНИКОВ У ПАЦИЕНТОВ С COVID-19

Каменских Е. Д.^{1,2}, Амарантов Д. Г.^{1,2}, Мугатаров И. Н.^{1,2}, Блинов С. А.^{1,2}, Денисов С. А.^{1,2},
Лонская Е. В.²

¹Федеральное государственное бюджетное образовательное учреждение высшего образования «Пермский государственный медицинский университет имени академика Е. А. Вагнера», 614990, г. Пермь, ул. Петропавловская, д. 26, Россия

²Центр хирургии печени и эндокринной хирургии ГБУЗ Пермского края «Клиническая медико-санитарная часть №1», 614077, г. Пермь, ул. Бульвар Гагарина, 68, Россия

Для корреспонденции: Каменских Екатерина Дмитриевна, к.м.н., доцент кафедры факультетской хирургии № 2, e-mail: kamenskikhed@rambler.ru

For correspondence: Ekaterina D. Kamenskikh, Ph.D., associate professor of the Department of Faculty Surgery № 2, e-mail: Kamenskikhed@rambler.ru

Information about author:

Kamenskikh E. D., <https://orcid.org/0000-0002-6459-750X>

Amarantov D. G., <https://orcid.org/0000-0002-5551-4127>

Mugatarov I. N., <https://orcid.org/0000-0003-2032-8866>

Blinov S. A., <https://orcid.org/0000-0001-8242-4904>

Denisov S. A., <https://orcid.org/0000-0002-9420-3444>

Lonskaya E. V., <https://orcid.org/0009-0005-7906-043X>

РЕЗЮМЕ

Цель исследования: изучить эффективность мультиспиральной компьютерной томографии в диагностике инциденталом надпочечника при скрининговом обследовании пациентов с COVID-19. Материал и методы. На первом этапе исследования проведен ретроспективный анализ взаимосвязи морфологического варианта опухолей надпочечников с нативным определением КТ-плотности в дооперационном периоде у 78 пациентов в возрасте от 21 до 80 лет. Вторым этапом исследования, проспективно с первичной диагностической целью для оценки распространенности поражения легочной ткани при подозрении на COVID-19, а также определения распространенности инциденталом надпочечника было проведено 43498 мультиспиральных компьютерных томографий грудной клетки и брюшной полости. На долю КТ грудной клетки пришлось 37705 (86,7%) исследований. Результаты. Чувствительность КТ в отношении выявления новообразований надпочечников более 10 мм в диаметре составила 100%. Распространенность инциденталом надпочечника при скрининговом обследовании пациентов с COVID-19 составила 1,5%. При обнаружении инциденталомы надпочечника с нативной КТ-плотностью в диапазоне 0-10 HU и доказанном отсутствии гормональной активности (по результатам стандартного гормонального обследования) высока вероятность обнаружения гормонально-неактивных аденом и кист надпочечника (чувствительность составила 94,5%, специфичность – 89,3%).

Заключение. Широкое использование визуализации, включая мультиспиральную компьютерную томографию, значительно увеличило частоту выявления инциденталом надпочечников. Различная КТ-плотность, выявленная при нативной КТ (КТ-морфометрия), позволяет предположить и первично дифференцировать некоторые нозологические формы новообразований надпочечников между собой и является клинически значимой в выборе дальнейшей диагностической тактики. При выявлении инциденталомы надпочечника с нативной КТ-плотностью в диапазоне 0-10 HU и доказанном отсутствии гормональной активности возможно проведение динамического наблюдения за пациентом.

Ключевые слова: надпочечники; новообразования надпочечников; инциденталомы надпочечников; диагностическая визуализация; КТ-морфометрия.

INCIDENCE OF ADRENAL NEOPLASMS IN PATIENTS WITH COVID-19

Kamenskikh E. D.^{1,2}, Amarantov D. G.^{1,2}, Mugatarov I. N.^{1,2}, Blinov S. A.^{1,2}, Denisov S. A.^{1,2}, Lonskaya E. V.²

¹Perm State Medical University named after Academition E. A. Vagner, Perm, Russia

²Center for Liver Surgery and Endocrine Surgery, Perm, Russia

SUMMARY

The goal: to study the effectiveness of multislice CT in the diagnosis of adrenal incidentalomas in COVID-19 patients screening. Material and methods. At the first stage of the study, a retrospective analysis of the relationship between the morphological variant of adrenal tumors and native determination of CT density in the preoperative period was performed in 78 patients aged 21 to 80 years. In the second stage of the study, prospectively with the primary diagnostic goal to assess the prevalence of lung tissue lesions in case of suspected COVID-19, as well as to determine the prevalence of adrenal incidentalomas, 43,498 multislice CT of the chest and abdomen were performed. Chest CT accounted for 37,705 (86.7%) examinations. Results. The sensitivity of CT to detect adrenal neoplasms above 10 mm in diameter made 100%. The incidence of adrenal incidentalomas in screening patients with COVID-19 was 1.5%. If an adrenal incidentaloma with a native CT density in the range of 0-10 HU

and a proven absence of hormonal activity (according to the results of a standard hormonal examination) is detected, the probability of detecting hormonally inactive adenomas and cysts of the adrenal gland is high (sensitivity was 94.5%, specificity – 89.3 %).

Conclusion. The widespread use of imaging, including multispiral computed tomography, has significantly increased the incidence of adrenal incidentalomas. Different CT-densities revealed by native CT (CT-morphometry) allow us to assume and initially differentiate some nosological forms of adrenal neoplasms from each other and are clinically significant in choosing further diagnostic tactics. If an incidentaloma of the adrenal gland with a native CT density in the range of 0-10 HU and a proven absence of hormonal activity is detected, it is possible to conduct dynamic monitoring of the patient.

Key words: adrenal glands; adrenal neoplasms; adrenal incidentaloma; diagnostic imaging; CT morphometry

Морфологически разновариантные очаговые образования надпочечника диаметром более 10 мм, обнаруженные случайно при инструментальных радиологических методах диагностики, принято обозначать термином «инциденталом» (от англ. «incident» — случай, событие, побочное обстоятельство). Несомненно, что за последние несколько десятилетий, благодаря широкому внедрению в ежедневную диагностическую практику визуализирующих методов исследования (ультразвуковая диагностика, мультиспиральная компьютерная томография (КТ), магнитно-резонансная томография), частота первичного выявления инциденталом надпочечников неуклонно прогрессирует. С проблемой так называемого «феномена инциденталом надпочечников» сталкиваются врачи-рентгенологи, эндокринологи, хирурги. Данные новообразования при дальнейшем дообследовании, могут быть классифицированы на гормонально-активные и гормонально-неактивные, доброкачественные и злокачественные, могут происходить из различных анатомических зон надпочечника или иметь иную неспецифическую органную природу [1].

В соответствии с результатами аутопсий, распространенность инциденталом надпочечников варьирует в пределах 1-32% [2; 3], составляя в среднем 6% в популяции. Анализ данных, полученных при мультиспиральной КТ, подтверждает частоту инциденталом в пределах 0,3-4,5%, при этом существует прямая зависимость от возраста обследованного пациента – до 30 лет частота обнаружения очаговых образований надпочечника составляет около 0,2%, в то время как у пациентов старше 50 лет – до 3%, старше 70 лет – до 7% [4]. Частота обнаружения патологии надпочечников возрастает при наличии коморбидной патологии (ожирение, сахарный диабет, артериальная гипертензия) [5].

Визуализирующие методы исследования предоставляют возможность не только впервые обнаружить инциденталомы надпочечников, но, в главной мере, позволяют дать характеристику морфологической структуре очагового образования, а при необходимости вовремя направить пациента на дополнительные инвазивные исследова-

ования. Данный факт особенно важен больным с онкологическим анамнезом.

Цель исследования: изучить эффективность мультиспиральной компьютерной томографии в диагностике инциденталом надпочечника при скрининговом исследовании пациентов с COVID-19.

МАТЕРИАЛ И МЕТОДЫ

Первым этапом исследования проведен ретроспективный анализ взаимосвязи морфологического варианта опухоли и определения нативной КТ-плотности в дооперационном периоде. Анализированы истории болезни 78 пациентов после их информированного добровольного согласия, оперированных в центре эндокринной хирургии ГБУЗ Пермского края «Клиническая медико-санитарная часть №1» с 2012 по 2020 годы в возрасте от 21 до 80 лет. Средний возраст пациентов составил $55,7 \pm 13,6$ года. Мужчин было 28,2% (n=22), женщин — 71,8% (n=56). Одностороннее поражение надпочечников отмечено в 76 (97,4%) случаях: правосторонняя локализация – у 44 (57,9%) пациентов, левосторонняя – у 32 (42,1%). Двустороннее поражение обнаружено у 2 (2,6%) человек. Размеры выявленных новообразований надпочечников варьировали от 12 до 108 мм. Результаты КТ-плотности нативного изображения надпочечников были сопоставлены с результатами патогистологического исследования удаленных опухолей.

В обязательный алгоритм лабораторной диагностики включали: исследование базальной секреции кортизола в сыворотке крови методом иммуноферментного анализа; калий сыворотки, соотношение альдостерон/ренин (только у пациентов с артериальной гипертензией и/или наличием гипокалиемии для исключения первичного гиперальдостеронизма), исследование уровня экскреции катехоламинов или общего метанефрина в суточной моче методом иммуноферментного анализа.

Нативная КТ проведена на томографе Siemens Somatom Emotion 16 (Германия). Ширина шага сканирования составляла 3-5 мм. Внутривенное контрастное усиление выполнено препаратом Ультравист 370 (Bayer AG, Германия) со скоро-

стью 3,5-5,0 мл/с, со сканированием в артериальную, венозную и отсроченные фазы.

В период с апреля 2020 г. по июнь 2022 г. во время пандемии COVID-19 «Центр эндокринной хирургии» был перепрофилирован для оказания помощи пациентам с патологией дыхательных путей. Вторым этапом исследования проспективно с первичной диагностической целью для оценки распространенности поражения легочной ткани при подозрении на COVID-19, а также определения распространенности инциденталом надпочечника оценки было проведено 43498 мультиспиральных компьютерных томографий грудной клетки и брюшной полости. На долю КТ грудной клетки пришлось 37705 (86,7%) исследований.

Статистические методы. Полученные результаты исследования подвергнуты статистической обработке при помощи статистических программ Microsoft Excel 2010 и «Statistica 10» (StatSoft, США). При нормальном распределении анализируемых величин применяли среднее значение с указанием стандартной ошибки ($\text{mean} \pm \text{SE}$), при распределении отличном от нормального, а также описание данных количественных признаков малых выборок независимо от вида распределения представлено в виде медианы с обозначением межквартильного интервала (median [Q25; Q75]). Оценка достоверности в результатах проведена с использованием критериев Краскела-Уоллиса (в случае непараметрического распределения данных). За критический уровень значимости принималось значение $p=0,05$.

РЕЗУЛЬТАТЫ

На аксиальных срезах КТ каждый надпочечник взрослого человека представляет собой структуру переменной формы (линейной, треугольной, Y- или V-образной), длиной до 4,5 см, высотой в среднем до 2 см и толщиной от 3 до 8 мм. [6].

При ретроспективном анализе историй болезни пациентов, перенесших адrenaлэктомию в Центре эндокринной хирургии, нативная мультиспиральная КТ обнаружила все опухоли надпочечников (в том числе двусторонние) размером более 10 мм в диаметре. Таким образом, чувствительность КТ в отношении выявления новообразований надпочечников более 10 мм в диаметре составила 100%. Открытые адrenaлэктомии выполнены у 58 (74,4%) пациентов, эндоскопические – у 20 (25,6%). Средний койко-день составил 11 [9; 15] дней для доброкачественных новообразований и 15 [12,5; 28] дней для злокачественных новообразований.

Морфологические варианты новообразований были представлены гормонально-неактивной аденомой (ГНА) в 61 (78,2%) случаях, кортикоsterомой – в 2 (2,6%), альдостеромой – в 2 (2,6%), феохромоцитомой – в 5 (6,4%) случаях, кистами – в 3 (3,8%), адrenaлкортикальным раком – в 4 (5,1%) случаях, метастазами – в 1 (1,3%) случае.

Среднее значение нативной КТ-плотности доброкачественных новообразований надпочечников составило для гормонально-неактивных аденом +6,43 [3,7; 9,1] HU, альдостеромой +7,01 [1,2; 8,1] HU, кист +1,25 [1; 6,4] HU, кортикоsterомой +17 [11,25; 34,2] HU, феохромоцитомой + 23 [20,5; 27,1] HU.

При обнаружении инциденталомы надпочечника с нативной КТ-плотностью в диапазоне 0-10 HU и доказанном отсутствии гормональной активности (по результатам стандартного гормонального обследования) высока вероятность обнаружения гормонально-неактивных аденом и кист надпочечника (чувствительность составила 94,5%, специфичность – 89,3%).

Статистическая значимость различия показателей нативной КТ-плотности при множественном сравнении (по Краскелу-Уоллису) ГНА, кист, кортикоsterомой и феохромоцитомой составляла $<0,01$.

За время пандемии и перепрофилирования нашего центра для оказания помощи пациентам с патологией дыхательных путей всего обследовано методом мультиспиральной КТ грудной клетки 37705 пациентов, у 565 из которых обнаружены инциденталомы надпочечников (1,5%). Распространенность была выше у женщин, чем у мужчин (429 случаев (1,14%) против 136 (0,36%)).

При этом, данный показатель имел тенденцию к увеличению с возрастом: от 0,35% у участников в возрасте от 21 до 30 лет (2 пациента) до 5,66% у участников старше 61 года (32 пациента). Медиана диаметра образований надпочечника составила 15 мм [12; 45]. Только 4 опухоли имели диаметр 40 мм и более. В 90,3% случаев (510 человек) инциденталомы являлись односторонними (рис. 1).

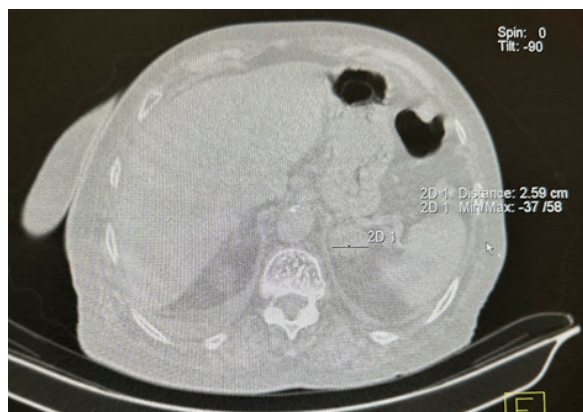


Рис. 1. КТ в нативном режиме органов грудной полости у пациента с инциденталомой левого надпочечника, аксиальная плоскость.

Fig. 1. CT in native mode of the chest organs in patient with incidentaloma of the left adrenal gland, axial plane.

Нативная КТ-плотность в диапазоне 0-10 HU зафиксирована у 124 пациентов, из них у 116 (93,5%) пациентов отсутствовала гормональная активность. Контрольная КТ надпочечников через 6-12 месяцев была проведена у 90 пациентов, у 94,4% (85 пациентов) изменения размеров опухоли было в пределах 0,1-1 см и диаметр не превышал 4 см, что позволило нам продолжить дальнейшее динамическое наблюдение за вновь сформированной группой пациентов. Изменение гормонального статуса проспективно у данных пациентов также не было зафиксировано.

ОБСУЖДЕНИЕ

Очевидные преимущества мультиспиральной КТ (высокая скорость получения результата при непродолжительном времени проведения процедуры, возможная пространственная трехмерная реконструкция, точное определение органной принадлежности, миниинвазивность) делают ее «золотым стандартом» в диагностике патологии надпочечников [7]. Чувствительность и специфичность КТ при диагностике опухолевых поражений надпочечников составляет 92,4-100% и 83,1-98,6% соответственно [8].

С 2020 г. весь мир был вовлечен в пандемию, вызванную коронавирусной инфекцией (COVID-19). Данное заболевание, несомненно, в первую очередь поражает легочную ткань. Однако возможно вовлечение и других органов, включая надпочечники. При аутопсии пациентов, умерших от тяжелой формы COVID-19, в надпочечниках были обнаружены некротические изменения, жировая дегенерация, кровоизлияние и тромбозы [9]. Это, в свою очередь, влияет на плотность надпочечников и тем самым может затруднять диагностику. Таким пациентам необходимо проводить дальнейшее дообследование с целью определения гормонального статуса, а также выполнять КТ с внутривенным контрастированием (с обязательной оценкой процента вымывания контрастного вещества в отсроченную фазу). Ограничение применения КТ с внутривенным контрастированием связано с возможным развитием аллергической реакции у пациента, а также малой доступностью КТ в отдаленных от центра районах, высокой себестоимостью исследования или же вероятностью неудовлетворительной интерпретации результатов специалистами разного уровня. Несомненно, для пациентов с почечной артериальной гипертензией определение уровня ренина в крови позволит исключить ее надпочечниковый генез при выявлении инциденталомы надпочечников (в таких ситуациях следует ее расценивать как гормонально-неактивную аденому).

Чувствительность КТ-морфометрии при доброкачественной природе инциденталом надпо-

чечника варьирует от 47% при пороге 2 HU до 88% при пороге 20 HU, специфичность – от 100% при пороге 2 HU до 84% при пороге 20 HU [10]. Однако от 12 до 30% доброкачественных аденом имеют нативную плотность более 10 HU [11], поэтому для дифференциальной диагностики злокачественных образований надпочечников, феохромоцитом и аденом с низким содержанием жира необходимо дополнительно выполнять КТ с внутривенным контрастированием либо МРТ.

При обнаружении инциденталомы надпочечника с нативной КТ-плотностью в диапазоне 0-10 HU и отсутствии гормональной активности (по результатам стандартного гормонального обследования) можно предположить наличие гормонально-неактивной аденомы или кисты надпочечника (на основании выявленной статистической значимости <0,01 различия показателей нативной КТ-плотности при множественном сравнении (по Краскелу-Уоллису) ГНА, кист, кортикостером и феохромоцитом). Данной группе пациентов при доказанном отсутствии гормональной активности целесообразно проведение диспансерного наблюдения с периодичностью 6-12 месяцев. Динамический контроль включает в себя контроль за размерами инциденталомы надпочечника (ультразвуковое исследование или КТ) и повторное гормональное обследование пациента.

Таким образом, на основании определения размеров опухоли надпочечника, анализа ее структуры, нативной КТ-плотности (в условиях скрининга пациентов), в большинстве случаев можно предположить нозологическую форму новообразования, которая, несомненно, влияет на выбор индивидуальной пациент-ориентированной тактики ведения пациента, а также предоперационной подготовки и последующего выбора хирургического лечения.

ЗАКЛЮЧЕНИЕ

Широкое использование методов визуализации, включая мультиспиральную компьютерную томографию, значительно увеличило частоту выявления инциденталом надпочечников. Различная КТ-плотность, выявленная при нативной КТ (КТ-морфометрия), позволяет предположить и первично дифференцировать некоторые нозологические формы новообразований надпочечников между собой и является клинически значимой в выборе дальнейшей диагностической тактики. При выявлении инциденталомы надпочечника с нативной КТ-плотностью в диапазоне 0-10 HU и доказанном отсутствии гормональной активности возможно проведение динамического наблюдения за пациентом.

Конфликт интересов. Авторы заявляют об отсутствии конфликта интересов.

Conflict of interest. The authors have no conflicts of interest to declare.

ЛИТЕРАТУРА

1. Бурякина С. А., Тарбаева Н. В., Волеводз Н. Н., Кармазановский Г. Г., Ковалевич Л. Д., Шестакова М. В., Дедов И. И. Инциденталомы надпочечника. Часть 1. Компьютерная томография инциденталом надпочечника: возможности и сложности дифференциальной диагностики. Терапевтический архив. 2020;92(12):185–194. doi:10.26442/00403660.2020.12.200451.

2. Бельцевич Д. Г., Солдатова Т. В., Кузнецов Н. С., Ремизов О. В., Воронцов А. В., Рогаль Е. Ю., Ванушко В. Э., Кулезнева Ю. В., Кац Л. Е., Лысенко М. А., Мельниченко Г. А. Дифференциальная диагностика инциденталом надпочечников. Проблемы эндокринологии. 2011;57(6):3 8.

3. Ветшев П. С., Янкин П. Л., Животов В. А., Поддубный Е. И. Выбор метода хирургического лечения при доброкачественных опухолях надпочечников. Хирургия. Журнал им. Н.И. Пирогова. 2018;(6):66 76. doi:10.17116/hirurgia2018666-76.

4. Ветшев П. С., Ипполитов Л. И., Синатулина В. А. Инциденталомы надпочечников. Проблемы эндокринологии. 1998;44(2):42-46. doi:10.14341/probl199844242-46.

5. Костин А. А., Воробьев Н. В., Толкачев А. О., Мурадян А. Г., Попов С. В. Результаты хирургического лечения больных опухолями надпочечников. Исследования и практика в медицине. 2016;3(4):19-26. doi:10.17709/2409-2231-2016-3-4-2.

6. Араблинский А. В., Румер В. Б. Лучевая диагностика заболеваний надпочечников – современный взгляд на проблему. Медицинская визуализация. 2021; 25 (2):21–41. doi:10.24835/1607-0763-995.

7. Kapoor A., Morris T., Rebello R. Guidelines for the management of the incidentally discovered adrenal mass. Can. Urol. Assoc. J. 2011 Aug;5(4):241-247. doi: 10.5489/cuaj.11135.

8. Зайратьянц О. В., Самсонова М. В., Михалева Л. М., Черняев А. Л., Мишнев О. Д., Крупнов Н. М., Калинин Д. В. Патологическая анатомия COVID-19: Атлас/Москва, ГБУ «НИИОЗММ ДЗМ», 2020:133-135.

9. Willatt J. M., Francis I. R. Radiologic evaluation of incidentally discovered adrenal masses. Am. Fam. Physician. 2010;81(11):1361-1366.

10. Boland G. W., Lee M. J., Gazelle G. S., Halpern E. F., McNicholas M. M., Mueller P. R. Characterization of adrenal masses using unenhanced CT: an analysis of the CT literature. Am. J. Roentgenol. 1998;171(1):201–204. doi:10.2214/ajr.171.1.9648789.

11. Котельникова Л. П., Каменева О. С., Дмитриева А. М. Компьютерная томография в дифференциальной диагностике инциденталом надпочечников. Современные проблемы науки и образования. 2008;6:129-133.

REFERENCES

1. Buryakina S. A., Tarbaeva N. V., Volevodz N. N., Karmazanovsky G. G., Kovalevich L. D., Shestakova M. V., Dedov I. I. Adrenal incidentaloma. Part 1. Computed tomography of adrenal incidentaloma: the possibilities and difficulties of differential diagnosis. Therapeutic Archive. 2020;92(12):185–194. (In Russ). doi:10.26442/00403660.2020.12.200451

2. Beltsevich D. G., Soldatova T. V., Kuznetsov N. S., Remizov O. V., Vorontsov A. V., Rogal' E. Iu., Vanushko V. E., Kulezneva Iu. V., Kats L. E., Lysenko M. A., Melnichenko G. A. Differential diagnostics of adrenal incidentalomas. Problems of Endocrinology. 2011;57(6):3 8. (In Russ).

3. Vetshev P. S., Yankin P. L., Zhivotov V. A., Poddubniy E. I. Preferable surgery for benign tumors of the adrenal glands. Pirogov Russian Journal of Surgery = Khirurgiya. Zurnal im. N. I. Pirogova. 2018;(6):66 76. (In Russ). doi:10.17116/hirurgia2018666-76

4. Vetshev P. S., Ippolitov L. I., Sinatulina V. A. Adrenal incidentoma. Problems of Endocrinology. 1998;44(2):42-46. (In Russ). doi:10.14341/probl199844242-46

5. Kostin A. A., Vorobyev N. V., Tolkachev A. O., Muradyan A. G., Popov S. V. The results of surgical treatment of patients with adrenal tumors. Research and Practical Medicine Journal. 2016;3(4):19-26. (In Russ). doi:10.17709/2409-2231-2016-3-4-2

6. Arablinskiy A. V., Rumer V. B. Adrenal radiology diagnostics – modern review. Medical Visualization. 2021;25(2):21–41. (In Russ). doi:10.24835/1607-0763-995

7. Kapoor A., Morris T., Rebello R. Guidelines for the management of the incidentally discovered adrenal mass. Can. Urol. Assoc. J. 2011;5(4):241-247. doi:10.5489/cuaj.11135.

8. Zayratyants O. V., Samsonova M. V., Mikhaleva L. M., Chernyaev A. L., Mishnev O. D., Krupnov N. M., Kalinin D. V. Pathological anatomy of COVID-19: Atlas / Moscow, GBU «NIIOZMM DZM», 2020:133-135.

9. Willatt J. M., Francis I. R. Radiologic evaluation of incidentally discovered adrenal masses. Am. Fam. Physician. 2010;81(11):1361-1366.

10. Boland G. W., Lee M. J., Gazelle G. S., Halpern E. F., McNicholas M. M., Mueller P. R. Characterization of adrenal masses using unenhanced CT: an analysis of the CT literature. Am. J. Roentgenol. 1998; 171 (1): 201–204. doi:10.2214/ajr.171.1.9648789.

11. Kotelnikova L. P., Kameneva O. S., Dmitrieva A. M. Computer tomography in differential diagnosis of incidental adrenal tumors. Modern problems of science and education. 2008;6:129-133. (In Russ.)

ЯВЛЯЕТСЯ ЛИ ГИПОТИРЕОЗ ФАКТОРОМ РИСКА РАЗВИТИЯ ЖЕЛЧНОКАМЕННОЙ БОЛЕЗНИ?

Магомедов М. М., Абдулхаликов А. С., Магомедов А. А.

ФГБОУ ВО «Дагестанский государственный медицинский университет», 367000 просп.Ленина 1, Махачкала, Россия

Для корреспонденции: Магомедов Мухума Магомедович, доктор медицинских наук, профессор кафедры хирургии ФПК и ППС с курсом эндоскопической хирургии; e-mail: muxuma@mail.ru

For correspondence: Mukhuma M. Magomedov, Doctor of Medical Sciences, Professor of the Department of Surgery of the FPC and the Faculty of Endoscopic Surgery; e-mail: muxuma@mail.ru

Information about authors:

Магомедов М. М., <http://orcid.org/0000-0002-3335-525X>

Абдулхаликов А. С., <http://orcid.org/0000-0002-6000-2424>

Магомедов А.А., <http://orcid.org/0000-0002-3000-1429>

РЕЗЮМЕ

Процесс образования камней в желчном пузыре является достаточно сложным. Существует множество факторов, которые в результате могут привести к желчнокаменной болезни у пациентов с гипотиреозом. Цель: определить распространенность и корреляцию между гипотиреозом и желчнокаменной болезнью. Материал и методы. В исследовании приняли участие 152 больных с предварительным диагнозом желчнокаменной болезни, которым была проведена УЗИ и эндоскопическая ретроградная холангиопанкреатография. Контрольную группу составили здоровые люди в количестве 287 человек, которые соответствовали критериям исследования. У всех участников были взяты образцы крови в целях измерения общего тироксина в сыворотке крови (Т4), сывороточного тиреотропного гормона (ТТГ), уровня сахара в крови натощак (СК), триглицеридов (ТГ), общего холестерина, липопротеинов низкой плотности (ЛПНП) и липопротеинов высокой плотности (ЛПВП). Результаты. Средний уровень ТТГ у пациентов ($2,59 \pm 4,86$ мг /дл) был выше, чем в контрольной группе ($2,53 \pm 4,13,9$ мг /дл). При субклиническом гипотиреозе уровни сывороточного ТТГ выше 5 МЕ/л были обнаружены в 30,6 % случаев по сравнению с 22,5 % контрольной группы (ОШ: 1,53; 95% доверительный интервал (95 % ДИ): 0,968-2,438). Гипотиреоз был выявлен у 10,8% пациентов контрольной группы и в 11,3 % случаев – основной (ОШ: 1,87; 95% ДИ: 0,578-2,043). Средние уровни общего холестерина в указанных случаях были выше, чем в контрольной группе ($p=0,61$). Уровни ТГ ($p=0,05$), ЛПВП (73,35 против 46,41; $p<0,01$) и ЛПНП (64,81, 88 против 111,04; $p<0,01$) были статистически значимыми в обеих группах.

Заключение. Гипотиреоз чаще встречается у пациентов желчнокаменной болезни по сравнению с контрольной группой и может быть фактором риска образования камней, что подтверждает нашу гипотезу. Как минимум, женщины старше 60 лет с камнями в общих желчных протоках должны проходить скрининг на предмет субклинического гипотиреоза.

Ключевые слова: холелитиаз; гипотиреоз; гормоны щитовидной железы; ожирение.

IS HYPOTHYROIDISM A RISK FACTOR OF CHOLELITHIASIS?

Magomedov M. M., Abdulkhalikov A. S., Magomedov A. A.

Daqestan State Medical University, Russian Federation, Makhachkala, Russia

SUMMARY

The process of formation of gallbladder stones is very complex. There are many factors that can result in gallstone disease in patients with hypothyroidism. Goal: to determine the prevalence and correlation between hypothyroidism and cholelithiasis. Material and Methods. The study involved 152 patients with a preliminary diagnosis of cholelithiasis, who underwent ultrasound and endoscopic retrograde cholangiopancreatography. The control group consisted of 287 healthy people who met the study criteria. Morning blood samples were taken from all participants to measure total serum thyroxine (T4), serum thyroid-stimulating hormone (TSH), fasting blood sugar (SC), triglycerides (TG), total cholesterol, low density lipoprotein (LDL) and high density lipoprotein (HDL). Results. The mean TSH level in patients (2.59 ± 4.86 mg/dl) was higher than in the control group ($2.53 \pm 4.13.9$ mg/dl). In subclinical hypothyroidism, serum TSH levels above 5 IU/L were detected in 30.6% of cases compared with 22.5% of the control group (OR: 1.53; 95% CI: 0.968-2.438). Hypothyroidism was detected in 10.8% of patients in the control group and in 11.3% of cases — the main one (OR: 1.87; 95% CI: 0.578-2.043). Mean levels of total cholesterol in these cases were higher than in the control group ($p=0.61$). (64.81, 88 vs 111.04; $p<0.01$) were statistically significant in both groups.

Conclusion. Hypothyroidism is more common in cholelithiasis patients than in controls and may be a risk factor for stone formation, supporting our hypothesis. At a minimum, women over 60 with common bile duct stones should be screened for subclinical hypothyroidism.

Key words: cholelithiasis; hypothyroidism; thyroid hormones, obesity.

Желчнокаменная болезнь (ЖКБ) упоминается в качестве распространенной патологии желчевыводящих путей, и камни в желчном пузыре могут быть пигментными, холестериновыми или смешанными [1]. В литературе показано, что 2,4 % пациенток женского пола, получавших лечение от гипотиреоза, перенесли холецистэктомию [1; 2]. Считается, что нарушение метаболизма холестерина, недостаточная секреция желчи и нарушение сфинктерного механизма Одди, ослабления сфинктера способствуют развитию желчнокаменной болезни и образованию камней в желчном пузыре и желчном протоке среди пациентов с гипотиреозом [3-5]. Volzke et al., изучил и представил результаты о связи между высокими уровнями тиреотропного гормона (ТТГ) и камней в желчном пузыре [6]. В 2003 г. Laukkarinen et al., объясняется длительное время опорожнения желчевыводящих путей в случаях гипотиреоза [7], что согласуется с выводами Bauer M et al., о том, что существует взаимосвязь между желчнокаменной болезнью и повышением уровня ТТГ в сыворотке крови [8]. В своих исследованиях доказали, что распространенность около 8,8% гипотиреоза (субклинического или клинического) у пациентов с желчнокаменной болезнью [5; 9]. Считается, что желчнокаменная болезнь является наиболее распространенной патологией желчевыводящих путей. Насколько нам известно, существует лишь несколько опубликованных статей, в которых обсуждается распространенность не диагностированного субклинического гипотиреоза среди пациентов с ЖКБ [10].

Цель: определить распространенность и корреляцию между гипотиреозом и желчнокаменной болезнью.

МАТЕРИАЛ И МЕТОДЫ

При проспективном нерандомизированном исследовании проанализированы результаты 152 пациентов с предварительным диагнозом камней в желчном пузыре и протоках, которым была проведена УЗИ и ЭРХПГ в медицинском учреждении РКБ-СПМ г. Махачкала и контрольные исследования здоровых участников в количестве 287 человек.

Исключались пациенты с ранее диагностированными или пролеченными нарушениями функции щитовидной железы в анамнезе, с тиреоидэктомией в анамнезе, беременностью, серьезными сопутствующими заболеваниями, холангитом, а также с теми назначенными препаратами, которые, как известно, влияют на функции щитовидной железы, к примеру, фенитоин, карбамазепин, метоклопрамид, амиодарон.

Контрольную группу составили здоровые люди, не имевшие в анамнезе заболеваний кам-

ней, повышение уровня печеночных ферментов. Клинически они были эутиреоидными и соответствовали по гендерному критерию и возрасту. Чтобы убедиться, что у контрольной группы не было бессимптомных камней в желчных протоках, все участники прошли обследование на ультразвуковом сканирующем комплексе HDI-3000 датчик 5 МГц. Исключались пациенты, у которых в анамнезе была холецистэктомия.

Опрос проводился непосредственно для каждого пациента с заполнением опросника, который включал демографические и антропометрические данные, прошлые и настоящие истории болезни, историю приема лекарств и симптомы гипотиреоза. Было подписано письменное информированное согласие. Утренние образцы крови брали после 12 часов голодания для измерения общего тироксина (Т4), тиреотропного гормона (ТТГ), уровня сахара в крови натощак (СК), триглицеридов (ТГ), общего холестерина, липопротеинов низкой плотности (ЛПНП) и липопротеинов высокой плотности (ЛПВП). Сывороточный Т4 и ТТГ определяли иммунофлуорометрическим методом. Нормальный диапазон для сывороточного Т4 составлял 6-12 Ме/л; для ТТГ 0,25-5 Ме/мл. Для остальных лабораторных анализов использовался колориметрический метод (Biosystem, Spain). Субклинический гипотиреоз определяется как уровень гормонов щитовидной железы, которые находятся в пределах нормы при наличии слегка повышенного сывороточного ТТГ (от 5 до 10 Ме/мл). Гипотиреоз характеризуется повышенным уровнем ТТГ более 10 Ме/мл [7]. В случае пограничных уровней ТТГ для определения функции щитовидной железы использовали сывороточный Т4 и клиника. Пациенты с СД более 126 мг/дл (7 ммоль/л), подтвержденным повторным измерением, рассматривались как страдающие диабетом [8]. Дислипидемия определялась как уровень ЛПНП, превышающий 130 мг/дл у диабетиков и превышающий 100 мг/дл у недиабетиков, уровень ЛПВП менее 50 мг/дл у женщин и менее 40 мг/дл у мужчин, и ТГ более 150 мг/дл.

Статистический анализ проводился с помощью SPSS версии 16.0. Количественные данные были выражены как среднее значение \pm стандартное отклонение (SD). Значения $p < 0,05$ считались значимыми. Мы использовали u -тесты Манна-Уитни и независимые t -тесты для сравнения между группами. Для качественных переменных были выполнены перекрестные таблицы и критерий хи-квадрат. Связь между наличием камней в желчном пузыре и факторами риска оценивали с помощью многоуровневой логистической регрессии. Уровень значимости для многофакторных анализов составил 0,05. Риск развития камней в желчном пузыре оценивали с использованием

отношения шансов и 95% доверительного интервала (ДИ).

РЕЗУЛЬТАТЫ

В общей сложности 152 пациентов со средним возрастом $58,45 \pm 17,16$ лет составили группу основной ЖКБ, а 287 здоровых людей со средним возрастом $59,29 \pm 17,51$ лет были в контрольной группе. В основную группу были включены 58,6% женщин, а в контрольной — 52,1%

Средний ИМТ пациентов составил: $29,28 \pm 3,52$ кг/м², а средний ИМТ в контрольной группе $27,93 \pm 3,99$ кг/м².

Средний уровень ТТГ в сыворотке крови среди пациентов ($2,79 \pm 0,86$) был выше, чем в контроле ($2,03 \pm 0,13$; $p=0,01$). Субклинический гипотиреоз был отмечен в 32,2% случаев и 19,5% — контрольных, тогда как манифестный гипотиреоз был выявлен в 16,4% и 11,2% случаях соответственно.

Если пациенты с уровнем ТТГ в сыворотке от 2,5 до 5,0 мЕ/л считались подверженными риску субклинического гипотиреоза, то наблюдалась разница между основной и контрольной группами ($p<0,05$). Средние уровни сывороточного Т₄ между основной ($9,69 \pm 5,19$) и контрольной ($7,9 \pm 6,6$) группами были статистически значимыми ($p<0,01$).

Было обнаружено, что субклинический гипотиреоз чаще встречается у женщин в обеих группах.

В настоящем исследовании оценивался ряд метаболических факторов, которые включали: ИМТ, ТГ, ЛПВП, ЛПНП и общий холестерин. Показатели ИМТ отличались между пациентами основной ($29,97 \pm 4,90$) и контрольной групп ($26,68 \pm 4,75$; $p<0,01$). Разница средних уровней общего холестерина не была значимой ($p=0,61$). Между двумя группами наблюдалась статистически значимая разница в уровнях ЛПВП и ЛПНП. Согласно двумерному анализу, уровни холестерина связаны с ЖКБ. Соотношение уровней ТГ в основной и контрольной группах составило 1,18 ($p<0,05$; (Таблица 1). Согласно многофакторному анализу, не было подтвержденной корреляции между гипотиреозом (95 % ДИ: 0,968-2,438) и субклиническим гипотиреозом (95 % ДИ: 0,578-2,043) с образованием ЖКБ. Однако уровни ТТГ значительно различались между обеими группами (ОШ: 3,07; 95 % ДИ: 1,51-6,24), что могло относиться к фактору риска развития ЖКБ. Потенциальный риск развития субклинического гипотиреоза не выявил статистической связи с ЖКБ (ОШ: 1,34; 95 % ДИ: 0,790-2,279), хотя это можно рассматривать как фактор риска. Не было обнаружено связи между уровнем ЛПНП и ТГ.

Таблица 1. Средние значения переменных между основной и контрольной группами
Table 1. Mean values of variables between the main and control groups

Групповые переменные	Основная группа	Контрольная группа	P – значения
Возраст	$59,49 \pm 18$	$59,53 \pm 17$	0,97
ИМТ кг/м ²	$29,97 \pm 4,9$	$26,68 \pm 4,7$	0,007
ТТГ МЕ/мл	$2,79 \pm 0,86$	$2,03 \pm 0,13$	0,01
T ₄ МЕ/л	$9,69 \pm 5,19$	$7,9 \pm 6,6$	0,02
СК ммоль/л	$5,9 \pm 0,05$	$6,7 \pm 0,07$	0,94
Холестерин, ммоль/л	$189,75 \pm 61,10$	$188,2 \pm 43,10$	0,61
ТГ мг/дл	$169,83 \pm 133,0$	$143,07 \pm 101,02$	0,05
ЛПВП мл/дл	$73,35 \pm 43,08$	$46,41 \pm 13,63$	<0,05
ЛПНП	$64,81 \pm 39,47$	$111,04 \pm 39,73$	<0,05

ОБСУЖДЕНИЕ

За последние два десятилетия этиология ЖКБ была оценена более существенно. В дополнение к классическим факторам риска (возраст, пол, наличие признаков ожирения и особенности генетики) были показаны связи между ЖКБ и задержкой опорожнения желчевыводящих путей при гипотиреозе. Это связано с отсутствием прорелаксирующего эффекта гормона щитовидной железы на сократительную способность сфинктера Одди [3; 10].

Сывороточный уровень ТТГ является отличительным признаком дисфункции щитовидной железы. Субклиническая форма гипотиреоза характеризуется повышенным уровнем ТТГ в сыворотке наряду с нормальным уровнем FT₄ в сыворотке и отсутствием клинических симптомов. Средние уровни ТТГ в настоящем исследовании в основной группе были выше, чем в контрольной группе. Хотя субклинический гипотиреоз чаще встречался среди пациентов с ЖКБ (ОШ: 1,53; 95 % ДИ: 0,968-2,433), это различие не было зна-

чительным. В настоящем исследовании в обеих группах было больше женщин с субклиническим гипотиреозом. Возможно, это объясняется тем, что женщины обычно чаще считались страдающими дисфункцией щитовидной железы. Исследование, проведенное Laukkarinen J, et al., показало, что субклинический гипотиреоз является распространенной проблемой среди пациентов с ЖКБ. Он пришел к выводу, что гипотиреоз выполнял вторичную роль в образовании ЖКБ, по сравнению с его воздействием на расслабление сфинктера Одди; что, в свою очередь, может влиять на опорожнение желчевыводящей системы [7]. Ожидается, что увеличение возраста усиливает степень подверженности пациентов факторам риска образования камней желчных путей дисфункции. В нашем исследовании не было обнаружено связи между возрастом и нарушениями функции щитовидной железы, которые могли бы быть связаны с количеством пациентов. Об этой взаимосвязи сообщалось в различных исследованиях. Согласно различным исследованиям, среди пожилых людей частота гипертиреоза составляла 2,1 – 6 %, а при гипотиреозе — 2,0 – 2,9 %. Распространенность субклинического гипотиреоза у женщин старше 60 лет составила 11,4 % у пациентов с холедохолитиазом, по сравнению с 1,8 % у пациентов контрольной группы.

Мы также оценили метаболические факторы в двух исследуемых группах. Ожирение рассматривается как фактор риска образования камней в желчном пузыре. Перенасыщенная желчь у лиц с ожирением может быть механизмом этого явления. В нашем исследовании обнаруживалось больше случаев избыточного веса, по сравнению с контрольной группой, что подтверждало результаты предыдущих исследований.

Пациенты с гипотиреозом более склонны к повышению уровня холестерина в сыворотке крови. Механизм влияния гормонов щитовидной железы на метаболизм холестерина многофакторен. Гормоны щитовидной железы влияют на синтез, всасывание и использование холестерина. В настоящем исследовании, хотя средние уровни холестерина в основной группе не были сопоставимы с контрольной группой, наблюдались различия в средних уровнях ЛПВП, ЛПНП и ТГ. Эти результаты почти соответствовали данными других исследований [1; 5]. В ходе регрессионного многомерного анализа мы пришли к выводу, что уровень сывороточного ТТГ являлся независимым фактором, который можно считать фактором риска образования камней CBD (ОШ: 3,07; 95 % ДИ: 1,51-6,2). Уровни ЛПВП, однако, имели отрицательную корреляцию.

ЗАКЛЮЧЕНИЕ

Гипотиреоз чаще встречается у пациентов желчнокаменной болезни, по сравнению с контрольной группой, и может быть фактором риска образования камней, что подтверждает нашу гипотезу. Как минимум, женщины старше 60 лет с камнями в общих желчных протоках должны проходить скрининг на пограничный или явный субклинический гипотиреоз.

Конфликт интересов. Авторы заявляют об отсутствии конфликта интересов.

Conflict of interest. The authors have no conflict of interests to declare.

ЛИТЕРАТУРА

1. Pak M., Lindseth G. Risk factors for cholelithiasis. *Gastroenterol. Nurs.* 2016;39(4):297–309. doi: 10.1097/SGA.0000000000000235
2. Kulkarni V, Ramteke H, Lamture Y, Gharde P. A review of synchronous findings of hypothyroidism and cholelithiasis. *Cureus*, 2022;14(10):e30316. doi: 10.7759/cureus.30316
3. Du F. M., Kuang H. Y., Duan B. H., Liu D. N., Yu X. Y. Effects of thyroid hormone and depression on common components of central obesity. *J Int Med Res* (2019) 47(7):3040–9. doi: 10.1177/0300060519851624
4. Emdin C. A., Khera A. V., Kathiresan S. Mendelian randomization. *JAMA*, 2017;318(19):1925–6. doi: 10.1001/jama.2017.17219
5. Wang Y., Yu X., Zhao Q. Z, Zheng S., Qing W. J., Miao C. D. Thyroid dysfunction, either hyper or hypothyroidism, promotes gallstone formation by different mechanisms. *J Zhejiang Univ Sci. B* 2016;17(7):515-25. doi: 10.1631/jzus.B1500210
6. Volzke H, Robinson Dm, John U. Association between thyroid function and gallstone disease. *World J Gastroenterol.* 2005; 11: 5530–4.
7. Laukkarinen J., Sand J., Nordback I. The underlying mechanisms: How hypothyroidism affects the formation of common bile duct stones—a review. *HPB Surg*, 2012;102825. doi: 10.1155/2012/102825
8. Bauer M, Glenn T, Pilhatsch M, Pfennig A, Whybrow PC. Gender differences in thyroid system function: Relevance to bipolar disorder and its treatment. *Bipolar Disord* (2014) 16(1):58-71. doi: 10.1111/bdi.12150
9. Ellis E. C. Suppression of bile acid synthesis by thyroid hormone in primary human hepatocytes. *World J Gastroenterol* (2006) 12(29):4640–5. doi: 10.3748/wjg.v12.i29.4640
10. Лузина Е. В., Алексенко Ю. И., Стомба Е. С., Бакшеева Е. В. Изменения тиреоидного статуса у больных с различной патологией билиарного тракта. *Гастроэнтерология Санкт-Петербурга*, 2004; 2-3:82.

REFERENCES

1. Pak M., Lindseth G. Risk factors for cholelithiasis. *Gastroenterol. Nurs.* 2016;39(4):297–309. doi: 10.1097/SGA.0000000000000235
2. Kulkarni V, Ramteke H, Lamture Y, Gharde P. A review of synchronous findings of hypothyroidism and cholelithiasis. *Cureus*, 2022;14(10):e30316. doi: 10.7759/cureus.30316
3. Du F. M., Kuang H. Y., Duan B. H., Liu D. N., Yu X. Y. Effects of thyroid hormone and depression on common components of central obesity. *J Int Med Res* (2019) 47(7):3040–9. doi: 10.1177/0300060519851624
4. Emdin C. A., Khera A. V., Kathiresan S. Mendelian randomization. *JAMA*, 2017;318(19):1925–6. doi: 10.1001/jama.2017.17219
5. Wang Y., Yu X., Zhao Q. Z, Zheng S., Qing W. J., Miao C. D. Thyroid dysfunction, either hyper or hypothyroidism, promotes gallstone formation by different mechanisms. *J Zhejiang Univ Sci. B* 2016;17(7):515–25. doi: 10.1631/jzus.B1500210
6. Volzke H, Robinson Dm, John U. Association between thyroid function and gallstone disease. *World J Gastroenterol.* 2005; 11: 5530–4.
7. Laukkarinen J., Sand J., Nordback I. The underlying mechanisms: How hypothyroidism affects the formation of common bile duct stones—a review. *HPB Surg*, 2012:102825. doi: 10.1155/2012/102825
8. Bauer M, Glenn T, Pilhatsch M, Pfennig A, Whybrow PC. Gender differences in thyroid system function: Relevance to bipolar disorder and its treatment. *Bipolar Disord* (2014) 16(1):58–71. doi: 10.1111/bdi.12150
9. Ellis E. C. Suppression of bile acid synthesis by thyroid hormone in primary human hepatocytes. *World J Gastroenterol* (2006) 12(29):4640–5. doi: 10.3748/wjg.v12.i29.4640
10. Luzina E. V., Aleksenko Yu. I., Stovba E. S., Baksheeva E. V. Changes in thyroid status in patients with various pathologies of the biliary tract. *Gastroenterology of St. Petersburg.* 2004;2-3:82. (In Russ.)

ОКСИГЕНОТЕРАПИЯ ПРИ КОМПЛЕКСНОМ ЛЕЧЕНИИ ГНОЙНЫХ РАН У ПАЦИЕНТОВ САХАРНЫМ ДИАБЕТОМ ВТОРОГО ТИПА ПРИ ПАНДЕМИИ COVID-19

Мельников В. В.^{1,2}, Гололобов А. М.²

¹ФГБОУ ВО «Астраханский государственный медицинский университет», 414000, ул. Бакинская, 121, Астрахань, Россия.

²ГБУЗ АО «Городская клиническая больница №3», 414038, ул. Хибинская, 2, Астрахань, Россия

Для корреспонденции: Мельников Владимир Витальевич, д.м.н., профессор кафедры общей хирургии с курсом последипломного образования, e-mail: mvvastr@mail.ru

For correspondence: Vladimir V. Melnikov, MD, Professor of the Department of General Surgery, e-mail: mvvastr@mail.ru

Information about authors:

Melnikov V. V., <http://orcid.org/0000-0002-5567-0285>

Gololobov A. M., <http://orcid.org/0000-0002-0681-2793>

РЕЗЮМЕ

Проведена сравнительная оценка комплексного лечения гнойных ран в двух группах больных с инсулинозависимой формой сахарного диабета второго типа и гнойными ранами на фоне новой коронавирусной инфекции (НКИ) COVID-19. В исследуемой группе (21) в лечении гнойных ран применялась перорально оксигенированная вода (ОВ) по 15 мл 2 раза в день и лечение ран оксигенированной мазью «Левомеколь». Для оценки клинической эффективности учитывались динамика клинических симптомов, результаты бактериологических, лабораторных и биохимических исследований крови. С целью уточнения эффекта перорального приема ОВ в динамике проводилось определение насыщения кислорода в крови при помощи аппарата «Окситест МЛ-320» (Россия). Эффективность лечения оценивалась клинически, исследованием лабораторных, биохимических показателей крови, качественного и количественного исследования микрофлоры и изменений в системе микролимфоциркуляторного русла при помощи аппарата «ЛАЗМА МЦ-1» с 2-канальной записью до начала лечения, на 3, 5, 7, 9, 11-13, 15-17 сутки. Оксигенотерапия, проводимая при помощи инновационного препарата «ОксиЭнергия-Спорт», с удвоенным содержанием кластерного кислорода (до 500 000 ppm) позволяет ликвидировать дефицит оксигенизации макроорганизма, тканей раны, нормализовать функционирование микролимфоциркуляторного русла в паравульнарных тканях, что в конечном итоге позволяет сократить сроки стационарного лечения на 5-7 койко-дней

Ключевые слова: регенерация гнойной раны; сахарный диабет второго типа; оксигенированная вода и мазь «Левомеколь»; COVID-19.

OXYGEN THERAPY IN THE COMPLEX TREATMENT OF PURULENT WOUNDS IN TYPE 2 DIABETES MELLITUS PATIENTS IN COVID-19 PANDEMIC

Melnikov V. V.^{1,2}, Gololobov A. M.²

¹Astrakhan State Medical University, Astrakhan, Russia.

²City Clinical Hospital No. 3, Astrakhan, Russia

SUMMARY

The authors conducted a comparative assessment of the complex treatment of purulent wounds in two groups of patients with insulin-dependent type 2 diabetes mellitus and purulent wounds against the background of the new coronavirus infection COVID-19. In the study group (21), purulent wounds were treated with orally oxygenated water (OW) 15 mL 2 times a day and wounds treated with oxygenated Levomecol ointment (OL). There were 9 men, 12 women, the mean age was 62.5±5.2 g. Assessment of clinical efficacy, the dynamics of clinical symptoms, the results of bacteriological, laboratory and biochemical blood tests were taken into account. In order to clarify the effect of oral OW over time, oxygen saturation in the blood was determined using the Oxytest ML 320 (Russ.) apparatus. The effectiveness of treatment was assessed clinically, by studying laboratory, biochemical blood parameters, qualitative and quantitative examination of microflora and changes in the microlymphocirculatory system using the LAZMA MTs-1 apparatus with a 2-channel record before the start of treatment, on days 3, 5, 7, 9, 11-13, 15-17. Oxygenotherapy, carried out with the help of the innovative drug «OxyEnergia-Sport», with a doubled content of cluster oxygen (up to 500,000 ppm), allows to eliminate the deficiency of oxygenation of the macroorganism, wound tissues, normalize the functioning of the microlymphocirculatory channel in paravulnar tissues, which ultimately allows you to reduce the length of inpatient treatment by 5-7 bed-days and reduce labor costs medical staff.

Key words: purulent wound regeneration; type 2 diabetes mellitus; oxygenated water and Levomecol ointment; COVID-19.

С ноября 2019 года глобальной угрозой для человечества стала новая коронавирусная инфекция, вызванная вирусом SARS-CoV-2 [1]. Эта инфекция приводит к резкому угнетению противовирусной иммунной защиты и гиперпродукции провоспалительных цитокинов («цитокинному шторму») - неконтролируемой генерализованной системной воспалительной реакции [2-4].

При пандемии COVID-19 регистрируется увеличение числа послеоперационных осложнений, обусловленных грубыми расстройствами в системе гомеостаза, развитием генерализованной формой проявления гнойной инфекции и вялым заживлением ран [5-7].

Патоморфологами определены факторы риска, неблагоприятно влияющие на исход заболевания. По их данным, к ним относятся: возраст старше 65 лет, наличие сахарного диабета 2 типа (СД2), ИБС, ХОБЛ, ХПН [8; 9].

У больных СД2 с инфекциями кожи и мягких тканей наблюдается экспрессия основного фактора роста фибробластов (oФРФ), которая стимулируется включением в базисное лечение озоном, в результате чего удается стимулировать oФРФ и тем самым устранять дисбаланс профиля цитокинов, стимулировать процессы регенерации [10-13], что по мнению ряда исследователей связано с антиагрегантными, антикоагулянтными и прямым механизмом действия озона, способствующего улучшению клеточного метаболизма [14; 15].

В последние годы стало уделяться пристальное внимание свойствам воды, насыщенной кислородом [16; 17], её влиянию на функцию митохондрий при проведении адьювантной терапии диабета 2 типа [18], лечении инфицированных хронических ран при синдроме диабетической стопы [19], хирургической инфекции мягких тканей [20; 21], гнойных ран у больных сахарным диабетом 2 типа [22]. В основе данного действия возникает так называемый «окислительный стресс», который стимулирует антиоксидантную защиту организма, нормализует гомеостаз путем восстановления в организме окислительно-восстановительных процессов [23].

Однако применение оксигенированной воды (ОВ) и препаратов в комплексном лечении гнойной раневой инфекции у больных СД2 при пандемии COVID-19 не применялись. Нам представляется возможным аргументировать использование ОВ в сочетании с применением оксигенированных лекарственных препаратов в комплексном лечении гнойных ран различного генеза у пациентов с инсулинозависимым СД2 при пандемии COVID-19.

Цель исследования: улучшить результаты комплексного лечения гнойной раневой инфекции у пациентов СД в период пандемии COVID-19.

МАТЕРИАЛ И МЕТОДЫ

Проведен сравнительный анализ результатов комплексного лечения и обследования 30 больных СД2 в возрасте от 48 лет до 73 лет с гнойными ранами после вскрытия абсцессов и флегмон мягких тканей, поступивших в отделение гнойной хирургии ГКБ №3 им. М.И. Кирова из ковид-госпиталей г. Астрахани с июля 2020 по январь 2023 год. В исследуемой группе мужчин было 9 человек, женщин 12 (средний возраст $62,5 \pm 5,2$), комплексное лечение дополнялось приемом рег ос ОВ в объеме 15 мл 2 раза в сутки и ведением ран марлевыми повязками, пропитанными мазью «Левомеколь» с ОВ в соотношении 1:2. Перевязки осуществлялись 1 раз в сутки.

Группу сравнения, сопоставимых по полу и возрасту, составили 9 человек. Всем больным осуществлялось введение аналогичных препаратов без ОВ.

ОВ представлена насыщенной кислородом специально очищенную речную воду, содержащей растворенный в воде кислород в количестве 50 мг/дм^3 (500 000 ppm) с помощью аппарата «ОксиЭнергия-Спорт» (Сертификат соответствия № РОС- RU-АЯ 48. В 07908; паспорт качества №01/05 гк., св. гос. Регистрации № 30. АЦ. 02.006.У 000003.03.08).

С целью уточнения эффекта перорального приема ОВ больной проводилось определение насыщения кислорода в крови при помощи аппарата «Окситест МЛ-320» (Россия). Исследования проводились до приема препарата и далее через 30 мин, 60 мин, 120 мин, 240 мин, и 480 мин в течение 7-10 суток.

Эффективность лечения оценивалась клинически, исследованием лабораторных, интегральных и биохимических показателей крови, качественного и количественного исследования микрофлоры (КОЕ) до начала лечения, на 3, 5, 7, 9, 11-13, 15-17 сутки.

Динамика изменений в системе микролимфоциркуляторного русла определялась при помощи комплекса лазерной доплеровской диагностики («Анализатор периферического кровотока и лимфотока «ЛАЗМА МЦ-1» с 2-канальной записью). Один канал для лазерной доплеровской флоуметрии потока крови в микрососудах, другой – для лимфотока. Оценивали показатель микрогемии и лимфоциркуляции в зондируемом регионе (оба в перфузионных единицах), характеризующей среднюю стационарную перфузию микрососудов за время исследования. С помощью вейвлет-анализа определялась амплитуда колебаний кровото-

ка и лимфотока. В каждой зоне проводили по три измерения. Изучались М - средний поток в микроциркуляторном русле, Q - показатель, влияющий на постоянство частиц в лимфатическом русле и Л - коэффициент рассеивания эритроцитов в зондированном объеме тканей.

С целью уточнения эффекта перорального приема ОВ и лечения ран ОЛ проводилось определение насыщения кислорода в крови при помощи аппарата «Окситест МЛ-320» (Россия). Исследования осуществлялись дважды в сутки: до приема препарата, через 30 мин, 60 мин, 120 мин, 240 мин и 480 мин в течение 10 суток.

Статистические взаимосвязи между полученными показателями оценивались применением корреляционного модуля «Basic Statistics and Tables STATISTICA 10.0». Использовался метод адаптивной рандомизации. С целью определения достоверности различий между группами применялся критерий t Стьюдента и однофакторный дисперсионный анализ с вычислением критерия F Фишера. Оценку достоверности различий данных, в группах проводили по критерию парных сравнений U-теста Манна-Уитни. Статистически значимыми считались различия при $p \leq 0,05$. Взаимосвязь показателей определяли при помощи коэффициента ранговой корреляции Спирмена, который позволяет проверить гетероскедастичность случайных ошибок регрессионной модели ($p \leq 0,05$).

РЕЗУЛЬТАТЫ

С начала пандемии до 1 января 2023 года в клинику поступили 138 пациентов с гнойными ранами различного генеза с поражением легочной ткани от 25% до 50%. У 52 человек (37,7%) отмечался инсулинозависимый СД2 с давностью заболевания от 3 до 17 лет. 30 пациентов поступили с первичными гнойными ранами туловища – 17 (56,7%), наружных квадрантов ягодиц – 7 (23,3%), бедер – 6 (20%).

При бактериологических исследованиях во всех случаях высевалась микст-инфекция: *St. aureus* в различных сочетаниях с грамотрицательной микробиотой (*E. coli*, *Pr. vulgaris*, *Ps. aeruginosa*), представители которых характеризовались высокой степенью резистентности к антибиотикам III-IV генерации, фторхинолонам и карбопенемам.

В мазках раневых-отпечатках наблюдалась цитологическая картина гнойного раневого процесса с превалированием дегенеративных форм нейтрофилов (до 90-96%) с незавершенной и извращенной формой фагоцитоза и до закрытия поля зрения раневой микрофлорой.

В день поступления всем пациентам под общим обезболиванием осуществлялась хирургическая санация гнойных ран.

В исследуемой группе больных к исходу 5-7-х суток от начала лечения больные отмечали улучшение самочувствия, нормализовалась температура тела, значительно уменьшалась боль в ране. К этому времени гнойный процесс локализовался в пределах поврежденных тканей, купировались воспалительные явления в паравульнарных тканях, снижался и стабилизировался уровень содержания глюкозы в крови, резко уменьшалось количество, и изменялся характер гнойного отделяемого.

Средние сроки появления грануляций и регенеративного типа клеточной реакции в основной группе составили $7,1 \pm 1,3$ койко-дня, в группе сравнения – $10,1 \pm 1,7$ койко-дня ($p > 0,05$).

К этому времени изменялась цитологическая картина: превалировало количество нормальных нейтрофилов с завершенной формой фагоцитоза, регистрировалось до 19% клеток мононуклеаров с наличием профибробластов ($19,6 \pm 3,1\%$).

В группе сравнения отмечалась более медленная динамика заживления ран (таблица 1).

Таблица 1. Показатели клинической эффективности лечения гнойных ран у больных СД в группах (M±m)

Table 1. Indicators of clinical efficacy of purulent wounds treatment in DM2 patients in groups (M±m)

Группы больных	Средние сроки (сутки)			
	Очищения раны	КОЕ $\pm 10^{2-3}$	Появление грануляций	Стационарное лечение (койко-день)
Основная	$6,5 \pm 0,3$	$7,9 \pm 0,4$	$7,1 \pm 1,3$	$16,6 \pm 2,2$
Сравнения	$8,1 \pm 0,4$	$11,2 \pm 0,4$	$10,1 \pm 1,7$	$20,8 \pm 2,1$

Примечание: * – $p \leq 0,05$ по отношению к предыдущему исследованию

Насыщение кислородом крови после перорального введения ОВ представлено в таблице 2.

В результате исследования было выявлено, что через 30 и 60 минут после приема ОВ отмечалось

повышение насыщения кислородом крови, при этом отмечена прямая корреляция с высокой теснотой связи ($r=0,71$ при $p \leq 0,05$). В последующем, отмечено снижение SpO_2 .

Таблица 2. Насыщение кислородом крови после перорального приема ОВ (SpO₂; %), Me[min;max]
Table 2. Oxygen saturation of blood after OV oral intake (SpO₂; %), Me[min;max]

Значения	Время исследования (мин.)					
	До приема	30	60	120	240	480
SpO ₂ (%) Me [min;max]	85 [82;90]	93*[86;95]	92*[87;96]	92*[88;94]	91*[86;95]	89*[88;92]

Примечание: * – достоверность изменений значений при $p \leq 0,05$ по отношению к предыдущему исследованию

В группе сравнения корреляционной связи не отмечено.

Наиболее показательными результатами явились исследования микролимфоциркуляторного русла в паравульнарных тканях ран, полученных в различные сроки лечения (рисунки 1, 2).

Результаты проведенного вейвлет-анализа показали, что в исследуемой группе средняя амплитуда колебаний кровотока и лимфотока восстанавливалась значительно быстрее, нежели в группе сравнения.

Полученные данные коррелировали с результатами показателей клинической эффективности лечения в группах сравнения ($p < 0,05$).

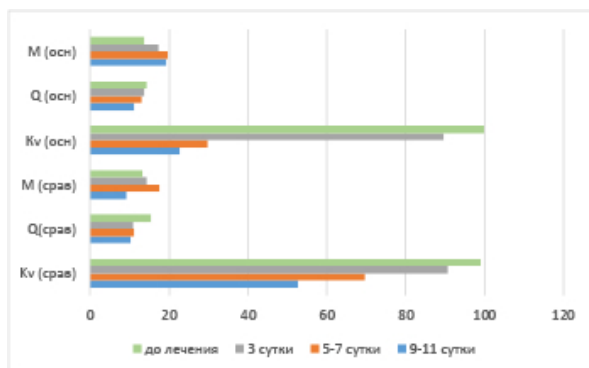


Рис. 1. Динамика показателей результатов лазерной доплеровской флоуметрии микроциркуляторного русла кожи паравульнарных тканей гнойных ран у больных СД2 при пандемии COVID-19

Fig. 1. Dynamics of the results of laser Doppler flowmetry of the microcirculatory bed in paravulnar tissues of purulent wounds in CD2 patients in COVID-19 pandemic

ОБСУЖДЕНИЕ

Анализ полученных клинических результатов показал, что у всех больных с гнойными ранами, поступивших из ковид-госпиталей, гнойная раневая инфекция (ГРИ) протекала в тяжелой клинической форме (АРАСН II – 11-15 баллов). Тяжесть ГРИ была обусловлена наличием длительного протекающего СД2 на фоне поражения легких КИ до 50% (КТ 2) и связанная с гипоксией макроор-

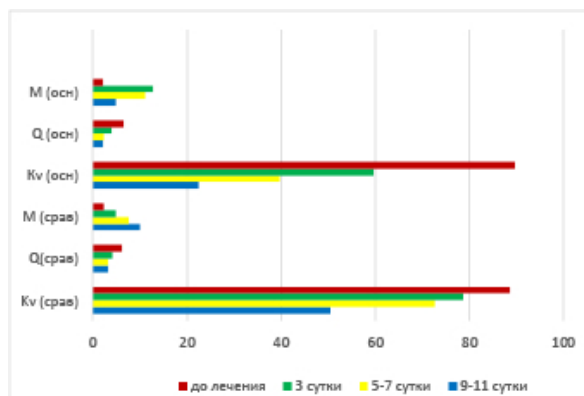


Рис. 2. Динамика показателей результатов доплеровской флоуметрии лимфоциркуляторного русла в паравульнарных тканях гнойных ран у пациентов СД2 при пандемии COVID-19
Fig. 2. Dynamics of Doppler Flow Control Results in Paravulnar Tissues of Purulent Wounds in DM2 Patients in the COVID-19 Pandemic

ганизма и грубыми нарушениями в микролимфоциркуляторном русле паравульнарных тканей.

За последнее десятилетие опубликовано ряд исследований, посвященных применению не только препаратов кислорода в чистом виде, но и в сочетании с биологическими средами в лечении пациентов СД с гнойной инфекцией [15-19]. Имеются сведения о результатах применения оксигенированной воды (ОксиЭнергия) в лечении гнойных ран [20] и гнойных очагов у пациентов с инсулинозависимой формой СД второго типа [21; 22].

Оказалось, что ОВ обладает антиоксидантными и антигипоксическими свойствами, повышает местную клеточную иммунологическую, так и общую защиту стенки ран и паравульнарных тканей от этиологического фактора.

При комплексном лечении гнойных ран у пациентов СД в период НКИ COVID-19 применение оксигенотерапии с применением ОВ с удвоенным содержанием кластерного кислорода (ОксиЭнергия-Спорт»), позволило поддерживать парциальное давление кислорода в крови, восстановить микролимфоциркуляцию в паравульнарных тканях и сравнительно быстро локализовать

гноный процесс в пределах поврежденных тканей, перевести его в стадию регенерации.

Полученные нами пилотные результаты свидетельствуют об эффективности проведения оксигенотерапии ОВ в лечении данной группы больных и предполагают дальнейшее развитие методики с последующей возможной разработкой детальных клинических рекомендаций.

Включение в комплексное лечение оксигенированной терапии из перорального приема оксигенированной воды по 15 мл 2 раза в сутки и лечения ран оксигенированной мазью «Левомеколь» позволило сравнительно быстро локализовать гноный процесс в пределах поврежденных тканей, перевести его в стадию регенерации, восстановить микролимфоциркуляцию в паравульнарных тканях. ОВ и ОЛ позволяют ликвидировать дефицит оксигенации тканей раны и макроорганизма, что благотворно влияет на обменные процессы заживления раны, позволяет подавить активность раневой микробиоты, улучшить показатели лабораторных и биохимических исследований крови и тем самым улучшить качество лечения данного контингента больных.

ВЫВОДЫ

1. Новая коронавирусная инфекция COVID-19 является мощным факторомотягочающего течения гнойной хирургической инфекции на фоне инсулинозависимой формы СД2.

2. Оксигенотерапия, проводимая при помощи инновационного препарата «ОксиЭнергия-Спорт», с удвоенным содержанием кластерного кислорода (до 500 000 ppm) позволяет ликвидировать дефицит оксигенизации макроорганизма, тканей раны, нормализовать функционирование микролимфоциркуляцию в паравульнарных тканях, что сокращает сроки стационарного лечения на 5-7 койко-дней и уменьшает трудоемкость лечебного процесса.

Конфликт интересов. Авторы заявляют об отсутствии конфликта интересов.

Conflict of interest. The authors declare that there is no conflict of interest.

Финансирование. Авторы заявляют об отсутствии финансирования.

Funding. Authors declare no funding

ЛИТЕРАТУРА

1. Gorbatenya A.E., Baker S.C., Baric R.S. The species severe acute respiratory syndrome related coronavirus classifying 2019-nCoV and naming it SARS-CoV-2. *Nat. Microbiol.* 2020;118(4):536-544. doi: 10.1038/s41564-020-00695-z.

2. Сомова Л.М., Коцюрбий Е.А., Дробот Е.И. Клинико-морфологические проявления дисфункции иммунной системы при новой корона-

вирусной инфекции COVID-19. *Клиническая и экспериментальная морфология.* 2021;10(1):11-20. doi: 10.31088/CEM2021.10.1.11-20.

3. Vabret N., Britton G.J., Gruber C. Immunology of COVID-19: current state of the science. *Immunology of COVID-19: current state of the science. Sinai Immunology Review Project. Immunuti.* 2020; 52:910-941. doi: 10.1016/j.

4. Blanco-Melo D., Nilsson-Paynt B.E., Liu W.C. Imbalanced host response to SARS-CoV-2 drives development of COVID-19. *Cell.* 2020;181(5):1036-1045. DOI: 10.16/j.cell.2020.02.026.

5. Hussain A., Bhowmik B., do Vale Moreira N.C. COVID-19 and diabetes: knowledge in progress. *Diab Res ClinPract.* 2020;162;10814.

6. Власов А.П., Маркин О.В., Щапов В.В. Расстройства гомеостаза и особенности заживления тканей у больных ургентными заболеваниями живота при коронавирусном поражении. *Альманах института имени А.В. Вишневецкого.* 2022;1:33.

7. Мельников В.В., Гололобов А.М. Лечение вторичных гнойных ран после срединных лапаротомий у больных сахарным диабетом второго типа в условиях COVID-19. *Таврический медико-биологический вестник.* 2022;25(2):61-66. doi:10.37279/2070-8092-2022-25-2-61-66

8. Коган Е.А., Березовский Ю.С., Проценко Д.Д. Патологическая анатомия инфекции, вызванной SARS-Cov-2. *Судебная медицина.* 2020;6(2):8-30.

9. Рыбакова М.Г., Карев В.Е., Кузнецова И.А. Патологическая анатомия новой коронавирусной инфекции COVID-19. Первые впечатления. *Архив патологии.* 2020;82 (5):5-15. doi: 10/17116/patol2020820515.

10. Винник Ю.С. Использование направленного потока озono-кислородной газовой смеси для санации гнойной раны в эксперименте. *Новости хирургии.* 2015;23 (4): 372-378.

11. Винник Ю.С., Теплякова О.В., Малиновская Н.А. Эффективность системной озонотерапии в лечении инфекций кожи и мягких тканей у пациентов с сахарным диабетом второго типа. *Актуальные вопросы хирургии. Сборник статей, посвященный 90-летию профессора М.И. Гульмана.* Красноярск. 2021;184-192.

12. Волков Д.Ю. Результаты комплексного применения озонотерапии и вакуумной терапии в лечении гнойных ран грудины после срединной стернотомии у больных сахарным диабетом. *Московский хирургический журнал.* 2019;67(3):27-31.

13. Simonetti V., Quagliariello V., Franzini M. Ozone exerts cytoprotective and anti-inflammatory effects in cardiomyocytes and skin fibroblasts after incubation with doxorubicin Evidence-based

complementary and alternative medicine. 2019; 2169103. doi: 10.1155/2019/2169103.

14. Juchniewicz H, Lubkowska A. Oxygen-ozone (O₂-O₃) therapy in peripheral arterial disease (PAD): a review study. *Therapeutics and clinical risk management*. 2020;16: 579-594. doi: 10.2147/TCRM.S255247.

15. Di Mauro R., Cantarella G., Bernardini R., The Biochemical and Pharmacological Properties of Ozone: The Smell of Protection in Acute and Chronic Diseases *International journal of molecular sciences*. 2019; 20 (3):634. doi: 10.3390/ijms20030634 192.

16. Абдулаева З.Ш., Казимагомедов А.С., Искандеров З.М. Стимуляция репаративных процессов при лечении гнойных ран с применением на-нооксигенированных антибактериальных микст-препаратов. *Астраханский медицинский журнал*. 2009;4:20-25.

17. Гололобов А.М., Мельников В.В., Топчиев М.А., Паршин Д.С. Лечение анаэробной флегмоны верхней конечности, вызванной *Clostridium perfringens*, применением оксигенированного препарата. 2021;129 (3): 107-112. doi: 10.20333/25000136-2021-3-107-112

18. Khoo J., Hagemeyer C. E., Henstridge D.C. Effects of water stably-enriched with oxygen as a novel method of tissue oxygenation on mitochondrial function, and as adjuvant therapy for type 2 diabetes in a randomized placebo-controlled trial. *PLOS ONE*. 2019;16(7):e0254619. doi: 10.1371/journal.pone.0254619

19. Qadan M., Battista C., Gardner S. A., Anderson G., Aksa O., Polk H. C. Oxygen and Surgical Site Infection: A Study of Underlying Immunologic Mechanisms. *Anesthesiology*. 2010;113:369–377 doi: 10.1097/ALN.0b013e3181e19d1d.

20. Otaviano M. H., Salles M., Ching T. H., Josilene Lopes Dettoni c, Ieda Guedes Simões Coulibaly b, Erika Tiemi Fukunaga a, Mônica Antar Gamba d, José Cássio de Moraes Josilene Lopes Dettoni c, Ieda Guedes Simões Coulibaly b, Erika Tiemi Fukunaga a, Mônica Antar Gamba d, José Cássio de Moraes Dettoni J. L., Coulibali I. G. S., Fukunaga E. T., Gamba M. A., de Moraes J. C. Topical Oxygen Jet Therapy (TOJT) for treating infected chronic surgical wounds. *Braz J Infect Dis*. 2021; 25(2):101547. doi: 10.1016/j. bjid.2021.101547.

21. Juchniewicz H., Lubkowska A. Oxygen-ozone (O₂-O₃) therapy in peripheral arterial disease (PAD): a review study. *Therapeutics and clinical risk management*. 2020;16:579-594. doi: 10.2147/TCRM.S255247.

22. Гололобов А.М., Мельников В.В., Топчиев М.А., Паршин Д.С. Стимуляция репаративных процессов при лечении гнойных ран у больных

сахарным диабетом. *Таврический медико-биологический вестник*. 2019; 22 (1): 22-29.

23. Tyrrell T., Pavlock J., Bramwell S., Cortis C. Functional Translation of Exercise Responses from Exercise Testing to Exercise Training: The Test of a Model. *Journal of Functional Morphology and Kinesiology*. 2021;6(3):66-71. doi:10.3390/jfkm6030066.

REFERENCES

1. Gorbatenya A.E., Baker S.C., Baric R.S. The species severe acute respiratory syndrome related coronavirus classifying 2019-nCoV and naming it SARS-CoV-2. *Nat. Microbiol.* -2020;118 (4): 536-544. doi: 10.1038/s41564-020-00695-z

2. Somova L.M., Kotsyurbiy E.A., Drobot E.I. Clinical and morphologic displays of immune system dysfunction in a new coronavirus infection COVID-19. *Clinical and Experimental Morphology*. 2021;10 (1): 11-20. (In Russ). doi: 10.31088/CEM2021.10.1.11-20

3. Vabret N., Britton G.J., Gruber C. Immunology of COVID-19: current state of the science *Immunology of COVID-19: current state of the science. Sinai Immunology Review Project. Immunuti*. 2020; 52:910-941. doi: 10.1016/j.

4. Blanco-Melo D., Nilsson-Paynt B.E., Liu W.C. Imbalanced host response to SARS-CoV-2 drives development of COVID-19. *Cell*. 2020;181(5):1036-1045. DOI: 10.16/j.cell.2020.02.026.

5. Hussain A., Bhowmik B., Di Vale Moreira N.C. COVID-19 and diabetes: knowledge in progress. *Diab Res Clin Pract*. 2020;162:10814.

6. Vlasov A.P., Markin O.V., Shchapov V.V. Disorders of homeostasis and peculiarities of tissue healing in patients with acute abdominal diseases with coronavirus damage. *Almanah of the A.V. Vishnevsky Institute*. 2022; 1:33 (In Russ).

7. Melnikov V.V., Gololobov A.M. Treatment of secondary purulent wounds after median laparatomies in patients with type 2 diabetes mellitus under COVID-19 conditions. *Tavrisheskiy mediko-biological bulletin*. 2022;25(2):61-66. doi: 10.37279/2070-8092-2022-25-2-61-66 (In Russ).

8. Kogan E.A., Berezovsky J.S., Protsenko D.D. Pathological anatomy of infection caused by SARS-Cov-2. *Forensic medicine*. 2020;6(2): 8-30 (In Russ).

9. Rybakova MG, Karev V.E., Kuznetsova I.A. Pathological anatomy of the new coronavirus infection COVID-19. First impressions. *Pathology Archive*. 2020;82(5):5-15. (In Russ). doi: 10/17116/ patol2020820515

10. Vinnik Y.S. Using a Directed Flow of Ozone-Oxygen Gas Mixture to Sanitize a Purulent Wound in an Experiment/Surgery News. 2015;23(4):372-378 (In Russ).

11. Vinnik Yu. S., Teplyakova O. V., Malinovskaya N. A. Efficacy of systemic ozone therapy in the treatment of skin and soft tissue infections in patients with type 2 diabetes mellitus. *Topical issues of surgery. A collection of articles dedicated to the 90th anniversary of Professor M.I. Gulman. Krasnoyarsk.* 2021;184-192 (In Russ).
12. Volkov D. Yu. Results of the integrated use of ozone therapy and vacuum therapy in the treatment of purulent wounds of the sternum after median sternotomy in patients with diabetes mellitus. *Moscow Surgical Journal.* 2019;67(3):27-31 (In Russ).
13. Simonetti V., Quagliariello V., Franzini M. Ozone exerts cytoprotective and anti-inflammatory effects in cardiomyocytes and skin fibroblasts after incubation with doxorubicin Evidence-based complementary and alternative medicine. 2019;2169103. doi: 10.1155/2019/2169103.
14. Juchniewicz H, Lubkowska A. Oxygen-ozone (O₂-O₃) therapy in peripheral arterial disease (PAD): a review study. *Therapeutics and clinical risk management.* 2020;16:579-594. doi: 10.2147/TCRM.S255247.
15. Di Mauro R., Cantarella G., Bernardini R., The Biochemical and Pharmacological Properties of Ozone: The Smell of Protection in Acute and Chronic Diseases *International journal of molecular sciences.* 2019;20(3):634. doi:10.3390/ijms20030634 192.
16. Abdulaeva Z. Sh., Kazimagomedov A.S., Iskanderov Z.M. Stimulation of reparative processes in the treatment of purulent wounds with the use of nanooxygenated antibacterial mixed preparations. *Astrakhan Medical Journal.* 2009; 4:20-25 (In Russ).
17. Gololobov A. M., Melnikov V. V., Topchiev M. A., Parshin D. S. Treatment of anaerobic phlegmon of the upper extremity induced by *Clostridium perfringens* via application of an oxygenated pharmaceutical. 2021;129 (3): 107-112. (In Russ). doi:10.20333/25000136-2021-3-107-112
18. Khoo J., Hagemeyer C. E., Henstridge D.C. Effects of water stably-enriched with oxygen as a novel method of tissue oxygenation on mitochondrial function, and as adjuvant therapy for type 2 diabetes in a randomized placebo-controlled trial. *PLOS ONE.* 2019;16(7): e0254619. doi: 10.1371/journal.pone.0254619
19. Qadan M., Battista C., Gardner S. A., Anderson G., Aksa O., Polk H. C. Oxygen and Surgical Site Infection: A Study of Underlying Immunologic Mechanisms. *Anesthesiology.* 2010;113:369–377 doi: 10.1097/ALN.0b013e3181e19d1d.
20. Otaviano M. H., Salles M., Ching T. H., Josilene Lopes Dettoni c, Ieda Guedes Simões Coulibaly b, Erika Tiemi Fukunaga a, Mônica Antar Gamba d, José Cássio de Moraes Josilene Lopes Dettoni c, Ieda Guedes Simões Coulibaly b, Erika Tiemi Fukunaga a, Mônica Antar Gamba d, José Cássio de Moraes Dettoni J. L., Coulibali I. G. S., Fukunaga E. T., Gamba M. A., de Moraes J. C. Topical Oxygen Jet Therapy (TOJT) for treating infected chronic surgical wounds. *Braz J Infect Dis.* 2021; 25(2):101547. doi: 10.1016/j. bjid.2021.101547.
21. Juchniewicz H., Lubkowska A. Oxygen-ozone (O₂-O₃) therapy in peripheral arterial disease (PAD): a review study. *Therapeutics and clinical risk management.* 2020;16:579-594. doi: 10.2147/TCRM.S255247
22. Gololobov A.M., Melnikov V.V., Topchiev M.A., Parshin D.S. Stimulation of reparative processes in the treatment of purulent wounds in patients with diabetes mellitus. *Tavrisheskiy medicobiological bulletin.* 2019;22(1):22-29 (In Russ).
23. Tyrrell T., Pavlock J., Bramwell S., Cortis C. Functional Translation of Exercise Responses from Exercise Testing to Exercise Training: The Test of a Model. *Journal of Functional Morphology and Kinesiology.* 2021;6(3):66-71. doi:10.3390/jfkm6030066.

ДИНАМИКА МЕТАБОЛИТОВ АРАХИДОНОВОЙ КИСЛОТЫ У ПАЦИЕНТОВ С ДИАБЕТИЧЕСКОЙ ЯЗВОЙ СТОПЫ ПРИ ИСПОЛЬЗОВАНИИ ГРАНОЦИТА®-34 И ВИТАМИНА D₃

Михайличенко В. Ю.¹, Каибов И. А., Бондаренко Н. Н., Бутырский А. Г.¹, Гавриленко С. П.¹, Пылаева Н. Ю.¹

¹Институт «Медицинская академия имени С. И. Георгиевского» ФГАОУ ВО «Крымский федеральный университет им. В. И. Вернадского», 295051, бульвар Ленина 5/7, Симферополь, Россия

²Донецкий национальный медицинский университет им. М. Горького, 283003, проспект Ильича, 16, Донецк, ДНР, Россия

Для корреспонденции: Михайличенко Вячеслав Юрьевич, д.мед.н., заведующий кафедрой общей хирургии, анестезиологии-реаниматологии и скорой медицинской помощи, Институт «Медицинская академия имени С. И. Георгиевского» ФГАОУ ВО «КФУ им. В. И. Вернадского», e-mail: pancreas1978@mail.ru

For correspondence: Vyachslav Yu. Mikhailichenko, MD, Htd of the Department of General Surgery, Anesthesiology-Reanimatology and Emergency Medical Aid, Institute «Medical Academy named after S. I. Georgievsky» of Vernadsky CFU, e-mail: pancreas1978@mail.ru

Information about authors:

Mikhailichenko V. Yu., <https://orcid.org/0000-0003-0036-9329>

Kaibov I. A. <https://orcid.org/0000-0002-7397-9470>

Bondarenko N. N. <https://orcid.org/0000-0001-7452-7006>

Butyrskii A. G., <https://orcid.org/0000-0001-5415-3756>

Gavrilenko S. P., <https://orcid.org/0000-0002-4160-3276>

Pylaeva N. Yu., <https://orcid.org/0000-0001-7220-0421>

РЕЗЮМЕ

Цель – изучение динамики изменений баланса эйкозаноидов у пациентов с нейропатической и нейроишемической формами сахарного диабета, осложненного язвой, при включении в комплексную терапию заболевания Граноцита®-34 и витамина D₃ у. Материал и методы. У пациентов основной группы (1-я группа, n=20) с нейропатической (1А подгруппа, n=10) и нейроишемической формой (1В подгруппа, n=10) синдрома диабетической стопы проводили комплексную терапию с использованием Граноцита® 34 и витамина D₃ по разработанной нами схеме. Группа сравнения (2-я группа, n=20) включала пациентов с нейропатической формой 2А подгруппа (n=10) и нейроишемической формой 2В подгруппа (n=10), которые получали традиционную комплексную терапию. У всех пациентов исследовали плазменный уровень простагландина E₂ и лейкотриена B₄ иммуноферментным методом. Выявленная динамика плазменных уровней липидных медиаторов у пациентов с язвами, свидетельствует о наличии специфических патогенетических механизмов при нейропатической и ишемической формах заболевания. Включение в комплексную терапию Граноцита® 34 и витамина D₃ модулирует баланс эйкозаноидов, формируя ряд компенсаторных реакций, направленных на разрешение воспалительно-репаративного процесса и заживление тканевых дефектов.

Ключевые слова: синдром диабетической стопы; нейропатическая язва; комплексная терапия; простагландин E₂; лейкотриен B₄.

DYNAMICS OF ARACHIDIC ACID METABOLITES IN PATIENTS WITH DIABETIC FOOT ULCER USING GRANOCYTE®-34 AND VITAMIN D₃

Mikhailichenko V. Yu.¹, Kaibov I. A.¹, Bondarenko N. N.², Butyrskii A. G.¹, Gavrilenko S. P.¹, Pylaeva N. Yu.¹

¹Institute «Medical Academy named after S.I. Georgievsky» of Vernadsky CFU, Simferopol, Russia

²Donetsk National Medical University named after M. Gorky, Donetsk, Russian Federation, Russia

SUMMARY

The goal: to study the dynamics of changes in the balance of eicosanoids in patients with neuropathic and neuroischemic forms of diabetes mellitus complicated by ulcers, when Granocyte®-34 and vitamin D₃ are included in the complex therapy of the disease. Material and methods. In patients of the main group (group 1, n=20) with neuropathic (subgroup 1A, n=10) and neuroischemic (subgroup 1B, n=10) forms of diabetic foot syndrome, complex therapy was performed using Granocyte® 34 and vitamin D₃ according to scheme we have developed. The comparison group (Group 2, n=20) included patients with neuropathic form 2A subgroup (n=10) and neuroischemic form 2B subgroup (n=10), who received traditional complex therapy. Plasma levels of prostaglandin E₂ and leukotriene B₄ were studied in all patients by enzyme immunoassay. The revealed dynamics of plasma levels of lipid mediators in patients with ulcers indicates the presence of specific pathogenetic mechanisms in neuropathic and ischemic forms of the disease. The inclusion of Granocyte® 34 and vitamin D₃ in complex therapy modulates the balance of eicosanoids, forming a number of compensatory reactions aimed at resolving the inflammatory and reparative process and healing tissue defects.

Key words: diabetic foot syndrome; neuropathic ulcer; complex therapy; prostaglandin E₂; leukotriene B₄.

Диабетическая язва стопы (ДЯС) является наиболее распространенным осложнением сахарного диабета (СД), которое может привести к ампутации нижних конечностей, а также к смерти и инвалидности больных СД [1]. Доказано, что имеющийся дисбаланс уровня глюкозы в крови в виде длительной гипергликемии у пациентов с СД вызывает устойчивое повреждение различных органов, приводящее к поражению сосудов, нейропатиям и нарушению заживления ран; однако патогенез язв до конца не изучен. Доклинические исследования действия витамина D₃ на секрецию инсулина, действие инсулина, воспалительные процессы и иммунную регуляцию свидетельствуют о его важной роли в патогенезе и лечении СД [2]. По имеющимся данным, обнаружена корреляция плохого гликемического контроля при СД₂ с низкими уровнями витамина D₃, которая является фактором риска развития СД₂ [3; 4]. К настоящему моменту установлено, что в основе патогенеза тяжелых осложнений СД лежит хроническое вялотекущее воспаление [5]. Патогенетическими факторами воспалительного процесса при СД являются провоспалительные цитокины – фактор некроза опухоли (TNF α), интерлейкины (IL1 β и IL6), а также производные арахидоновой кислоты (простагландин PGE₂ и лейкотриен LTB₄) [6]. J. A. J. Neves и соавт. [7] обнаружили повышенную концентрацию LTB₄ в плазме у людей с СД₁ и низким гликемическим контролем [8], дисбаланс симпатического/парасимпатического тонуса, а также у больных с СД₂, осложненным сердечной автономной нейропатией. Липополисахариды увеличивают доступность арахидоновой кислоты и индуцируют экспрессию ферментов, ответственных за выработку эйкозаноидов, среди которых LTB₄ играет центральную роль во врожденном иммунном ответе против патогенов при СД. Brandt и соавт. [9] в эксперименте установили, что мыши с СД продуцировали более высокие уровни LTB₄ в коже и имели более крупные незаживающие области поражений и повышенную бактериальную нагрузку по сравнению с мышами, не страдающими диабетом, что обусловлено влиянием передачи LTB₄ через V лейкотриеновый рецептор 1 (BLT1) на миграцию нейтрофилов, нарушение образования абсцессов и прогрессирование кожной инфекции. В исследовании [10] было подтверждено нарушение некоторых событий в программе заживления ран при СД, что проявлялось изменением бактерицидного действия гранулоцитов, утолщением базальной мембраны эпидермиса и плохой перфузией тканей. Действительно, гипергликемия увеличивает чувствительность фагоцитов у пациентов, страдающих СД, а их иммунные клетки демонстрируют неадекватные антимикробные функции [11].

Учитывая, что липидные медиаторы воспаления, такие как LTB₄ и PGE₂, зачастую изучались у людей с диабетом 1 типа [8] или в эксперименте [12; 13], целесообразным видится исследование роли эйкозаноидов у пациентов с СД₂.

Доказано, что множество метаболических и воспалительных заболеваний (диабет, ожирение, гиперхолестеремия, ревматоидный артрит), изменяют миелопоэз [14]. Большинство данных современной литературы относительно миелопоэза у пациентов с СД свидетельствуют о его активации [15; 16]. Тем не менее, диабет ухудшает мобилизацию гемопоэтических стволовых клеток/клеток-предшественников (HSPC) из костного мозга, что может вызвать развитие осложнений СД. При этом основным патогенетическим механизмом является путь онкостатина M-p66Shc, реализующий клеточно-автономную механистическую связь между HSPC-мобилопатией и избыточным миелопоэзом [16]. При этом парадоксально выглядит, но эти же авторы выявили предотвращение нарушений мобилизации HSPC у человека после стимуляции гранулоцитарным колониестимулирующим фактором (G-CSF). Также недавно появились сведения об улучшении репаративных процессов в диабетических ранах после применения геля, содержащего G-CSF [17].

Цель – изучение динамики изменений баланса эйкозаноидов у пациентов с ДЯС при включении в комплексную терапию заболевания модулятора раневого процесса Граноцита®-34 и витамина D₃.

МАТЕРИАЛ И МЕТОДЫ

Основная группа (1-я группа, n=20) включала пациентов с СД₂, осложненным ДЯС: с нейропатической (1А подгруппа, n=10) и ишемической формой заболевания (1В подгруппа, n=10), которым проводили комплексное лечение (дезинтоксикационную, антиоксидантную, иммунотерапию, лимфотонику и антикоагулянты, лечение периферической нейропатии, коррекцию гипергликемии, нарушений регионарной гемодинамики и микроциркуляции) с использованием Граноцита® 34 и витамина D₃ по разработанной нами схеме. Группа сравнения (2-я группа, n=20) включала пациентов с нейропатической формой 2А подгруппа (n=10) и нейроишемической формой 2В подгруппа (n=10), которые получали традиционную комплексную терапию. У пациентов обеих групп были сходными размеры (3,1±1,7 см² и 3,0±1,4 см² соответственно, p>0,05) ДЯС.

У обследованных пациентов путем венепункции натощак были получены образцы крови в пробирки с антикоагулянтом ЭДТА, которые немедленно центрифугировали, а полученную плазму хранили при -80°C до дальнейшей обработки. На момент госпитализации, 14-е и 30-е сутки в

плазме определяли эндогенные концентрации ПГЕ₂ и ЛТВ₄ с помощью наборов для иммуноферментного анализа (лейкотриен В4 ELISA Kit и Prostaglandin E₂, оба производства Cayman Chemical, Ann Arbor, MI) в соответствии с инструкциями производителя.

Статистическую обработку полученных данных проводили с использованием стандартного пакета статистических методов программы Statistica 10.0. Данные представлены в виде медианы, 25% и 75% процентиля: Me (25%; 75%). Для оценки различий количественных признаков при сравнении более двух независимых групп с отличным от нормального распределения был использован непараметрический критерий Краскела-Уоллиса и медианный тест, при парном сравнении – U-тест Манна-Уитни. Критический уровень значимости $p < 0,05$.

РЕЗУЛЬТАТЫ

Изучение уровня ПГЕ₂ в плазме крови у пациентов 1-й группы выявили достоверные различия при различных формах СД, что проявилось преобладанием данного эйкозаноида в подгруппе с нейроишемической формой по сравнению с контро-

лем (у здоровых лиц $146,20 \pm 9,15$ пг/мл) и больных с нейроишемической формой (таб.1). Значения показателя в подгруппе 1А до конца исследования характеризовались низкой вариативностью и достоверно отличались от контроля. В то же время, в подгруппе 1В уже на 14-е сутки плазменное содержание ПГЕ₂ резко снизилось (в 2 раза, $p=0,009$) по сравнению с 1-ми сутками и сохранялось на таком уровне до 30-х суток, при этом незначительно разнилось с контрольными значениями. Противоположный характер носили изменения уровня ЛТВ₄ у пациентов 1-й группы. Так, у больных с нейропатической формой СД на момент поступления в стационар содержание ЛТВ₄ превышало контрольные значения в 8,21 раза ($p=0,001$) и имело тенденцию к существенному снижению на 14-е и 30-е сутки по сравнению с исходными значениями, однако превышало контрольные соответственно в 3 ($p=0,035$) и 2 раза ($p=0,032$).

Уровень ЛТВ₄ у пациентов с нейроишемической формой продемонстрировал негативную тенденцию – снижался с 1-х по 30-е сутки, хотя в 1-е и 14-е сутки превышал контрольные значения (соответственно на 78,85% и на 60%), достигнув к 30-м суткам контрольных значений.

Таблица 1. Уровень эйкозаноидов в плазме крови пациентов с ДЯС в динамике комплексной терапии с применением Граноцита® 34 и витамина D₃, Me (25%; 75%)
Table 1. The level of eicosanoids in diabetic ulcer patients' blood plasma in complex therapy using Granocyte® 34 and vitamin D₃, Me (25%; 75%)

Показатель	Сроки наблюдения		
	1-е сутки	14-е сутки	30-е сутки
Подгруппа 1А			
ПГЕ ₂	126,75 (97,33; 140,05) $p=0,189$	142,26 (108,42; 178,37) $p=0,269$	130,70 (105,87; 156,92) $p=0,162$
ЛТВ ₄	14,37 (10,92; 18,01) $p=0,001$	5,22 (3,64; 6,91) $p=0,035$	3,49 (2,66; 4,40) $p=0,032$
Подгруппа 1В			
ПГЕ ₂	305,89 (261,54; 367,92) $p=0,009$	170,56 (141,65; 199,03) $p=0,027$	154,90 (124,07; 180,78) $p=0,661$
ЛТВ ₄	3,13 (2,46; 3,81) $p=0,002$	2,80 (2,27; 3,36) $p=0,019$	1,76 (1,28; 2,39) $p=0,004$

Примечание. Здесь и в табл. 2 - р по сравнению с контрольными значениями.

Анализ динамики содержания ПГЕ₂ у пациентов группы сравнения (подгруппа 2А) при использовании традиционной комплексной терапии показал инертность значений показателя на 14-30-е сутки исследования при исходно низких в 1-е

сутки (на 20,61% меньше контрольных значений) (табл.2). Иная закономерность прослеживалась у больных подгруппы 2В, где плазменное содержание ПГЕ₂ значимо превышало контрольные значения с 1-х суток наблюдения (на 118,50%,

2023, том 26, № 3

$p=0,009$), а к 14-м суткам – снижалось, превысив контрольные на 21,83% ($p=0,027$) и сохранялось на таком уровне вплоть до 30-х суток исследования. В целом динамика ЛТВ₄ у пациентов 1-й и 2-й группы с нейропатической формой СД была сходной, но имела количественные различия. Уровень ЛТВ₄ у пациентов подгруппы 2А был более статичным по сравнению с таковым ПГЕ₂, хотя его динамика носила обратный характер. Так, у больных с нейропатической формой СД на момент поступления в стационар содержание ЛТВ₄ превышало контрольные значения в 6,2 раза

($p=0,001$) и это повышение показателя было менее выраженным, чем у пациентов подгруппы 1А. К 14-м суткам концентрация ЛТВ₄ незначительно снижалась, но сохранялась выше контрольной на 14-е (в 5,72 раза, $p=0,003$) и 30-е сутки (в 5,3 раза, $p=0,022$) по сравнению с исходными значениями.

Уровень ЛТВ₄ у пациентов с нейроишемической формой продемонстрировал негативную тенденцию – снижался с 1-х по 30-е сутки, хотя в 1-е и 14-е сутки превышал контрольные значения (соответственно на 78,85% и на 60%), достигнув к 30-м суткам контрольных значений.

Таблица 2. Уровень эйкозаноидов в плазме крови пациентов с ДЯС в динамике традиционной комплексной терапии, Ме (25%; 75%)
Table 2. The level of eicosanoids in diabetic ulcer patients' blood plasma in traditional complex therapy, Me (25%; 75%)

Показатель	Сроки наблюдения		
	1-е сутки	14-е сутки	30-е сутки
Подгруппа 1А			
ПГЕ ₂	111,14 (83,05; 147,12) $p=0,207$	285,26 (239,11; 330,44) $p=0,094$	221,71 (184,40; 267,88) $p=0,115$
ЛТВ ₄	10,84 (8,11; 12,47) $p=0,001$	10,01 (7,64; 13,02) $p=0,003$	9,28 (7,99; 10,48) $p=0,022$
Подгруппа 1В			
ПГЕ ₂	475,89 (413,51; 528,87) $p=0,001$	400,56 (367,11; 440,60) $p=0,003$	384,90 (360,22; 410,54) $p=0,016$
ЛТВ ₄	4,55 (3,14; 5,73) $p=0,026$	4,08 (3,05; 5,19) $p=0,055$	1,67 (1,31; 2,24) $p=0,081$

Можно сделать заключение, что использование Граноцита® 34 и витамина D₃ в комплексной терапии различных форм СД, осложненных ДЯС, сопровождается выраженными изменениями баланса ПГЕ₂ и ЛТВ₄, что отражается на динамике течения раневого процесса. Оценить целесообразность применения данных препаратов можно с позиций их патогенетической роли в воспалительно-репаративном процессе.

ОБСУЖДЕНИЕ

Ранее нами было показано различия содержания липидных медиаторов в экссудате раневого отделяемого у пациентов с нейропатической и ишемической формами СД, осложненными ДЯС [18]. Так, при нейропатической форме баланс эйкозаноидов был смещен в сторону липоксигеназного пути, что проявилось преобладанием ЛТВ₄ в ране на фоне угнетения синтеза ПГЕ₂. У пациентов с

нейроишемической формой выявили количественное преобладание концентрации ПГЕ₂ над ЛТВ₄ в раневом экссудате. Обнаруженные разнонаправленные изменения продукции липидных медиаторов закладывали основу нарушения дифференцировки тканевых макрофагов М1 и М2 типа.

При СД суммарный эффект гипергликемии и системной воспалительной реакции выражается в снижении продукции локальных паракринных медиаторов (например, простагландинов и лейкотриенов) в ответ на тканевую инфекцию, и, как следствие, ингибирование хемотаксиса, фагоцитарной активности и иммобилизацию полиморфно-ядерных лейкоцитов [19]. Поскольку данные эйкозаноиды образуются из единого источника – арахидоновой кислоты, но с участием разных метаболических путей (циклооксигеназного и липоксигеназного), то логичным видится разнонаправленный вектор их реакции на инфекционный

воспалительный процесс в области ДЯС. Однако, как показали наши результаты, у пациентов 1-й группы дополнительное применение в терапии Граноцита® 34 и витамина D3 при нейропатической форме СД наблюдается инертность динамики ПГЕ₂ в течение 30-ти суток лечения, а при нейроишемической форме СД - резкое снижение уровня ПГЕ₂ на 14-е сутки и последующая стабилизация содержания данного липидного медиатора. Учитывая данные изменения продукции ПГЕ₂, а также наличие в тканях пораженной нижней конечности клеток-продуцентов (мезенхимные стволовые клетки, моноциты и макрофаги), можно предположить дифференцировку макрофагов

M1 (провоспалительного) фенотипа в клетки M2 (противовоспалительного) фенотипа в течение первых 14-ти суток комплексного лечения и снижение мощности циклооксигеназного пути метаболизма арахидоновой кислоты. Во время синтеза эйкозаноидов из предшественника (лейкотриен A4), могут синтезироваться два разных продукта - ЛТВ₄ и липоксина A4 с диаметрально противоположными эффектами, а именно, способствующими воспалению и способствующими разрешению проблем соответственно [20]. Альтернативный биосинтез липоксина может происходить в тромбоцитах посредством взаимодействия с лейкоцитами, при этом 12-липоксигеназа, полученная из тромбоцитов, стимулирует превращение лейкотриена A4, полученного из лейкоцитов, в липоксин A4 и ЛТВ₄. Исходно повышенный синтез ПГЕ₂, выявленный на 1-е сутки индуцирует фермент 15-липоксигеназу, что приводит к переключению с фенотипа нейтрофилов, продуцирующего ЛТВ₄, на фенотип нейтрофилов, продуцирующий липоксин A4 [21]. Это важнейший фермент в иницировании разрешения воспаления, поскольку он катализирует выработку медиаторов, обладающих про-разрешающими свойствами.

Очевидно, обнаруженное нами снижение содержания ЛТВ₄ в плазме крови и является отражением переключения метаболизма лейкотриена A4 на синтез липоксина A4. Не исключена активация эндогенной программы ингибирования выработки простагландинов и лейкотриенов, частично регулируемой другими липидными медиаторами, такими как резольвины, способствующими рассасыванию лейкоцитарных инфильтратов, стимуляцию невоспалительного фагоцитоза микробов и отмирающих клеток, а также отток фагоцитов из поврежденных тканей [10]. Установлено, что при СД 2 типа нарушается клеточный фагоцитоз, и для активации требуется резольвин E₁, экспрессия рецепторов которого выявляется на нейтрофилах [22]. Данный компенсаторный механизм регуляции воспалительно-репаративного процес-

са видится логичным у пациентов с нейропатической формой, поскольку исходно низкий уровень ПГЕ₂ сопровождается активацией фагоцитоза, а избыток ЛТВ₄ обеспечивает привлечение в ткани раны многочисленных нейтрофильных гранулоцитов. ЛТВ₄ играет решающую роль в миграции нейтрофилов человека, вызванной стимуляцией Toll-подобного рецептора (TLR). Лиганды TLR стимулируют выработку ЛТВ₄ и миграцию нейтрофилов, а В-лейкотриеновый рецептор 1 (BLT1), ответственен за эти эффекты [23]. На сегодняшний день только в одном исследовании изучено влияние витамина D3 и резольвина D1 на фагоцитоз и воспаление. Оба этих соединения смогли восстановить дисбаланс между фагоцитозом и воспалением у людей, а значит эффективно противодействуют эйкозаноидному и цитокиновому шторму [24; 25]. Витамин D3 выступает в роли иммуномодулирующего агента, способного, как и нейтрофилы, индуцировать толерогенные дендритные клетки, формировать адаптивный иммунный ответ [26; 27].

В случае использования комплексной терапии без Граноцита® 34 и витамина D₃ (подгруппа 2А) прирост продукции ПГЕ₂ в течение 14-30-х суток лечения на фоне отсутствия значимых изменений уровня ЛТВ₄ свидетельствует о недостаточной мощности локальных компенсаторных реакций, обеспечивающих переход от фазы альтерации к пролиферации и дальнейшей репарации поврежденных тканей конечности. В эксперименте у мышей с диабетом установлена взаимосвязь высоких уровней ЛТВ₄ с формированием крупных незаживающих областей поражений и повышенной бактериальной нагрузкой в кожных ранах. Дефицит витамина D при СД2 также коррелирует с микрососудистыми осложнениями [28; 29].

Выявленный в 1-е сутки исходный избыток ПГЕ₂ в плазме крови пациентов подгруппы 1В (с ишемической формой СД2, осложненной ДЯС), вероятно, подавляет выработку IL-6 и TNF-α [18] и направлен на выработку липоксина A4 из ЛТВ₄, чтобы иницировать процесс разрешения воспаления путем образования макрофагов M2 фенотипа и усиливать таким образом регенерацию тканей. Действительно, хотя содержание ЛТВ₄ в 1-е сутки превышает контрольные значения, однако оно гораздо ниже такого у пациентов с нейропатической формой и в дальнейшем значимо не изменяется до конца периода наблюдения. Сходная концентрация ЛТВ₄ имеет место у пациентов подгруппы 2В с ишемической формой СД2, осложненного ДЯС, хотя к 30-м суткам она снижается практически до контрольных цифр. Полученные нами результаты согласуются с имеющимися в литературе данными об увеличении выработки ЛТВ₄ во время воспаления у мышей моделью с

диабета, у которых наблюдались повышенные уровни данного эйкозаноида в сыворотке. Однако, в обеих подгруппах (1В и 2В) содержание ЛТВ4 значимо ниже таковых у пациентов с нейропатической формой (подгруппы 1А и 2А), ввиду чего следует учитывать тот факт, что произведенный нейтрофилами и моноцитами/макрофагами ЛТВ4 может поглощаться или метаболизироваться другими типами клеток путем трансклеточного биосинтеза (например, эндотелиальными клетками и кератиноцитами). Возможно, при таком уровне ЛТВ₄ у больных с ишемической формой СД2 в поврежденные ткани мигрирует меньшее количество нейтрофилов, что ограничивает смену фаз воспаления, а также снижает активность фагоцитов. В этом случае применение Граноцита® 34 обеспечит активацию миелопоэза и доставку большего количества нейтрофилов в поврежденных ткани, а витамин D₃ повысит фагоцитарную и антибактериальную активность лейкоцитов, сниженную в результате избытка ПГЕ₂. Преобладание плазменного содержания ПГЕ₂ над таковым ЛТВ4 у пациентов подгруппы 2В, получающих только комплексную терапию, подтверждают эффективность применения Граноцита® 34 и витамина D₃.

ВЫВОДЫ.

1. Динамика плазменных уровней липидных медиаторов у пациентов с СД2, осложненным ДЯС, свидетельствует о наличии специфических патогенетических механизмов при нейропатической и ишемической формах заболевания.

2. Включение в комплексную терапию Граноцита® 34 и витамина D₃ модулирует баланс эйкозаноидов, формируя компенсаторные реакции, направленные на разрешение воспалительно-репаративного процесса и заживление тканевых дефектов.

Конфликт интересов. Авторы заявляют об отсутствии конфликта интересов.

Conflict of interest. The authors have no conflict of interests to declare.

ЛИТЕРАТУРА/REFERENCES

1. Yang Q, Fang D, Chen J, Hu S, Chen N, Jiang J, Zeng M, Luo M. LncRNAs associated with oxidative stress in diabetic wound healing: Regulatory mechanisms and application prospects. *Theranostics*. 2023;13(11):3655-3674. doi: 10.7150/thno.85823.

2. Grammatiki M, Karras S, Kotsa K. The role of vitamin D in the pathogenesis and treatment of diabetes mellitus: a narrative review. *Hormones (Athens)*. 2019;18(1):37-48. doi: 10.1007/s42000-018-0063-z.

3. Sergeev I N. 1,25-Dihydroxyvitamin D₃ and type 2 diabetes: Ca²⁺-dependent molecular

mechanisms and the role of vitamin D status. *Horm Mol Biol Clin Investig*. 2016;26(1):61-5. doi: 10.1515/hmbci-2015-0069.

4. Wimalawansa S J. Associations of vitamin D with insulin resistance, obesity, type 2 diabetes, and metabolic syndrome. *J Steroid Biochem Mol Biol*. 2018 Jan;175:177-189. doi: 10.1016/j.jsbmb.2016.09.017.

5. Yu L, Li Y, Du C, Zhao W, Zhang H, Yang Y. Pattern recognition receptor-mediated chronic inflammation in the development and progression of obesity-related metabolic diseases. *Mediators Inflamm*. 2019;2019:5271295. doi: 10.1155/2019/5271295.

6. Li P, Oh D Y, Bandyopadhyay G, Lagakos W S, Talukdar S, Osborn O. LTB₄ promotes insulin resistance in obese mice by acting on macrophages, hepatocytes and myocytes. *Nat Med*. 2015;21(3):239-247. doi: 10.1038/nm.3800.

7. Neves J A J, De Matos M R, Ramalho T, Santos-Bezerra D P, Cavalcante C D G D, D'Alpino Peixoto R, Queiroz M S, Jancar S, Correa-Giannella M L. Increased leukotriene B₄ plasma concentration in type 2 diabetes individuals with cardiovascular autonomic neuropathy. *Diabetol Metab Syndr*. 2020; 12: 99. doi: 10.1186/s13098-020-00606-3.

8. Santos-Bezerra D P, Filgueiras L R, Monteiro M B, Sha A N, Perez R V, Cavaleiro A M, Machado C G, Machado U F, Passarelli M, Jancar S, Correa-Giannella M L. Leukotriene Pathway Activation Associates with Poor Glycemic Control and with Cardiovascular Autonomic Neuropathy in Type 1 Diabetes. *Mediators Inflamm*. 2020;20:704713. doi: 10.1155/2020/5704713.

9. Brandt S L., Wang S, DeJani N N, Klopfenstein N, Winfree S, Filgueiras L, McCarthy B P, Territo P R, Serezani C. H. Excessive localized leukotriene B₄ levels dictate poor skin host defense in diabetic mice. *JCI Insight*. 2018;3(17):e120220. doi: 10.1172/jci.insight.120220.

10. Hellmann J, Tang Y, Spite M. Pro-resolving lipid mediators and diabetic wound healing. *Curr Opin Endocrinol Diabetes Obes*. 2012;19(2):104-108. doi: 10.1097/MED.0b013e3283514e00.

11. Fabri M, Stenger S, Shin D-M. Vitamin D Is Required for IFN- γ -Mediated Antimicrobial Activity of Human Macrophages. *Sci Transl Med*. 2011;3(104):104ra102. doi:10.1126/scitranslmed.3003045.

12. Ramalho T, Filgueiras L, Silva-Jr IA, Pessoa AFM, Jancar S. Impaired wound healing in type 1 diabetes is dependent on 5-lipoxygenase products. *Sci Rep*. 2018;8:14164. doi: 10.1038/s41598-018-32589-7.

13. Guimarães J P T, Filgueiras L R, Martins J O, Jancar S. Leukotriene Involvement in the Insulin Receptor Pathway and Macrophage Profiles in Muscles from Type 1 Diabetic Mice.

- Mediators Inflamm. 2019;2019:4596127. doi: 10.1155/2019/4596127.
14. Dragoljevic D, Westerterp M, Veiga C B, Nagareddy P, Murphy A J. Disordered haematopoiesis and cardiovascular disease: a focus on myelopoiesis. *Clin Sci (Lond)*. 2018;132(17):1889-1899. doi: 10.1042/CS20180111.
 15. Hoyer F F, Zhang X, Coppin E, Vasamsetti S B, Modugu G, Schloss M J, Rohde D, McAlpine C S, Iwamoto Y, Libby P, Naxerova K, Swirski F K, Dutta P, Nahrendorf M. Bone Marrow Endothelial Cells Regulate Myelopoiesis in Diabetes Mellitus. *Circulation*. 2020;142(3):244-258. doi: 10.1161/CIRCULATIONAHA.120.046038.
 16. Albiero M, Ciciliot S, Tedesco S, Menegazzo L, D'Anna M, Scattolini V, Cappellari R, Zuccolotto G, Rosato A, Cignarella A. Diabetes-Associated Myelopoiesis Drives Stem Cell Mobilopathy Through an OSM-p66Shc Signaling Pathway. *Diabetes*. 2019;68:1303-1314. doi: 10.2337/db19-0080.
 17. Zhao H, Huang J, Li Y, Lv X, Zhou H, Wang H, Xu Y, Wang C, Wang J, Liu Z. ROS-scavenging hydrogel to promote healing of bacteria infected diabetic wounds. *Biomaterials*. 2020;258:120286. doi: 10.1016/j.biomaterials.2020.120286.
 18. Mykhalychenko V, Kaibov I, Parshin D, Pritulo L, Bezrukov O. Interleukins and eicosanoids: pathogenetic patterns of diabetic foot ulcer. *Archiv EuroMedica*. 2023;13:1. doi: 10.35630/2023/13/1.204
 19. Bonyek-Silva I, Nunes S, Santos R L, Lima F R, Lago A, Silva J, Carvalho L P, Arruda S M, Serezani H C, Carvalho E M, Brodskyn C I, Tavares N M. Unbalanced production of LTB4/PGE2 driven by diabetes increases susceptibility to cutaneous leishmaniasis. *Emerg Microbes Infect*. 2020;9(1):1275-1286. doi: 10.1080/22221751.2020.1773744.
 20. Hu J, Vacas S, Feng X, Lutrin D, Uchida Y, Lai I K, Maze M. Dexmedetomidine prevents cognitive decline by enhancing resolution of HMGB1-induced inflammation through a vagomimetic action in mice. *Anesthesiology*. 2018;128(5):921-931. doi: 10.1097/ALN.0000000000002038.
 21. Gallo C G, Fiorino S, Posabella G, Antonacci D, Tropeano A, Pausini E, Pausini C, Guarniero T, Hong W, Giampieri E, Corazza I, Loiacono R, Loggi E, de Biase D, Zippi M, Lari F, Zancanaro M. The function of specialized pro-resolving endogenous lipid mediators, vitamins, and other micronutrients in the control of the inflammatory processes: Possible role in patients with SARS-CoV-2 related infection. *Prostaglandins Other Lipid Mediat*. 2022;159:106619. doi: 10.1016/j.prostaglandins.2022.159:106619.
 22. Freire M, Dalli J, Charles SN, Van D T E. Neutrophil Resolvin E1 Receptor Expression and Function in Type 2 Diabetes. *J Immunol*. 2017;198(2):718-728. doi: 10.4049/jimmunol.1601543.
 23. Tavares N M, Araújo-Santos T, Afonso L, Nogueira P M, Lopes U G, Soares R P, Bozza P T, Bandeira-Melo C, Borges V M, Brodskyn C. Understanding the Mechanisms Controlling Leishmania amazonensis Infection In Vitro: The Role of LTB4 Derived From Human Neutrophils. *J Infect Dis*. 2014; 210(4): 656-666. doi: 10.1093/infdis/jiu158.
 24. Mizwicki M T, Liu G, Fiala M, Magpantay L, Sayre J, Siani A, Mahanian M, Weitzman R, Hayden EY, Rosenthal MJ. 1alpha,25-dihydroxyvitamin D3 and resolvin D1 retune the balance between amyloid-beta phagocytosis and inflammation in Alzheimer's disease patients. *J. Alzheimers Dis*. 2013;34:155-170. doi: 10.3233/JAD-121735.
 25. Doaei S, Gholami S, Rastgoo S, Gholamalizadeh M, Bourbour F, Bagheri SE, Samipoor F, Akbari ME, Shadnoush M, Ghorat F. The effect of omega-3 fatty acid supplementation on clinical and biochemical parameters of critically ill patients with COVID-19: a randomized clinical trial. *J. Transl. Med*. 2021;19:128. doi: 10.1186/s12967-021-02795-5.
 26. Lutz M B, Backer R A, Clausen B E. Revisiting Current Concepts on the Tolerogenicity of Steady-State Dendritic Cell Subsets and Their Maturation Stages. *J Immunol*. 2021;206(8):1681-1689. doi: 10.4049/jimmunol.2001315.
 27. Hafkamp F M J, Kormelink T G, de Jong E C. Targeting DCs for Tolerance Induction: Don't Lose Sight of the Neutrophils. *Front Immunol*. 2021;12:732992. doi: 10.3389/fimmu.2021.732992.
 28. Bajaj S, Singh R P, Dwivedi NC, Singh K, Gupta A, Mathur M. Vitamin D levels and microvascular complications in type 2 diabetes. *Indian J Endocrinol Metab*. 2014;18(4):537-541. doi: 10.4103/2230-8210.137512.
 29. Ahmed L H M, Butler A E, Dargham S R, Latif A, Robay A, Chidiac O M, Jayyousi A, Al Suwaidi J, Crystal R G, Atkin S L, Abi Khalil C. Association of vitamin D2 and D3 with type 2 diabetes complications. *BMC Endocr Disord*. 2020;20(1):65. doi: 10.1186/s12902-020-00549-w.

ВЛИЯНИЕ КОМБИНИРОВАННОЙ ГИПОГЛИКЕМИЧЕСКОЙ ТЕРАПИИ НА ВЕЛИЧИНУ ТЕСТА 6-ТИ МИНУТНОЙ ХОДЬБЫ У БОЛЬНЫХ ХРОНИЧЕСКОЙ СЕРДЕЧНОЙ НЕДОСТАТОЧНОСТЬЮ С СОХРАННОЙ СИСТОЛИЧЕСКОЙ ФУНКЦИЕЙ ЛЕВОГО ЖЕЛУДОЧКА И САХАРНЫМ ДИАБЕТОМ 2-ГО ТИПА

Мухин И. В., Миминошвили В. Р., Паламарчук Ю. С.

Федеральное государственное бюджетное образовательное учреждение высшего образования «Донецкий государственный медицинский университет имени М. Горького» Министерства здравоохранения Российской Федерации, 283003, проспект Ильича, 16, Донецк, ДНР, Россия

Для корреспонденции: Мухин Игорь Витальевич, д.м.н., профессор, заведующий кафедрой внутренних болезней №4, e-mail: zambezi29@mail.ru

For correspondence: Igor V. Mukhin, MD, Head of the Department of Internal disease №4, e-mail: zambezi29@mail.ru

Information about author:

Mukhin I. V., <https://orcid.org/0009-0004-0958-1646>

Miminoshvili V. R., <https://orcid.org/0009-0001-3630-7835>

Palamarchuk Yu. S., <https://orcid.org/0009-0005-6608-0650>

РЕЗЮМЕ

Цель исследования: анализ влияния нескольких вариантов комбинаций противодиабетических средств на показатели теста 6-ти минутной ходьбой у больных хронической сердечной недостаточностью (ХСН) с сохранной систолической функцией левого желудочка и сахарным диабетом 2-го типа (СД2). В работе использована стандартная методика проведения теста с 6-ти минутной ходьбой. У больных СД2 с ХСН с сохранной систолической функцией левого желудочка исходные параметры пройденного расстояния соответствовали II функциональному классу ХСН. Комбинации метформина с гликлазидом, метформина с производными глюкагонподобного пептида-1, метформина с ингибиторами дипептидилпептидазы-4 в динамике годовичного наблюдения продемонстрировали неуклонное сокращение дистанции пройденного пути, свидетельствующее о медленной прогрессии сердечной недостаточности. Сочетанное применение метформина с производными натрий-глюкозного котранспортера 2-го типа позволило стабилизировать функциональный класс сердечной недостаточности и избежать прогрессирующего уменьшения пройденной дистанции, что указывает на кардиопротективный эффект такой глюкозоснижающей комбинации.

Ключевые слова: комбинированная гипогликемическая терапия; тест с 6-ти минутной ходьбой; хроническая сердечная недостаточность с сохранной систолической функцией левого желудочка; сахарный диабет 2-го типа.

EFFECT OF COMBINED HYPOGLYCEMIC THERAPY ON THE VALUE OF THE 6-MINUTE WALK TEST IN PATIENTS WITH CHRONIC HEART FAILURE WITH PRESERVED LEFT VENTRICULAR SYSTOLIC FUNCTION AND TYPE 2 DIABETES MELLITUS

Mukhin I. V., Miminoshvili V. R., Palamarchuk Yu. S.

Donetsk State Medical University named after M. Gorky, Donetsk, Russia

SUMMARY

The goal: analysis of the effect of several combinations of antidiabetic agents on the performance of the 6-minute walk test in patients with chronic heart failure (CHF) with preserved left ventricular systolic function and type 2 diabetes mellitus (2DM). In the work, a standard methodology for conducting a test with a 6-minute walk was used. In patients with type 2DM with CHF with preserved systolic function of the left ventricle, the initial parameters of the distance traveled corresponded to the II functional class of CHF. Combinations of metformin with gliclazide, metformin with derivatives of glucagon-like peptide-1, metformin with dipeptidyl peptidase-4 inhibitors in the dynamics of a year-long observation demonstrated a steady reduction in the distance traveled, indicating a slow progression of heart failure. The combined use of metformin with derivatives of the sodium-glucose cotransporter type 2 made it possible to stabilize the functional class of heart failure and avoid a progressive decrease in the distance traveled, which indicates the cardioprotective effect of such a glucose-lowering combination.

Key words: combined hypoglycemic therapy; 6-minute walking test; chronic heart failure with preserved systolic function of the left ventricle; type 2 diabetes mellitus.

Сочетание течения хронической сердечной недостаточности (ХСН) и сахарного диабета 2-го типа (СД2) представляет проблему на стыке кардиодиабетологии [1], поскольку обе нозологии взаимно отягощают течение друг друга и имеют тесную патофизиологическую взаимосвязь/взаимозависимость [2].

СД 2-го типа принято рассматривать с позиции значимого кардиального патогенетического фактора, лежащего в основе процессов миокардиального ремоделирования [3]. Эволюция ХСН при диабете проходит несколько условных этапов формирования. На ранних и, нередко малосимптомных стадиях, доминируют диастолические и гипертрофические кардиальные изменения. На более поздних этапах диастолическая дисфункция трансформируется в клинически значимую систоло-диастолическую ХСН. Диастолическая дисфункция левого желудочка выявляется примерно у 70% больных, а его гипертрофия - у 60% [4]. Прогрессирующая перегрузка объемом левого предсердия и его ушка, индуцированная избыточной жесткостью и недостаточной эластичностью одноименного желудочка, с течением времени приводит к их дилатации. Формирование диастолической дисфункции левого желудочка препятствует наполнению его полости кровью, что снижает сердечный выброс и приводит к появлению/усилению симптомов ХСН при не сниженной фракции выброса. До настоящего времени ведутся дискуссии относительно лечебных подходов, которые бы улучшали сердечно-сосудистый прогноз при такой кардиодиабетической синтропии [5]. Определенный оптимизм внушают результаты, свидетельствующие о благоприятном влиянии ингибиторов натрий-глюкозного котранспортера 2-го типа (НГЛТ-2) на диастолические параметры миокарда левого желудочка, однако эти данные нуждаются в подтверждении в крупных контролируемых исследованиях [3].

Больные, имеющие клинические проявления ХСН и уровни фракции выброса левого желудочка 40-49% и $\geq 50\%$, составляют не менее 50% среди лиц с сердечной недостаточностью. Прогноз при сохранной систолической функции левого желудочка считается более неблагоприятным, чем при ХСН с низкой фракцией выброса [2].

Появление современных глюкозоснижающих средств, обладающих комплексом как противодиабетических, так и кардиотропных эффектов, открывает новые возможности лечения не только диабета, но и сердечной недостаточности при их коморбидном течении [6].

Вместе с тем, остается много нерешенных вопросов касающихся с одной стороны гипогликемической оптимальности, а, с другой, кардиобезопасности современных комбинаций противо-

диабетических средств и их комбинаций при СД 2-го типа ХСН с сохранной систолической функцией левого желудочка.

Цель исследования: анализ влияния нескольких комбинаций гипогликемических средств на показатели теста с 6-ти минутной ходьбой у больных ХСН с сохранной систолической функцией левого желудочка при СД 2-го типа.

МАТЕРИАЛ И МЕТОДЫ

В исследование включено 99 пациентов СД 2-го типа и ХСН диастолического типа с фракцией выброса $\geq 50\%$ в возрасте $49,8 \pm 0,3$ лет с длительностью диабета $4,6 \pm 0,5$ года.

Критерии включения: клинические проявления сердечной недостаточности или бессимптомное течение ХСН, миокардиальная дисфункция левого желудочка диастолического типа, СД 2-го типа с инсулинрезистентностью (индекс НОМА $> 2,77$) и/или гиперинсулинемией, среднетяжелое течение диабета, недостаточный гипогликемический эффект монотерапии метформином, метаболический синдром, сохранная систолическая функция левого желудочка (фракция выброса левого желудочка $\geq 50\%$).

Критериями исключения были: инфарктный анамнез, неишемические причины ХСН, 2-5-я стадии хронической болезни почек (диабетической нефропатии), систолическая сердечная недостаточность, ХСН с промежуточной и сниженной систолической функцией левого желудочка (фракция выброса левого желудочка $< 50\%$), беременность, вторичные причины варианты диабета (стероидный, панкреатогенный, медикаментозный и пр.).

Верификацию диагноза СД 2-го типа проводили в соответствии с критериями Комитета экспертов ВОЗ (1999 г.) и Российскими клиническими рекомендациями по диагностике и лечению сахарного диабета.

Методом случайной выборки пациенты были распределены в 4 группы наблюдения, статистически однотипные по возрасту (1-я и 2-я группы - $t=2,1$, $p=0,34$; 1-я и 3-я - $t=1,7$, $p=0,60$; 1-я и 4-я - $t=1,9$, $p=0,51$; 2-я и 3-я - $t=0,6$, $p=0,43$; 2-я и 4-я - $t=0,3$, $p=0,74$; 3-я и 4-я - $t=0,8$, $p=0,23$), полу ($\chi^2=0,9$, $p=0,81$), длительности (1-я и 2-я группы - $t=0,5$, $p=0,75$; 1-я и 3-я - $t=0,7$, $p=0,53$; 1-я и 4-я - $t=0,2$, $p=0,86$; 2-я и 3-я - $t=0,9$, $p=0,18$; 2-я и 4-я - $t=0,5$, $p=0,49$; 3-я и 4-я - $t=0,1$, $p=0,87$) и тяжести диабета, частоте клинических проявлений ХСН (1-я и 2-я группы - $t=0,4$, $p=0,45$; 1-я и 3-я - $t=0,1$, $p=0,90$; 1-я и 4-я - $t=0,7$, $p=0,37$; 2-я и 3-я - $t=1,2$, $p=0,10$; 2-я и 4-я - $t=1,5$, $p=0,08$; 3-я и 4-я - $t=0,6$, $p=0,40$). В группу 1 включено 26 (26,3%) больных, которые получали метформин и гликлазид в общепринятых дозировках. В группу 2 вошли 25

(25,3%) пациентов, которые получали метформин и производные глюкагонподобного пептида-1 (ГПП-1). В группу 3 включены 23 (23,2%) пациента, которые получали метформин и ингибиторы дипептидилпептидазы-4 (ДПП-4). В группу 4 включено 25 (25,3%) пациентов, которые получали метформин и производные НГЛТ-2.

Базисная медикаментозная терапия ХСН включала ингибитор ангиотензинпревращающего фермента, или сартан, бета-адреноблокатор, или ивабрадин (при тахикардальном синдроме), при артериальной гипертензии дополнительно назначался блокатор медленных кальциевых каналов и осторожно тиазидный либо тиазидоподобный диуретик в случае задержки жидкости с учетом присутствия диастолической дисфункции. Группа контроля состояла из 30 практически здоровых людей аналогичного пола и возраста.

Для оценки влияния 4-х режимов терапии на функциональную способность сердечно-сосудистой системы использован тест с 6-ти минутной ходьбой по общепринятой методике. Величина пройденного расстояния оценивалась до исходно, через 3 месяца (период подбора и оптимизации дозировок гипогликемических препаратов, достижения компенсации углеводного обмена) и через 1 год от начала комбинированной гипогликемической терапии. Функциональный класс ХСН по результатам 6-ти минутного теста оценивали в следующей трактовке: при дистанции пройден-

ного расстояния более 551 метра признаки ХСН считали отсутствовавшими, при дистанции ходьбы от 426 до 550 метров определяли I функциональный класс ХСН по NYHA, при дистанции от 300 до 425 – класс II, при дистанции от 150 до 300 метров – класс III, менее 150 метров – класс IV.

Для статистической обработки использован пакет статистических программ Statistica 6,0 («Statsoft», США). Проверку на нормальность распределения проводили при помощи теста Шапиро-Уилка, по результатам которого был определен нормальный тип распределения. Значимость цифровых различий пройденного расстояния между группами, а также между этапами в динамике исследования в каждой из групп оценивали при помощи критерия Стьюдента (t) для зависимых/не зависимых выборок. При сравнении качественных показателей использовали критерий χ^2 (Хи-квадрат). Критический уровень достоверности нулевой статистической гипотезы был принят равным $p < 0,05$. Цифровые показатели в таблице представлены в виде $M \pm m$, где M – среднее значение, а m – ошибка среднего значения.

РЕЗУЛЬТАТЫ

Исходные показатели дистанции пройденного пути в тесте с 6-ти минутной ходьбой во всех группах больных соответствовали II функциональному классу ХСН и имели статистически значимые различия ($p < 0,05$) от здоровых (табл. 1).

Таблица 1. Динамика теста с 6-минутной ходьбой у пациентов с ХСН с сохраненной систолической функцией левого желудочка и сахарным диабетом 2 типа
Table 1. Dynamics of the test value with a 6-minute walk in CHF patients with preserved systolic function of the left ventricle and type 2 diabetes, as well as in healthy people

Этапы исследования	Группы больных				Здоровые (n=30)
	1-я (n=26)	2-я (n=25)	3-я (n=23)	4-я (n=25)	
1	387,9±2,18 ¹	387,5±2,47 ¹	388,7±2,14 ¹	388,3±2,23 ¹	560,5±2,23
2	382,3±2,30 ¹	383,0±2,11 ¹	385,0±2,39 ¹	387,1±2,17 ¹³⁵⁷	
3	369,1±2,19 ¹⁸⁹	370,4±2,08 ¹⁸⁹	382,3±2,49 ¹²³⁴⁸	385,0±2,90 ¹³⁵⁶	

Примечания:

1. Этапы обследования: 1 - исходно, 2 - через 3 месяца, 3 - через 1 год;

2.¹ – различия между аналогичными показателями у больных и здоровых статистически достоверны; ² – различия между аналогичными показателями у больных группы 1 и 3 статистически достоверны; ³ – различия между аналогичными показателями у больных группы 1 и 4 статистически достоверны; ⁴ – различия между аналогичными показателями у больных группы 2 и 3 статистически достоверны; ⁵ – различия между аналогичными показателями у больных группы 2 и 4 статистически достоверны; ⁶ – различия между аналогичными показателями у больных группы 3 и 4 статически достоверны; ⁷ – различия между аналогичными показателями на этапе 1 и 2 статистически достоверны; ⁸ – различия между аналогичными показателями на этапе 1 и 3 статистически достоверны; ⁹ – различия между аналогичными показателями на этапе 2 и 3 статистически достоверны.

В группе 1 статистически значимых различий между этапами 1 и 2 и этапом 2 и 3 не установлено ($p > 0,05$). Статистически достоверные различия

в этой группе определялись только между этапами 1 и 3 ($p < 0,05$). В группе 2 направленность изменений была аналогичной группе 1, при этом

статистически достоверные различия установлены также, как и в группе 1, между этапами 1 и 3 ($p < 0,05$).

Этапная динамика величины пройденного расстояния в группах 1 и 2 имела однотипный характер в виде снижения величины данного показателя, что является отражением прогрессирующего характера сердечной недостаточности на протяжении годичного периода наблюдения. В группе 3 темпы снижения дистанции пути были статистически достоверно ($p < 0,05$) меньше, чем в группах 1 и 2, однако такие различия определялись только на III этапе исследования. В группе 4 пройденное расстояние на этапе 2 достоверно ($p < 0,05$) различалось от аналогичных показателей в группах 1 и 2. Следует отметить, что в этой группе изучаемый показатель на этапе 3 не имел значимых различий с этапом 2 ($p > 0,05$), что является отражением стабильного (не прогрессирующего) течения ХСН. К тому же, на этапе 3 в группе 3 величина пройденного расстояния была статистически больше ($p < 0,05$), чем в группах 1-3 на аналогичном этапе.

ОБСУЖДЕНИЕ

В развитии ХСН при СД 2-го типа ключевую роль отводят инсулинорезистентности, гиперинсулинемии, гипергликемии и накоплению конечных продуктов гликозилирования. Воздействие этих факторов и определяет формирование нескольких базовых патофизиологических механизмов: ускоренного атеросклеротического поражения венечных сосудов и интенсификации гипертрофических и фибротических процессов, что в последующем приводит к формированию избыточной жесткости миокарда, нарушениям процессов релаксации/податливости и увеличению частоты диастолических нарушений [7].

В развитии диастолической дисфункции левого желудочка ведущую роль играют нарушения гомеостаза кальция, дисфункция саркоплазматического ретикулаума внутри миокардиоцитов и активация локальной ренин-ангиотензин-альдостероновой системы, что в совокупности интенсифицирует развитие гипертрофии и фиброзирование миокарда. Данные процессы создают дополнительные условия для усугубления энергетического дисбаланса вследствие дефектов утилизации глюкозы и свободных жирных кислот с аккумуляцией липидов, формированием, так называемой липотоксичности, усилением апоптоза, присоединением к диастолическим нарушениям и систолическим проявлениям на определенном этапе развития заболевания [8].

Категорию больных с фракцией выброса левого желудочка 40-49% и $\geq 50\%$ составляют люди с

артериальной гипертензией, СД 2-го типа, хронической ИБС, разнообразной кардиальной и коморбидной кардио-респираторной патологией, а также пациенты с выраженной гипертрофией левого желудочка любой этиологии. Во всех подобных случаях из-за фибротической перестройки в миокарде при его гипертрофии нарушается способность камеры левого желудочка к диастолической релаксации и, соответственно, к диастолическому наполнению [9].

Препаратом первого ряда для лечения диабета при сердечной недостаточности, особенно у лиц с избыточной массой тела, на фоне инсулинрезистентности и гиперинсулинемии является метформин, который повышает чувствительность к инсулину, уменьшает производство глюкозы в печени и интенсифицирует поглощение глюкозы скелетными мышцами [2]. Прием метформина ассоциирован с более низким уровнем смертности, что дает возможность применять его в качестве препарата выбора у больных СД 2-го типа и ХСН на фоне клинически явной либо скрытой (бессимптомной) ИБС [3].

Основным эффектом препаратов из группы сульфонилмочевины является гиперинсулинемия, что реализуется стимуляцией секреции инсулина β -клетками поджелудочной железы и снижением его печеночного клиренса [2]. Традиционно считается, что представители этого класса негативно воздействуют на контрактильные параметры миокарда, в связи, с чем имеют ограничения при ХСН.

Учитывая немногочисленность и противоречивость имеющихся данных, эксперты в настоящее время с осторожностью высказываются о возможности применения ингибиторов ДПП-4 у лиц с выраженными клиническими проявлениями ХСН с низкой фракцией выброса [9]. С пациентов с сохранной систолической функцией левого желудочка применение этого класса существенных ограничений не имеет [10].

С 2021 года ингибиторы НГЛТ-2 включены в число ведущих средств, применяемых для улучшения прогноза у лиц с ХСН с низкой фракцией выброса левого желудочка даже при отсутствии диабета, а также рассматриваются как признанные ренопротекторы у лиц с диабетической нефропатией. По результатам нашего исследования показано благоприятное воздействие данного противодиабетического класса в сочетании с метформином на величину пройденного расстояния в тесте с 6-ти минутной ходьбой у больных с сохранной систолической функцией левого желудочка, что указывает на универсальность кардиотропного воздействия производных НГЛТ-2 как на систолические, так и, по-видимому, диастолические параметры функции левого желудочка.

ЗАКЛЮЧЕНИЕ

У больных СД 2-го типа с ХСН при сохранной систолической функции левого желудочка исходные величины пройденного расстояния соответствуют функциональному классу II ХСН по NYHA. Группы 1, 2 и 3 в динамике годичного наблюдения продемонстрировали постепенно прогрессирующий характер течения ХСН, что проявлялось в виде уменьшения дистанции пройденного расстояния без существенного различия между группами. Сочетание метформина с производными НГЛТ-2 показало стабилизацию пройденного расстояния в течение года наблюдения, что указывает на кардиопротективный эффект такой глюкозоснижающей комбинации.

Конфликт интересов. Авторы заявляют об отсутствии конфликта интересов.

Conflict of interest. The authors have no conflict of interests to declare.

ЛИТЕРАТУРА

1. Багрий А. Э., Супрун Е. В., Михайличенко Е. С., Голодников И. А. Хроническая сердечная недостаточность и сахарный диабет 2 типа: состояние проблемы. *Российский кардиологический журнал*, 2020;25(4):79-85. doi:10.15829/1560-4071-2020-385.
2. Игнатенко Г. А., Багрий А. Э., Оприщенко А. А., Щукина Е. В., Тарадин Г. Г., Дубовая А. В., Зубов А. Д., Игнатенко Т. С., Ефременко В. А., Томаш О. В., Хоменко М. В., Приколота О. А., Христуленко А. Л., Евтушенко И. С., Рыбалко Г. С., Денисова Е. М., Сергиенко Н. В., Толстой В. А., Кардашевская Л. И., Луценко Ю. Г., Михайличенко Е. С., Пылаева Е. А., Андрусак А. Ю., Аршавская И. А., Голодников И. А., Реброва С. А., Багрий В. А., Вашакидзе Н. О., Ступка Н. А., Котова К. А., Москаленко Е. В., Приколота А. В., Супрун О. Е., Цирковская Е. Р., Супрун Н. В., Шверова О. И., Супрун Е. В., Стефаненко А. В., Багрий О. Н., Никулин Ю. И., Усов В. Ю., Кцоева А. А., Теблосов М. М., Гюева И. З., Жукаева И. А., Цаболова З. Т., Кусова А. Б. Сахарный диабет: руководство для врачей. Донецк, РБ Позитив. 2022.
3. Игнатенко Г. А., Багрий А. Э., Приколота О. А., Приколота А. В., Могилевская К. Э. Сахароснижающая терапия и течение постковидного синдрома. Есть ли связь? *Архив внутренней медицины* 2023;2:129-135. doi: 10.20514/2226-6704-2023-13-2-129-135.
4. Галстян Г. Р., Гиляров М. Ю. Сердечная недостаточность у пациентов с сахарным диабетом 2 типа: влияние антидиабетической терапии. *Сахарный диабет*, 2016;19(3):229-236.
5. American Diabetes Association. Cardiovascular disease and risk management: Standards of Medical Care in Diabetes 2020. *Diabetes Care* 2020;43(1.1):111-134. doi: 10.2337/dc20-s010.
6. Петунина Н. А., Трухин И. В., Трухина Л. В., Сизова Ж. М., Захарова В. Л. Сердечная недостаточность и сахарный диабет: взгляд на коморбидность. *Сахарный диабет* 2019;22(1):79-87. doi: 10.14341/DM9784.
7. Кобалава Ж. Д., Киякбаев Г. К. Сахарный диабет и сердечно-сосудистые осложнения: можно ли улучшить прогноз назначением сахароснижающих препаратов? *Российский кардиологический журнал* 2018;23(8):79-91. doi: 10.18087/cardio.2018.1.10082.
8. Mai L., Wen W., Qiu M., Liu X., Sun L., Zheng H., Cai X., Huang Y. Association between prediabetes and adverse outcomes in heart failure. *Diabetes Obes. Metab* 2021; 23(11): 2476-2483. doi: 10.1111/dom.14490.
9. Margulies K. B., Hernandez A. F., Redfield M. M., Givertz M., Oliveira G. H., Cole R., Mann D. L., Whellan D. J., Kiernan M. S., Felker G. M., McNulty S. E., Anstrom K. J., Shah M. R., Braunwald E., Cappola T. P. Effects of liraglutide on clinical stability among patients with advanced heart failure and reduced ejection fraction: a randomized clinical trial. *JAMA* 2016; 316: 500-508. doi: 10.1001/jama.2016.10260.
10. Seferović P. M., Mark P. C., Gerasimos F. S., Anker S. D., Rosano G., Johann B., Walter P. J., Komajda M., Cosentino F., de Boer R. A., Seferović J. P., Riley J. P., van Veldhuisen D. J., Ruschitzka L. M., John F. J. V. McMurray Type 2 diabetes mellitus and heart failure: a position statement from the Heart Failure Association of the European Society of Cardiology. *European journal of heart failure*. 2018; 20(5): 853-72. doi:10.1002/ejhf.1170.

REFERENCES

1. Bagriy A. E., Suprun E. V., Mikhailichenko E. S., Golodnikov I. A. Chronic heart failure and type 2 diabetes mellitus: state of the problem. *Russian Journal of Cardiology*, 2020;25(4):79-85. (In Russ.) doi:10.15829/1560-4071-2020-385.
2. Ignatenko G. A., Bagriy A. E., Oprishchenko A. A., Shchukina E. V., Taradin G. G., Dubovaya A. V., Zubov A. D., Ignatenko T. S., Efremenko V. A., Tomash O. V., Khomenko M. V., Prikolota O. A., Khristulenko A. L., Evtushenko I. S., Rybalko G. S., Denisova E. M., Sergienko N. V., Tolstoy V. A., Kardashevskaya L. I., Lutsenko Yu. G., Mikhailichenko E. S., Pylaeva E. A., Andrusyak A. Yu., Arshavskaya I. A., Golodnikov I. A., Rebrova S. A., Bagriy V. A., Vashakidze N. O., Stupka N. A., Kotova K. A., Moskalenko E. V., Prikolota A. V., Suprun O. E., Tsirkovskaya E. R., Suprun N. V., Shverova O. I., Suprun E. V., Stefanenko A. V., Bagriy O. N., Nikulin Yu. I., Usov V. Yu., Ktsoeva

- A. A., Tebloev M. M., Gioeva I. Z., Zhukayeva I. A., Tsabolova Z. T., Kusova A. B. Diabetes mellitus: a guide for doctors. Donetsk, RB Positive. 2022. (In Russ.)
3. Ignatenko G. A., Bagriy A. E., Prikolota O. A., Prikolota A. V., Mogilevskaya K. E. Hypoglycemic therapy and the course of post-covid syndrome. Is there a connection? *Archives of Internal Medicine* 2023;2:129-135. (In Russ.) doi: 10.20514/2226-6704-2023-13-2-129-135.
 4. Galstyan G. R., Gilyarov M. Yu. Heart failure in patients with type 2 diabetes mellitus: the impact of antidiabetic therapy. *Diabetes mellitus*, 2016;19(3):229-236. (In Russ.)
 5. American Diabetes Association. Cardiovascular disease and risk management: Standards of Medical Care in Diabetes 2020. *Diabetes Care* 2020;43(1.1):111-134. doi: 10.2337/dc20-s010
 6. Petunina N. A., Trukhin I. V., Trukhina L. V., Sizova Zh. M., Zakharova V. L. Heart failure and diabetes mellitus: a look at comorbidity. *Diabetes Mellitus* 2019;22(1):79-87. (In Russ.) doi: 10.14341/DM9784
 7. Kobalava Zh. D., Kiyakbaev G. K. Diabetes mellitus and cardiovascular complications: can the prognosis be improved by prescribing hypoglycemic drugs? *Russian Journal of Cardiology* 2018;23(8):79-91. (In Russ.) doi:10.18087/cardio.2018.1.10082.
 8. Mai L., Wen W., Qiu M., Liu X., Sun L., Zheng H., Cai X., Huang Y. Association between prediabetes and adverse outcomes in heart failure. *Diabetes Obes. Metab* 2021; 23(11):2476-2483. doi:10.1111/dom.14490.
 9. Margulies K. B., Hernandez A. F., Redfield M. M., Givertz M., Oliveira G. H., Cole R., Mann D. L., Whellan D. J., Kiernan M. S., Felker G. M., McNulty S. E., Anstrom K. J., Shah M. R., Braunwald E., Cappola T. P. Effects of liraglutide on clinical stability among patients with advanced heart failure and reduced ejection fraction: a randomized clinical trial. *JAMA* 2016; 316:500-508. doi: 10.1001/jama.2016.10260.
 10. Seferović P. M., Mark P. C., Gerasimos F. S., Anker S. D., Rosano G., Johann B., Walter P. J., Komajda M., Cosentino F., de Boer R. A., Seferović J. P., Riley J. P., van Veldhuisen D. J., Ruschitzka L. M., John F. J. V. McMurray Type 2 diabetes mellitus and heart failure: a position statement from the Heart Failure Association of the European Society of Cardiology. *European journal of heart failure*. 2018;20(5): 853-72. doi:10.1002/ejhf.1170.

НЕГАТИВНЫЕ ЭФФЕКТЫ ПОЭТАПНОЙ ПАРАТИРЕОИДЭКТОМИИ С ИСПОЛЬЗОВАНИЕМ ЧРЕСКОЖНОЙ ЛАЗЕРНОЙ АБЛАЦИИ

Пампутис С. Н., Беляков И.Е., Лопатникова Е. Н.

ФГБОУ ВО «Ярославский государственный медицинский университет», 150000, ул. Революционная, 5, Ярославль, Россия

Для корреспонденции: Пампутис Сергей Николаевич, доктор медицинских наук, профессор, профессор кафедры хирургических болезней, e-mail: pamputis@yandex.ru.

For correspondence: Sergey N. Pamputis, MD, Professor of the Department of Surgery, e-mail: pamputis@yandex.ru.

Information about authors:

Pamputis S. N., <http://orcid.org/0000-0002-7880-1081>

Belyakov I. E., <http://orcid.org/0000-0002-7025-9646>

Lopatnikova E. N., <http://orcid.org/0000-0002-9449-3955>

РЕЗЮМЕ

Особенностью чрескожного воздействия на околощитовидную железу с помощью лазерной абляции, является минимальная травматизация мягких тканей шеи и ткани щитовидной железы. Как и при любом хирургическом методе лечения, при выполнении поэтапной паратиреоидэктомии могут возникать негативные побочные эффекты и осложнения. Целью исследования явилось повышение качества оказываемой хирургической помощи больным первичным гиперпаратиреозом. Изучены результаты хирургического лечения 69 пациентов с первичным гиперпаратиреозом в Ярославском регионе за 2012-2022 годы, которым выполнена поэтапная паратиреоидэктомия с использованием чрескожной лазерной абляции. В 89,86% случаев был получен положительный результат в виде нормализации уровней основных лабораторных показателей. Основным негативным эффектом явилась цервикалгия, которая встречалась в 83% случаев. При этом в 94,5% случаев интраоперационная цервикалгия самостоятельно купировалась через 2-15 минут после завершения лечения. У остальных 5,5% пациентов было выявлено сохранение цервикалгии и в послеоперационном периоде, купирование которой заняло 1 - 3 суток. Легкая дисфония, как нежелательный эффект был выявлен в 1,44%, которая самостоятельно купировалась с полным восстановлением голоса, через 1 месяц после операции. При своей малой инвазивности поэтапная паратиреоидэктомия является методом, требующим тщательного отбора пациентов, скрупулезности и строгости в выполнении методики операции, взвешенности в выборе режимов лазерной абляции. Лишь при соблюдении указанных требований в совокупности с выполнением в специализированном центре специально подготовленным персоналом, метод позволяет добиться высокой эффективности без существенных побочных эффектов и осложнений.

Ключевые слова: первичный гиперпаратиреоз; паратиреоидэктомия; лазерная абляция; осложнения.

NEGATIVE EFFECTS OF STEP-BY-STEP PARATHYROIDECTOMY USING PERCUTANEOUS LASER ABLATION

Pamputis S. N., Belyakov I. E., Lopatnikova E. N.

Yaroslavl state medical university, Yaroslavl, Russia

SUMMARY

The peculiarity of percutaneous action on the parathyroid using laser ablation is minimal traumatization of the neck soft tissues and thyroid. As with any surgical method of treatment, when performing a phased parathyroidectomy, negative side effects and complications may occur. The goal: to improve the quality of surgical care for primary hyperparathyroidism. The results of surgical treatment of 69 patients with primary hyperparathyroidism in the Yaroslavl region for 2012-2022, who underwent a phased parathyroidectomy using percutaneous laser ablation, were studied. In 89.86% of cases, a positive result was obtained in the form of normalization of the levels of the main laboratory parameters. The main negative effect was cervicalgia, which occurred in 83% of cases. At the same time, in 94.5% of cases, intraoperative cervicalgia was independently stopped 2-15 minutes after the end of treatment. In the remaining 5.5% of patients, the preservation of cervicalgia was also revealed in the postoperative period, the relief of which took 1-3 days. Mild dysphonia, as an undesirable effect, was detected in 1.44%, which was independently stopped with full restoration of the voice, 1 month after surgery. With its low invasiveness, step-by-step parathyroidectomy is a method that requires careful selection of patients, scrupulousness and rigor in performing the surgery technique, and balance in choosing laser ablation modes. Only if these requirements are met in conjunction with the implementation in a specialized center by specially trained personnel, the method allows you to achieve high efficiency without significant side effects and complications.

Key words: primary hyperparathyroidism; parathyroidectomy; laser ablation; complications.

Особенностью чрескожного ультразвук-контролируемого воздействия на околощитовидную железу (ОЩЖ) является минимальная травматизация мягких тканей шеи и ткани щитовидной железы (ЩЖ). При выполнении подобных вариантов хирургического лечения первичного гиперпаратиреоза (пГПТ) могут использоваться различные физические методы, ведущие к удалению измененной ОЩЖ: лазерная абляция (ЛА), микроволновая абляция (МВА), радиочастотная абляция (РЧА).

При соблюдении критериев отбора, учете противопоказаний и при соблюдении техники выполнения в совокупности с применением в специализированном центре специально обученным персоналом пациенты хорошо переносят подобные варианты паратиреоидэктомий (ПТЭ). Проведению подобных ПТЭ обязательно предшествует тщательная топическая диагностика, направленная на уточнение размеров, расположения, структуры и количества ОЩЖ. Это связано с тем, что при выполнении ПТЭ могут развиваться негативные побочные эффекты и осложнения. Однако, специалисты, занимающиеся чрескожными ПТЭ с использованием ЧЛА, МВА или РЧА указывают не только на их эффективность, но и на безопасность [1] с крайне редким развитием осложнений [2; 3]. В основном, авторы описывают повреждения возвратного гортанного нерва [4; 5], проявляющиеся легким покашливанием и охриплостью голоса. Подобные осложнения по данным Сао Х-Л. et al [6] встречается в 1,2% случаев. А также на развитие транзиторной гипокальциемии [7]. В литературе не встречается описание случаев постоянного или рецидивирующего паралича гортанного нерва при выполнении ПТЭ с использованием чрескожных методик воздействия на ОЩЖ.

Цель исследования: повышение качества хирургической помощи больным пГПТ

МАТЕРИАЛ И МЕТОДЫ

За прошедшие 10 лет (2012-2022 гг.) в клинике хирургических болезней ЯГМУ 69 пациентам с пГПТ была выполнена поэтапная ПТЭ с использованием ЧЛА. Среди них мужчин было 5 (7,2%), женщин – 64 (92,8%).

Наличие показаний к оперативному лечению определяли согласно Российским национальным клиническим рекомендациям 2020 года [8]. В качестве хирургического лечения использовали поэтапную ПТЭ, которая сопровождалась строгим отбором пациентов и учетом противопоказаний [9].

Удаление ОЩЖ при выполнении ультразвук-контролируемой поэтапной ПТЭ подразумевает выполнение нескольких сеансов ЧЛА, то есть поэтапное (за несколько сеансов) удаление парати-

реоаденомы. В качестве источника использовался диодный медицинский лазер «Лакта-Милон» и «Лами». Поэтапная УЗ-контролируемая ПТЭ выполнялась согласно оригинальной методике [10]. Индивидуально определялось количество сеансов (от 1 до 4).

В качестве диагностики перед выполнением поэтапной ПТЭ использовали УЗИ ОЩЖ и тонкоигольную аспирационную пункционную биопсию (ТАПБ) образования, подозрительного на измененную ОЩЖ. ТАПБ/ПТГ выполняли с определением уровня паратиреоидного гормона в аспирационном материале. Подтверждение наличия и расположения измененной ОЩЖ с помощью УЗИ и ТАПБ/ПТГ являлось неизменным условием перед выполнением поэтапной ПТЭ.

Визуальный контроль за выполнением поэтапной ПТЭ выполняли с помощью ультразвукового аппарата экспертного уровня специально подготовленным врачом ультразвуковой диагностики.

В качестве лабораторной диагностики использовали определение уровня паратиреоидного гормона (ПТГ) и ионизированного кальция (Ca⁺⁺) [11].

РЕЗУЛЬТАТЫ

У всех оперированных пациентов диагноз пГПТ был подтвержден лабораторными показателями. Средний уровень ПТГ в крови до операции составил $379,3 \pm 29,3$ пг/мл, средний уровень Ca⁺⁺ составил $1,43 \pm 0,11$ ммоль/л. В большинстве случаев (94,8%) выявлена гиперкальциемия, в 5,2% выявлена нормокальциемия. В 69,2% была выявлена костная форма, в 15,4% – висцеральная и в 15,4% – смешанная.

При выполнении топической диагностики у 100% пациентов увеличенные ОЩЖ были выявлены в ортотопическом положении. Локализация измененных ОЩЖ уже была описана нами [12].

Средние размеры ОЩЖ составили: длина – $18,5 \pm 1,3$ мм, ширина – $11,7 \pm 0,09$ мм, толщина – $8,8 \pm 0,5$ мм; средний объем – $1,8 \pm 0,4$ см³. Средний уровень ПТГ в аспирационном материале при выполнении ТАПБ/ПТГ представлен в таблице 1.

В послеоперационном периоде после перенесенной поэтапной ПТЭ в 89,86% случаев были зафиксированы нормальные уровни ПТГ и Ca⁺⁺. Результаты лабораторной диагностики на дооперационном и послеоперационном этапах у пациентов с эффективно выполненным оперативным лечением были представлены нами [12].

Целевые значения основных лабораторных показателей были достигнуты через 1 месяц после операции в 89,86%. В отдаленном послеоперационном периоде значения этих лабораторных показателей также оставались на целевом уровне. И только в 10,14% был зафиксирован неудовлет-

Таблица 1. Средний уровень ПТГ в аспирационном материале
Table 1. Mean level of PTH in aspiration material

	N	Среднее	ДИ– -95,000%	ДИ– 95,000%	Мин.	Макс.	СОС
ПТГ	69	2832,23	1989,2	2871,1	642,5	5000,0	162,1

ворительный результат с сохраняющимся повышенным уровнем ПТГ и гиперкальциемией. Неудовлетворительный результат у этих пациентов был связан с выявлением еще одной увеличенной ОЩЖ другой локализации (4 пациента) и отказом от продолжения лечения, сославшись на сохраняющиеся нормальные лабораторные показатели еще у 3 пациентов. Первым трем пациентам была выполнена повторная поэтапная ПТЭ. Остальные трое пациентов находятся под наблюдением.

Основным негативным эффектом поэтапной ПТЭ с применением лазерной абляции явилась цервикалгия. У наших пациентов интраоперационная цервикалгия встречалась в 83% случаев. При этом в 94,5% случаев она самостоятельно купировалась через 2-15 минут после завершения лазерной деструкции. У остальных 5,5% пациентов было выявлено сохранение цервикалгии и в послеоперационном периоде, для купирования которой применялись таблетированные препараты группы НПВС. Купирование болевого синдрома занимало от 1 до 3 суток. Легкая дисфония, как нежелательный эффект был выявлен в 1,44%. Подобный симптом самостоятельно купировался, с полным восстановлением голоса, через 1 месяц после лазерной абляции.

ОБСУЖДЕНИЕ

Положительный эффект поэтапной ПТЭ в виде достижения целевого уровня ПТГ и Са⁺⁺ выявлен в 89,86%. Такой высокий показатель эффективности достигнут в результате, в том числе, строгого отбора пациентов и тщательного соблюдения методики. Не достаточно эффективной поэтапная паратиреоидэктомия оказалась лишь в 10,14%. Отсутствие необходимого эффекта, связанное с выявлением еще одной ОЩЖ или с незаконченностью лечения (недостаточное количество сеансов ЧЛА) было компенсировано повторным выполнением поэтапной ПТЭ. При этом, существенными моментами, отличающими поэтапную ПТЭ от одномоментной (удаление скальпелем или видеоассистированная), является ее выполнение в амбулаторных условиях, без обезболивания и с отсутствием какого-либо косметического дефекта.

Высокий процент эффективности поэтапной ПТЭ с использованием ЛА и выполнение методики в специализированном центре не исключает

появление нежелательных эффектов. В литературе информация о возможных нежелательных эффектах крайне скудная, поскольку методика ЧЛА ОЩЖ используется не часто. Также это связано с такими положительными сторонами ее использования, как легкая управляемость и нанесение точечных повреждений, дозированность воздействия и вариабельность режимов. По мнению специалистов [2; 13], большинство пациентов хорошо переносят ЧЛА.

При соблюдении методики и правильном выборе индивидуальных параметров лазерного воздействия ощущения пациента связаны с пункцией ОЩЖ и развитием интраоперационной и послеоперационной цервикалгии. Считается, что ведущими в спектре боли являются термические болевые стимулы. Незначительные болевые ощущения от горячего впервые ощущается при температуре в коже 43–47°C, а в тканях более 50°C. Нагревание большого объема ткани до «критических температур» ($\geq 100^\circ\text{C}$) приводит к усилению боли. Чем более интенсивные режимы используются, тем более мощной ожидается болевая реакция. При прекращении лазерного излучения боль в большинстве случаев прекращается [11].

Дополнительным фактором, поддерживающим боль, является интенсивное образование пара при разрушении ткани ОЩЖ и распространение его под капсулу ЩЖ (в случае прохождения иглы через ткань ЩЖ). Растяжение капсулы ЩЖ сопровождается раздражением барорецепторов, что приводит к локальному дискомфорту в области шеи со стороны вмешательства. Дискомфорт проявляется ощущением распирающего, давления или легкого жжения в месте лазерного воздействия, слабым болевым ощущением ноющего тупого характера с возможной иррадиацией в нижнюю челюсть или зубы. У наших пациентов интраоперационная цервикалгия встречалась в 83% случаев. При этом у 94,5% пациентов она самостоятельно купировалась через 2-15 минут после завершения лазерной деструкции. У остальных 5,5% пациентов была выявлена послеоперационная цервикалгия, для купирования которой применялись таблетированные препараты группы НПВС. Купирование болевого синдрома занимало от 1 до 3 суток.

Возникновение интраоперационных интенсивных болевых ощущений при щадящих режи-

мах ЧЛА свидетельствует о неправильном расположении конца световода. Подобная ситуация связана в большинстве случаев с частым глотанием пациента, что приводит к смещению торца световода слишком близко к капсуле железы, либо смещением в просвет иглы, что вызывает быстрое разогревание ее металлической части с раздражением болевых рецепторов капсулы железы и кожи. Данная ситуация купируется прекращением подачи лазерной энергии по световоду и коррекции положения иглы и/или световода. Считаем, возникновение подобных ситуаций техническими моментами выполнения ЛА, которые при этом требуют пристального интраоперационного контроля за расположением световода и иглы.

У пациентов с низким порогом болевого ощущения, которые сообщали о возникновении интенсивных болей уже в начале ЛА при условии правильного позиционирования световода и иглы, мы снижали мощность излучения. Эта манипуляция способствовала снижению интенсивности болей в зоне воздействия лазера.

Преходящий парез возвратного нерва на стороне манипуляции, сопровождающийся легкой дисфонией, обычно связанный с повреждением миелиновой оболочки нерва под воздействием температурного фактора, по мнению ряда специалистов [2; 14] полностью разрешается через 3 месяца после ЛА. Среди наших пациентов подобный нежелательный эффект был выявлен в 1,44% (1 пациент), который купировался через 1 месяц с полным восстановлением голоса.

При увеличении длительности сеанса ЧЛА с большим объемом деструкции ткани возможно повышение температуры тела до субфебрильных цифр в послеоперационном периоде. Температура может сохраняться повышенной от одного до пяти дней. При этом не требуется специального лечения и использования антибактериальных препаратов. У наших пациентов, вошедших в исследование, повышения температуры тела не наблюдалось. По всей видимости это связано с отсутствием ситуаций, которые требовали увеличивать длительность сеанса ЧЛА.

ЗАКЛЮЧЕНИЕ

При своей малой инвазивности поэтапная ПТЭ с использованием ЧЛА при пГПТ является методом, требующим тщательного отбора пациентов, скрупулезности и строгости в выполнении методики операции, методичности и взвешенности в выборе режимов ЛА. Лишь при соблюдении указанных требований в совокупности с выполнением в специализированном центре специально подготовленным персоналом, метод позволяет добиться высокой эффективности при минимальном количестве нежелательных эффектов и осложнений.

Конфликт интересов. Авторы заявляют об отсутствии конфликта интересов.

Conflict of interest. The authors have no conflict of interests to declare.

ЛИТЕРАТУРА

1. Zhuo L., Zhang L., Peng L-L., Yang Y., Lu H-T., Chen D-P., Li W-G., Yu M-A. Microwave ablation of hyperplastic parathyroid glands is a treatment option for end-stage renal disease patients ineligible for surgical resection. *International Journal of Hyperthermia*. January 2019 36(1):29-35. doi:10.1080/02656736.2018.1528392
2. Appelbaum L., Goldberg S. N., Tiziana I., Mauri G., Solbiati L. US-guided laser treatment of parathyroid adenomas. *Int J Hyperthermia*. 2020;37(1):366-372. doi:10.1080/02656736.2020.1750712.
3. Wei Ying, Peng Li-Li, Zhao Zhen-Long, Li Yan Complications encountered in the treatment of primary and secondary hyperparathyroidism with microwave ablation – a retrospective study *International Journal of Hyperthermia*. January 2019. 36(1):1264-1271 doi:10.1080/02656736.2019.1699965
4. Liu F., Yu X., Liu Zh., Qiao Zhi, Dou J., Cheng Zh., Zhiyu H., Yu J., Liang P. Comparison of ultrasound-guided percutaneous microwave ablation and parathyroidectomy for primary hyperparathyroidism. *International Journal of Hyperthermia*. 2019; January 36(1):835-840. doi:10.1080/02656736.2019.1645365
5. Haoyang Ma, Chun Ouyang, Yaoyu Huang Ningning Wang Comparison of microwave ablation treatments in patients with renal secondary and primary hyperparathyroidism November 2020 *Renal Failure* 42(1):66-76. doi:10.1080/0886022X.2019.1707097.
6. Cao X-J., Zhao Zh-L., Wei Y., Peng L-L. Efficacy and safety of microwave ablation treatment for secondary hyperparathyroidism: systematic review and meta-analysis. *International Journal of Hyperthermia*. 2020; 37(1):316-323. doi:10.1080/02656736.2020.1744741
7. Fan Boqiang, He Xiao-wei, Chen Huan-huan, Zhang Wei-ming US-guided microwave ablation for primary hyperparathyroidism: a safety and efficacy study. *European Radiology* 2019;29:5606-5615. doi:10.1007/s00330-019-06078-y
8. Первичный гиперпаратиреоз: клинические рекомендации 2020 год. Доступно по: https://cr.minzdrav.gov.ru/recomend/88_1. Ссылка активна 08.08.2023
9. Пампутис С. Н., Лопатникова Е. Н. Первичный гиперпаратиреоз: комплексная диагностика, оперативное лечение и ведение послеоперационного периода. Ярославль: Литера, 2018.

10. Патент №2392898 Способ лечения первичного и вторичного гиперпаратиреоза / С. Н. Пампутис, Ю. К. Александров, Ю. Н. Патрунов. Заяв. 16.01.2009. Опубл. 27.06.2010. Бюллетень «Изобретения. Полезные модели» 2010;18.

11. Пампутис С. Н., Александров Ю. К., Патрунов Ю. Н. Поэтапная паратиреоидэктомия с использованием ультразвука-контролируемой чрескожной лазерной абляции. Ярославль: Литера, 2022.

12. Пампутис С. Н., Беляков И. Е., Лопатникова Е. Н. Хирургическая тактика лечения первичного гиперпаратиреоза в Ярославском регионе. Таврический медико-биологический вестник. 2022;3:104-110. doi: 10.29039/2070-8092-2022-25-3-104-110

13. Jiang T., Chen F., Zhou X., Hu Y. Percutaneous Ultrasound-Guided Laser Ablation with Contrast-Enhanced Ultrasonography for Hyperfunctioning Parathyroid Adenoma: A Preliminary Case Series. *Int. J. Endocrinol.* 2015;673:604. doi:10.1155/2015/673604

14. Gong L., Tang W., Lu J., Xu W. Thermal ablation versus parathyroidectomy for secondary hyperparathyroidism: A Meta-analysis. *International Journal of Surgery.* 2019 Oct;70:13-18. doi:10.1016/j.ijssu.2019.08.004

REFERENCES

1. Zhuo L., Zhang L., Peng L-L., Yang Y., Lu H-T., Chen D-P., Li W-G., Yu M-A. Microwave ablation of hyperplastic parathyroid glands is a treatment option for end-stage renal disease patients ineligible for surgical resection. *International Journal of Hyperthermia.* January 2019;36(1):29-35. doi:10.1080/02656736.2018.1528392

2. Appelbaum L., Goldberg S. N., Tiziana I., Mauri G., Solbiati L. US-guided laser treatment of parathyroid adenomas. *Int J Hyperthermia.* 2020;37(1):366-372. doi:10.1080/02656736.2020.1750712.

3. Wei Ying, Peng Li-Li, Zhao Zhen-Long, Li Yan Complications encountered in the treatment of primary and secondary hyperparathyroidism with microwave ablation – a retrospective study. *Int. J. Hyperthermia.* January 2019;36(1):1264-1271 doi:10.1080/02656736.2019.1699965

4. Liu F., Yu X., Liu Zh., Qiao Zhi, Dou J., Cheng Zh., Zhiyu H., Yu J., Liang P. Comparison of ultrasound-guided percutaneous microwave ablation and parathyroidectomy for primary hyperparathyroidism. *International Journal of*

Hyperthermia. 2019; January 36(1):835-840. doi:10.1080/02656736.2019.1645365

5. Haoyang Ma, Chun Ouyang, Yaoyu Huang Ningning Wang Comparison of microwave ablation treatments in patients with renal secondary and primary hyperparathyroidism 2020;42(1):66-76 doi:10.1080/0886022X.2019.1707097.

6. Cao X-J., Zhao Zh-L., Wei Y., Peng L-L. Efficacy and safety of microwave ablation treatment for secondary hyperparathyroidism: systematic review and meta-analysis. *International Journal of Hyperthermia.* 2020;37(1):316-323. doi:10.1080/02656736.2020.1744741

7. Fan Boqiang, He Xiao-wei, Chen Huan-huan, Zhang Wei-ming US-guided microwave ablation for primary hyperparathyroidism: a safety and efficacy study. *European Radiology* 2019;29:5606-5615. doi:10.1007/s00330-019-06078-y

8. Primary hyperparathyroidism: guidelines, 2020. Available at https://cr.minzdrav.gov.ru/recomend/88_1. The link is active on 01.07.2022. (In Russ.)

9. Pamputis S. N., Lopatnikova E. N. Primary hyperparathyroidism: comprehensive diagnosis, surgical treatment and management of the postoperative period. Yaroslavl: Litera, 2018. (In Russ.)

10. Patent RU No. 2392898 Method of treatment of primary and secondary hyperparathyroidism. S.N. Pamputis, Yu.K. Alexandrov, Yu.N. Patrunov. Application. 16.01.2009. Publ. 27.06.2010. Bulletin «Inventions. Utility models». 2010;18.

11. Pamputis S. N., Alexandrov Yu. K., Patrunov Yu. N. Step-by-step parathyroidectomy using ultrasound-controlled percutaneous laser ablation. Yaroslavl: Litera, 2022. (In Russ.)

12. Pamputis S. N., Belyakov I. E., Lopatnikova Ye. N. Surgical tactics of care of primary hyperparathyroidism in Yaroslavl region. *Tavrichesky medical-and-biological vestnik.* 2022;3:104-110. (In Russ.) doi: 10.29039/2070-8092-2022-25-3-104-110

13. Jiang T., Chen F., Zhou X., Hu Y. Percutaneous Ultrasound-Guided Laser Ablation with Contrast-Enhanced Ultrasonography for Hyperfunctioning Parathyroid Adenoma: A Preliminary Case Series. *Int. J. Endocrinol.* 2015;673:604. doi:10.1155/2015/673604

14. Gong L., Tang W., Lu J., Xu W. Thermal ablation versus parathyroidectomy for secondary hyperparathyroidism: A Meta-analysis. *International Journal of Surgery.* 2019 Oct;70:13-18. doi:10.1016/j.ijssu.2019.08.004

АУТОИММУННЫЙ ПОЛИГЛАНДУЛЯРНЫЙ СИНДРОМ 1-ГО ТИПА У РОДНЫХ СЕСТЁР

Атаманов В. М.

ФГБОУ ВО «Пермский государственный медицинский университет им. академика Е.А. Вагнера МЗ РФ», 614000, Петропавловская 26, Пермь, Россия.

Для корреспонденции: Атаманов Вадим Михайлович, кандидат медицинских наук, доцент кафедры эндокринологии и клинической фармакологии, электронная почта: atamanov_vm@list.ru

For correspondence: Vadim M. Atamanov, Candidate of Medical Sciences, Associate Professor of the Department of Endocrinology and Clinical Pharmacology, e-mail atamanov_vm@list.ru

Information about author:

Atamanov V. M., <http://orcid.org/0000-0003-3912-3895>

РЕЗЮМЕ

Автор наблюдал 2-х пациенток, родных сестёр, страдающих АПГС-1 разной степени тяжести. Заболевание, что доказано генетиками, унаследовано от отца. Проведена попытка проанализировать версии, объясняющие различную степень тяжести заболевания у сестёр при одинаковых семейных и социальных условиях.

Ключевые слова: аутоиммунный гипопаратиреоз, гипотиреоз, аллопеция, оофорит, гипокортицизм, гипогонадизм

AUTOIMMUNE POLYGLANDULAR SYNDROME TYPE 1 IN SISTERS

Atamanov V. M.

Perm State Medical University named after Academician E.A. Wagner, Perm, Russia.

SUMMARY

The author observed 2 patients, sisters, suffering from APGS-1 of different severity. The disease that has been proven by geneticists was inherited from their father. One made an attempt to analyze the versions explaining different severity of the disease in sisters under the same family and social conditions.

Key words: autoimmune hypoparathyroidism, hypothyroidism, alopecia, oophoritis, hypocorticism, hypogonadism

В практике эндокринолога наследственные синдромы, вызванные мутациями генов, редко встречающаяся патология. Возникновение этих заболеваний почти не зависит от среды, могут возникнуть в любом возрасте, хотя 98% этой патологии манифестирует до конца пубертатного периода. Наследственность и изменчивость в совокупности обеспечили сохранение жизни на Земле. Наследственные заболевания – часть наследственной изменчивости, накопившейся за время эволюции. Проблема диагностики, механизмов развития аутоиммунных полиглангулярных синдромов сохраняет свою актуальность в научном плане и непосредственной работе врача-эндокринолога. Наследственные болезни часто характеризуются плейотропностью, заинтересованностью в процессе многих органов и тканей, как эндокринных, так и неэндокринных. У пациентов с АПГС-1 проявление этой патологии манифестирует поражением 2 и более периферических желез, что приводит к их недостаточности. АПГС-1 - заболевание с аутосомно-рецессивным типом наследования, обусловленный мутацией единственного регулирующего аутоиммунитет AIRE-1-гена, расположенного на 21q22.3 хро-

мосоме. Для него характерна триада синдромов: слизисто-кожный кандидоз, гипопаратиреоз, первичная хроническая надпочечниковая недостаточность (ХНН), но иногда возникает первичный гипотиреоз, первичный гипогонадизм, оофорит, аллопеция [1; 2].

Кодирует белок AIRE ген AIRE, представляющий собой аутоиммунный регулятор, который формирует механизм ликвидации иммунных клеток, воздействующих на собственные структуры организма. Мутации в этом гене являются причиной развития аутоиммунного полиэндокринного синдрома 1 типа – синдрома APESCED (Autoimmune polyendocrinopathy-candidiasis-ectodermal dystrophy/dysplasia), к основным проявлениям которого относятся гипопаратиреоз, кандидозное поражение кожи и слизистых оболочек, первичный гипокортицизм. При дефекте белка AIRE аутореактивные клетки могут покинуть тимус и, циркулируя в организме, вызвать аутоиммунное воспаление [3].

Целью нашей работы является клинико-лабораторная оценка течения аутоиммунного полиглангулярного синдрома 1-го типа (АПГС-1) у 2-х родных сестёр.

Наблюдение №1. Больная Л., 23 лет, обследовалась в эндокринологическом отделении г. Перми. Пациентка предъявляла жалобы на выраженную слабость, головную боль, головокружение, снижение зрения, неустойчивость стула.

Пациентка Л. с рождения страдает кандидозом слизистых оболочек, а в возрасте 1 года перенесла кандидо-стафилококковую пневмонию, плевритом, пневмотораксом и кандидозным сепсисом. С 5 лет отмечает судороги, часто с «большими припадками», так была диагностирована эпилепсия и назначена противосудорожная терапия.

Семья обследовалась в Санкт-Петербурге, где была установлена генетическая природа заболевания. Носителем патологической 21 хромосомы аутосомы является отец.

В 10 и 12 лет прооперирована по поводу катаракты правого и левого глаза соответственно.

С 15 лет стала замечать снижение веса, стойкую гипотонию, «черный загар» кожи частые рвоту и диарею. В 16-летнем возрасте первые была госпитализирована в эндокринологическое отделение с клиникой надпочечникового (аддисонического) криза, имевшего тяжелое течение и устойчивого к терапии глюко- и минералокортикоидами.

При поступлении масса тела 65 см, рост 160 см. Кожные покровы дымчато-серые с легкой гиперпигментацией в местах трения, гиперкератоз стоп, локтей. Ногтевые пластинки тусклые, желтоватого цвета, ломкие. Питание снижено. Дыхание везикулярное, хрипов нет. Границы сердца в пределах нормы. Тоны сердца приглушены, ритмичные. ЧСС-84 в мин. АД – 105/70 мм рт ст. Язык суховат, обложен у корня белым налетом. Живот мягкий, умеренно болезненный по ходу толстого кишечника, урчание при пальпации. Печень +1,5 см, безболезненная. Стул со склонностью к запорам. ССПО отрицательный. Дизурических расстройств нет. Щитовидная железа не увеличена. Синдром Хвостека слабopоложительный, синдром Труссо отрицательный. Оволосение по женскому типу, скудное на лобке и в аксиллярных областях. Менингеальных симптомов и очаговой неврологической симптоматики не выявлено.

Кальций крови 2,03 ммоль/л (при норме 2,2 – 2,75), в моче: кальций - 20,5 ммоль/сут (при норме 0,25 – 4,99), фосфор – 46 ммоль/сут (при норме 19,37 – 31, 29). Кровь на кортизол – 423 нмоль/л (230 – 750). При исследовании кала на дисбактериоз высеяна энтеропатогенная эшерихия и большое количество условно – патогенной флоры. В посевах мочи на микрофлору обнаружены: *Enterobacter aerogenes* в титре 30, *streptococcus letis* 50, *candida albicans* 30, на ЭКГ - диффузные изменения в миокарде. Ритм синусный, 78 в 1 мин. При ультразвуковом исследовании вы-

явлены диффузные изменения почек, возможно, аномалия развития. Надпочечники не изменены. Окулист описывает артефакцию с обеих сторон, на глазном дне без патологии. Попытка забеременеть в 20 лет закончилась самопроизвольным абортom.

Заключительный диагноз. Аутоиммунный полигландулярный эндокринный синдром I типа (хроническая надпочечниковая недостаточность, врожденный первичный гипопаратиреоз, первичный гипотиреоз, врожденный иммунодефицит, генерализованный слизисто-кожный кандидоз, гипогонадизм).

В настоящее время состояние больной стабильное и она ведется на заместительной терапии, которая включает: преднизолон 15 мг/сут, кортинеф 200 мг/сут, L – тироксин 100 мг/сут, препараты кальция (обычно кальций-D₃ Никомед), противогрибковые препараты (дифлюкан), эубиотики (лакто- и бифидобактерин, бактисубтил).

Наблюдение №2

Больная С. 18 лет, родная сестра пациентки Л., находилась на лечении в эндокринологическом отделении. Принимает преднизолон 5 мг, кортинеф 1 таб, L-тироксин-100 по 25 мг в день, препараты кальция.

Жалобы при поступлении отсутствуют. Объективно: Состояние удовлетворительное. Сознание ясное, положение активное. Контактна. Кожные покровы бледные, заеды в углах рта. Деформация ногтей в/конечностей. Пониженного питания. Вес 40 кг, рост 158 см. ССС: Область сердца не изменена. Границы относительной сердечной тупости в пределах нормы. АД 110/70 мм рт ст. Пульс 72 уд/мин. Тоны сердца ясные, ритмичные. ДС: Дыхание через нос свободное. ЧД 18 в мин. Дыхание над легкими везикулярное, хрипов нет. ЖКТ: Язык влажный, обложен белым налетом. Живот мягкий, б/б. Печень по краю реберной дуги. Стул без особенностей. Мочеиспускание свободное, до 8 раз/сут. Диурез достаточный. Отеков нет.

ЭС: питание понижено. Оволосение по женскому типу. Внешний вид соответствует паспортному возрасту. Щитовидная железа пальпируется в виде небольшого тяжа, дольки ее не дифференцированы. Симптом Хвостека, симптом Труссо отрицательные. Имеет беременность 11 недель. От её прерывания категорически отказалась, несмотря на неоднократные беседы о наследственной предрасположенности к данному заболеванию и возможности проявления этой патологии у ребенка.

Общий анализ крови и мочи – без патологии. Гормоны: кортизол 339,7 нмоль/л (150-660), ТТГ 0,1 (0,1-4,0)

Биохимический анализ крови. Глюкоза – 5,7 ммоль/л (3,3-6,1), общий белок 68 г/л, креатинин 81,9 мкмоль/л (46-106), билирубин 16,9 ммоль/л, АЛТ-14,7 ед (0-32), фосфор – 1,5 ммоль/л (0,87-1,20), кальций 2,2 ммоль/л (2,02-2,60).

ЭКГ от 22.05 Ритм синусовый 74 в мин. Укороченный интервал PQ (синдром CLC). Возможный синдром ранней реполяризации. Правопредсердный зубец P.

Заключительный клинический диагноз: Аутоиммунный полиэндокринный. Хроническая надпочечниковая недостаточность. Гипопаратиреоз. Кандидоз. Беременность 11 недель.

Лечение: преднизолон 5 мг 1 таблетка утром, кортинеф 1 таблетка утром, L-тироксин-100 по 25 мг утром, раствор хлористого кальция 10% по 45 мл x 3 раза в день

Мать обеих пациенток здорова, в 1-м браке имеет 2 здоровых детей (мальчика и девочку), наследственных заболеваний, либо предрасположенностей к ним (опрос, данные анамнеза) нами не выявлено. Отец девочек воспитывался в детском доме, о своих родителях у него информации нет, в браке ранее не состоял. При обследовании у генетика в Санкт-Петербурге выявлено наличие гена AIRE.

При опросе матери пациенток выявили, что отец девочек страдает бронхообструктивной болезнью (курильщик), и имеет субтотальное облысение с 20-летнего возраста. На наличие грибковой патологии он не обследовался. Можно предполагать наличие у отца легкой или латентной формы АПГС-1. Учитывая, что мать здорова и имеет в 1-м браке двоих здоровых детей, то заболевание имеет аутосомно-доминантный характер, патологический, мутантный ген имеет высокую пенетрантность. Клинически более яркое течение наследственного заболевания у дочерей в сравнении с отцом называется в генетике антиципацией.

Границы синдрома АПГС-1 ещё не определены, несмотря на найденную генетическую основу болезни. Многие авторы включают в состав этого заболевания не эндокринные проявления: аутоиммунный гепатит и гастрит, пернициозную анемию, ювенильную катаракту, явления мальабсорбции. По-видимому, это клиническое состояние ещё не скоро приобретёт чёткую форму, как нозологическая единица [2].

Обращает наше внимание, что у описываемых нами сестёр общие родители, условия жизни, особенности питания, но отличается выраженность клинической симптоматики и лабораторных данных. Генотип преобразуется в фенотип под влиянием различных модифицирующих факторов. Важную роль играет эпигенетический фактор. В основе развивающегося организма лежит эпиге-

нетический фон. Эпигенетика оценивает изменения в экспрессии определенных ДНК. Геномный импринтинг выполняет важную функцию в процессе развития организма, зависит от родительских генов. И первая и вторая беременность плодом с высокой пенетрантностью патологическим геном белка AIRE, способствовала рождению детей с наследственной патологией. Но при второй беременности, здоровый организм матери, уже знакомый со сходной патологией в первом случае, во второй раз возможно с помощью эпигенетических механизмов оказывал положительное корректирующее влияние на плод [4; 5].

У пациентки 1 более тяжёлое течение заболевания, снижен иммунитет, был кандидозный сепсис, судорожный синдром, расценённый как проявление гипопаратиреоза, неврологи не исключают наличие эпилептических приступов, с низкой чувствительностью к антиэпилептическим препаратам. Одним из тяжелых проявлений патологии – это тяжелая надпочечниковая недостаточность с эпизодами надпочечниковых кризов. Эпизод неразвивающейся беременности, закончившийся самопроизвольным выкидышем в раннем сроке, вероятные признаки гипогонадизма. Современные воззрения акушер-гинекологов предполагают в основе этой патологии может быть нежизнеспособность плода, патологическая инертность эндометрия, нарушения в системе гемостаза [4; 5].

Генетические факторы, определяющие этот процесс могут быть в нарушении процесса имплантации оплодотворённой яйцеклетки по причине дефекта формирования полноценной сосудистой системы хориона и плаценты. Фактором нужным для плацентации и фиксации трофобласта является сосудисто - эндотелиальный фактор роста – фактор ангиогенеза - VEGF-A [5; 6].

Сниженный уровень фолатов в сочетании с гипергомоцистеинемией может быть причиной неразвивающейся беременности. Наличие гена VDR, расположенный на длинном плече 12-й хромосомы способствует привычному невынашиванию. В обсуждаемой нами ситуации мы затрудняемся назвать конкретную причину, ей может быть и нежизнеспособность плода, активно обсуждается роль витамина D3 [6; 7].

У пациентки 2 также зафиксирована хроническая надпочечниковая недостаточность, гипопаратиреоз, кандидоз в легкой форме. Явлений гипогонадизма нет, беременность по данным катанеза закончилась успешно рождением мальчика без признаков АПГС-1 в настоящее время. Лабораторная, генетическая экспертиза ребенка пока не проводилась.

Обе наши пациентки в разной степени страдали повышенной мышечной и нервной возбудимостью. Однако приступы тетании, проявляю-

щегося судорожными сокращениями скелетных и гладких мышц часто обусловлено снижением концентрации общего и ионизированного кальция в сыворотке крови были только у больной 1. Тетания – состояние, развивающееся вследствие недостаточной секреции паратгормона, снижения реабсорбции кальция в канальцах почек и снижения его абсорбции в кишечнике. Неврологические симптомы, обусловленные дефицитом магния, особенно тетания, коррелируют с развитием гипокальциемии и гипокалиемии. Некоторые консультирующие неврологи расценивали судорожные состояния как эквивалент эпилептического приступа у пациентки №1. Однако, достигнуть положительной динамики судорожного синдрома при подключении противоэпилептических препаратов не получилось. Нами зафиксирован своеобразный синдром тонических судорог, редко завершающийся клоническим судорожным компонентом [8; 9].

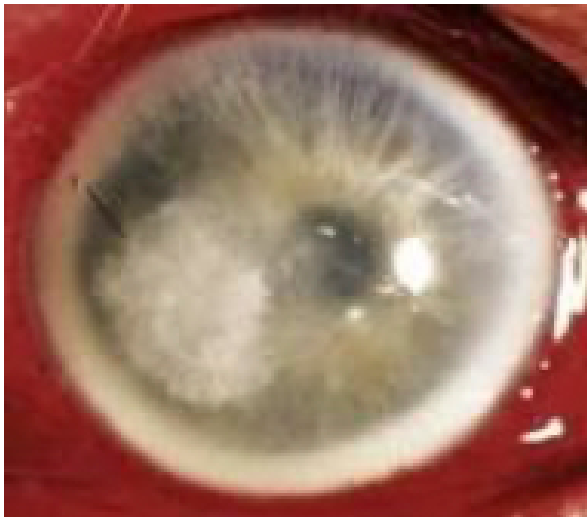

Рис. 1. Кератомикоз [10]
Fig. 1. Keratomycosis [10]

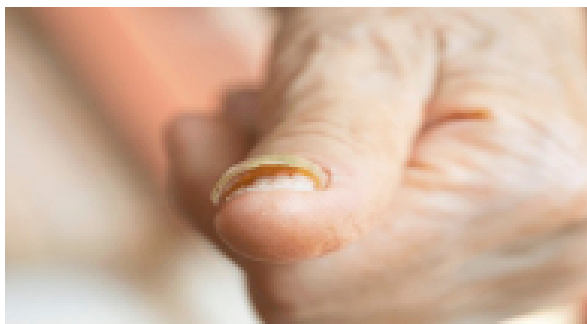


Рис. 2. Онихомикоз на руках [11]
Fig. 2. Onychomycosis on the hands [11]

Эндокринная и иммунная системы имеют тесные отношения, возникающая мутация гена мо-

жет дать клинически плеiotропные, системные проявления, что зависит пенетрантности гена. Иммунный компонент при АПГС-1 снижает активность надпочечников, щитовидной и паращитовидной желёз, провоцирует развитие кандидоза.

Для понимания механизмов развития этого заболевания предлагается теория фетального микрохимеризма [12].

ВЫВОДЫ.

1. Обе пациентки страдали АПГС-1 разной степенью тяжести.

2. Причиной болезни явился их отец имевший мутантный ген белка AIRE с высокой пенетрантностью.

3. Можно предположить, что более легкое течение АПГС-1 у пациентки 2 обусловлено эпигенетическими факторами здоровой матери пациентки, приобретенными при 1-й беременности пациенткой 1.

4. Судорожные состояния при АПГС-1 имеют своеобразие проявляться не только тоническими, но иногда и клоническими судорогами.

Конфликт интересов. Автор заявляет об отсутствии конфликта интересов.

Conflict of interest. The author declares no conflict of interest.

ЛИТЕРАТУРА

1. Van den Driessche A, Eenkhoorn V, Gaal L, Block C. Type 1 diabetes and autoimmune polyglandular syndrome: a clinical review. *The Netherlands Journal of Medicine*. 2009;67(11):376-387.

2. Созаева Л. С. Новые иммунологические методы диагностики аутоиммунного полиэндокринного синдрома 1-го типа. *Проблемы эндокринологии*. 2015;3: 43-46. doi:10.14341/probl20156134-8.

3. Peterson P, Pitkänen J, Sillanpää N, Krohn K. Autoimmune polyendocrinopathy candidiasis ectodermal dystrophy (APECED): a model disease to study molecular aspects of endocrine autoimmunity. *Clin Exp Immunol*, 2004;135(3):348-357. doi: 10.1111/j.1365-2249.2004.02384.x

4. Доброхотова Ю. Э. Роль генетических исследований при отягощенном акушерском анамнезе: клиническое наблюдение. *Акушерство, Гинекология и Репродукция*. 2022;16(4):501-506. <https://doi.org/10.17749/2313-7347/ob.gyn.rep.2022.349>

5. Рамазанова Ф. У., Хамошина М. Б., Азова М. М., Махюп А. А., Артёменко Ю. С. Генетические аспекты патогенеза неразвивающейся беременности: роль витамина D и его рецепторов. *Акушерство и гинекология: новости, мнения, обучение*. 2021; 9(3):39-45. doi:10.33029/2303-9698-2021-9-3-39-45

6. Barisic A., Perez N., Hodzic A. Genetic variation in the maternal vitamin D receptor FokI gene as a risk factor for recurrent pregnancy loss. *J. Matern. Fetal Neonatal Med.* 2021; 34(14): 2221-2226. doi: 10.1080/14767058.2019.1660768
7. Енькова Е. В., Атякшин Д. А., Гайская О. В., Хоперская О. В. Оценка популяции тучных клеток децидуальной ткани и статуса витамина D у женщин с неразвивающейся беременностью в эмбриональном периоде. *Вестник новых медицинских технологий.* 2018; 3: 21-27.
8. Мокрышева Н. Г., Еремкина А. К., Ковалева Е. В. Хронический гипопаратиреоз у взрослых: клиническая картина, диагностика, лечение, динамический контроль. Ожирение и метаболизм. 2018;15(4):74-82. doi.org/10.14341/omet9699
9. Ковалёва Е. В., Ерёмкина А. К., Крупина Ю. А., Мирная С. С., Ким И. В., Кузнецов Н. С., Андреева Е. Н., Каронова Т. Л., Крюкова И. В., Мудунов А. М., Слепцов И. В., Мельниченко Н. Г., Дедов И. И. Обзор клинических рекомендаций по гипопаратиреозу. *Проблемы эндокринологии.* 2021; 67(4):68-83. doi:10.14341/probl12800
10. Грибковые кератиты. Доступно по ссылке <http://eyes-simply.com/rogovica/rogovicazab-24.html> (ссылка активна 25.09.2023)
11. Грибок ногтей на руках. Доступно на <https://clinic-nail.ru/services/gribok-nogtey-narukakh/> (ссылка активна 25.09.2023)
12. Трошина Е. А. Иммуноэндокринология – вопросы и вызовы сегодняшнего дня. *Проблемы эндокринологии.* 2020;66(4):4-8. doi:10.14341/probl12615
- Clin Exp Immunol, 2004;135(3):348-357. doi: 10.1111/j.1365-2249.2004.02384.x
4. Dobrokhotova Yu. Ye. The role of genetic studies in aggravated obstetric anamnesis: a clinical observation. *Obstetrics, Gynecology and Reproduction.* 2022;16(4):501-506. (In Russ.) doi:10.17749/2313-7347/ob.gyn.rep.2022.349
5. Ramazanova F. U., Khamoshina M. B., Azova M. M., Makhypur A. A. A., Artyomenko Yu. S. Genetic aspects of the pathogenesis of non-developing pregnancy: the role of vitamin D and its receptors. *Obstetrics and gynecology: news, opinions, training.* 2021;9(3):39-45. (In Russ.) doi:10.33029/2303-9698-2021-9-3-39-45
6. Barisic A., Perez N., Hodzic A. Genetic variation in the maternal vitamin D receptor FokI gene as a risk factor for recurrent pregnancy loss. *J. Matern. Fetal Neonatal Med.* 2021; 4(14): 2221-2226. doi:10.1080/14767058.2019.1660768
7. Enkova E. V., Atyakshin D. A., Gaiskaya O. V., Khoperskaya O. V. Estimation of mast cell population of decidual tissue and vitamin D status in women with non-developing pregnancy in the embryonic period. *Bulletin of new medical technologies.* 2018; 3:21-27.
8. Mokrysheva N. G., Eremkina A. K., Kovaleva E. V. Chronic hypoparathyroidism in adults: clinical picture, diagnosis, treatment, dynamic control. *Obesity and metabolism.* 2018;15(4):74-82. doi.org/10.14341/omet9699
9. Kovaleva E. V., Eremkina A. K., Krupinova Yu. A., Mirnaya S. S., Kim I. V., Kuznetsov N. S., Andreeva E. N., Karonova T. L., Kryukova I.V., Mudunov A.M., Sleptsov I.V., Melnichenko N.G., Dedov I.I. Review of clinical guidelines for hypoparathyroidism. *Problems of endocrinology.* 2021; 67(4):68-83 doi.org/10.14341/probl12800
10. Mycotic keratitis. Available at <http://eyes-simply.com/rogovica/rogovicazab-24.html> (accessible on 25.09.2023)
11. Onychomycosis on the hands. Available at <https://clinic-nail.ru/services/gribok-nogtey-narukakh/> (accessible on 25.09.2023)
12. Трошина Е. А. Иммуноэндокринология – вопросы и вызовы сегодняшнего дня. *Проблемы эндокринологии.* 2020;66(4):4-8. doi:10.14341/probl12615

REFERENCES

1. Van den Driessche A, Eenkhoorn V, Gaal L, Block C. Type 1 diabetes and autoimmune polyglandular syndrome: a clinical review. *The Netherlands Journal of Medicine.* 2009;67(11):376-387.
2. Sozaeva L. S. New immunological methods for diagnosing autoimmune polyendocrine syndrome type 1. *Problems of endocrinology.* 2015; 3:43-46. (In Russ.) doi:10.14341/probl20156134-8.
3. Peterson P, Pitkänen J, Sillanpää N, Krohn K. Autoimmune polyendocrinopathy candidiasis ectodermal dystrophy (APECED): a model disease to study molecular aspects of endocrine autoimmunity.

ЛИПОМАТОЗ ЖЕЛУДОЧНО-КИШЕЧНОГО ТРАКТА, ОСЛОЖНЕННЫЙ ХРОНИЧЕСКОЙ ДУОДЕНАЛЬНОЙ НЕПРОХОДИМОСТЬЮ И ПЕРФОРАЦИЕЙ ХРОНИЧЕСКОЙ ЯЗВЫ ЖЕЛУДКА

Белоконев В. И.^{1,2}, Кашкаров В. А.², Ларина Т. В.², Соколов А. П.², Николаев А. В.², Антропов И. В.², Рыжков Р. С.¹

¹ФГБОУ ВО «Самарский государственный медицинский университет» 443099, ул. Чапаевская, 89, г. Самара, Россия

²ГБУЗ «Самарская городская клиническая больница №1 им. Н.И. Пирогова», 443096, ул. Полевая 80, г. Самара, Россия

Для корреспонденции: Белоконев Владимир Иванович, доктор медицинских наук, профессор, Заслуженный врач Российской Федерации, профессор кафедры хирургических болезней детей и взрослых ФГБОУ ВО «Самарский государственный медицинский университет», e-mail: belokonev63@yandex.ru

For correspondence: Vladimir I. Belokonev, MD, Professor, Professor of Department of Surgery of children and adults, Samara State Medical University, e-mail: belokonev63@yandex.ru

Information about authors:

Belokonev V. I., <https://orcid.org/0000-0002-4625-6664>

Kashkarov V. A., <https://orcid.org/0000-0001-7477-121X>

Larina T. V., <https://orcid.org/0000-0003-3610-5958>

Sokolov A. P., <https://orcid.org/0000-0002-0447-986x>

Nikolaev A. V., <https://orcid.org/0000-0003-1408-8827>

Antropov I. V., <https://orcid.org/0000-0003-4178-6348>

Ryzhkov R. S., <https://orcid.org/0000-0002-1118-7478>

РЕЗЮМЕ

Цель: анализ причин неблагоприятного исхода лечения пациентки с липоматозом, осложненным хронической дуоденальной непроходимостью и перфорацией хронической язвы желудка.

Проведен анализ лечения пациентки X. в возрасте 19 лет, которая была госпитализирована в больницу с болями в животе. Из анамнеза жизни установлено, что больна с трехлетнего возраста, когда впервые была обнаружена гепатоспленомегалия. В 2009 году перенесла лапаротомию, гастротомию, удаление опухолевидных образований из фундального и пилорического отделов желудка, спленэктомию, а в 2011 году - торакоскопию. После всех операций выставлен диагноз системный липоматоз. При поступлении после осмотра, обзорной рентгенографии и КТ брюшной полости выставлен диагноз: системный врожденный липоматоз, синдром портальной гипертензии, асцит, кахексия, перфорация полого органа? Начата подготовка к операции, на фоне которой наступила остановка сердечной деятельности и смерть больной.

Вывод: системный липоматоз желудочно-кишечного тракта – это прогрессирующее, скрытно протекающее заболевание, приводящее к тяжелым осложнениям, которые при необратимых изменениях в желудке и ДПК не могут быть радикально устранены хирургическими способами.

Ключевые слова: липоматоз желудка, хроническая дуоденальная непроходимость, перфорация хронической язвы.

GASTROINTESTINAL TRACT LIPOMATOSIS COMPLICATED WITH CHRONIC DUODENAL OBSTRUCTION AND PERFORATION OF CHRONIC GASTRIC ULCER

Belokonev V. I.^{1,2}, Kashkarov V. A.², Larina T. V.², Sokolov A. P.², Nikolaev A. V.², Antropov I. V.², Ryzhkov R. S.¹

¹Samara State Medical University, Samara, Russia

²Municipal Clinical Hospital №1 named after N. I. Pirogov, Samara, Russia

SUMMARY

The goal: to analyze the causes of an unfavorable outcome in the treatment of a patient with lipomatosis complicated by chronic duodenal obstruction and perforation of chronic gastric ulcer.

An analysis was made of the treatment of patient X. at age of 19, who was admitted to the hospital with abdominal pain. From life history, it was set that she had been ill since the age of 3, when hepatosplenomegaly was revealed. In 2009, she underwent laparotomy, gastrotomy, removal of tumor-like mass from the fundal and pyloric parts of the stomach, splenectomy, and in 2011, thoracoscopy. After all operations, a diagnosis of systemic lipomatosis was made. Upon admission after examination, plain radiography and CT imaging, the diagnosis was made: systemic congenital lipomatosis, portal hypertension syndrome, ascites, cachexia, hollow organ perforation? Preparations for the operation began, against the background of which patient's cardiac arrest and death occurred.

Conclusion: systemic lipomatosis of the gastrointestinal tract is a progressive, latent disease that comes to severe complications with irreversible changes in stomach and duodenum, and can't be radically operated.

Key words: gastric lipomatosis, chronic duodenal obstruction, chronic ulcer perforation.

Липомы желудочно-кишечного тракта (ЖКТ) являются редкими, медленно растущими, доброкачественными мезенхимальными опухолями. Липомы образуются во всех отделах желудочно-кишечного тракта: в толстой, подвздошной и тощей кишке, реже всего в желудке и пищеводе [1; 2]. Липомы желудка очень редкая патология [1-4]. В. М. Буянова и А. Е. Хомякова на протяжении 20 лет на 1785 операций, выполненных на желудке и 20839 аутопсий наблюдали 3 случая липом. По данным В. М. Пономарева и Е. П. Куликова [1], Т. А. Суворова с соавт. нашли в литературе описание всего 55 случаев опухоли. Липомы желудочно-кишечного тракта описаны у морских свинок, у крупного рогатого скота, где получил название «бычий липоматоз», у лошадей овец, оленей и свиней. Эту болезнь обычно ассоциируют с чрезмерно упитанным скотом, которая характеризуется массивным жировым некрозом и воспалением в брюшной полости, длительно протекает бессимптомно и является фатальной при развитии кишечной непроходимости.

Морфологически липомы представляют собой очаговое скопление жировой ткани в стенке ЖКТ. Приблизительно 90-95% липом локализуется в подслизистом слое стенки ЖКТ, у 5-10% — в субсерозном слое [5; 6]. Из-за подслизистого расположения происходит повторная экструзия жировой ткани в просвет ЖКТ, что приводит к образованию псевдоножки липомы.

Липомы желудка ничем себя не проявляют до развития осложнений [1; 2; 4; 7; 8]. При изъязвлении опухоли появляются боли, усиливающиеся после приема пищи, тошнота, рвота кофейной гущей, симптомы гастродуоденального кровотечения. При липомах желудка и двенадцатиперстной кишки появляются симптомы непроходимости верхних отделов ЖКТ.

Клиническое наблюдение

Проведен анализ лечения пациентки Х., в возрасте 19 лет, которая была госпитализирована в больницу с болями в животе. Из анамнеза жизни установлено, что больна с трехлетнего возраста, когда впервые была обнаружена гепатоспленомегалия. В 2009 году перенесла лапаротомию, гастротомию, удаление опухолевидных образований из фундального и пилорического отделов желудка, спленэктомию, а в 2011 году - торакоскопию.

После проведенных исследований и операций больной был выставлен диагноз: системный липоматоз с поражением клетчатки на шее, в средостении, органов брюшной полости, буллезная эмфизема правого лёгкого, гепатомегалия, кисты печени. При ФГДС выставлен диагноз: гипертрофический гастрит, лимфофолликулярная гиперплазия ДПК.

Пациентка астенического телосложения, общее состояние средней степени тяжести, сознание ясное, кожные покровы бледные. Обращала на себя внимание выраженная кахексия. Пульс 78 ударов в минуту, АД 120/70 мм рт. ст. Тоны сердца ясные, шумы не определялись. Дыхание слева везикулярное, справа ослабленное, хрипы не выслушивались. Язык влажный, обложен белым налётом. При дыхании живот симметричен, участвовал в акте дыхания, увеличен в размерах за счёт асцита. По средней линии живота определялся рубец после лапаротомии. При перкуссии живота печёночная тупость сохранена, при баллотировании передней брюшной стенки определялась жидкость. При пальпации живот мягкий, умеренно болезненный в правой подвздошной области, симптом Щёткина-Блюмберга отрицательный. Перистальтика кишечника выслушивалась.

Предварительный диагноз: системный врождённый липоматоз с поражением клетчатки шеи, средостения, брюшной полости; объёмное образование левого предсердия; буллезная эмфизема правого лёгкого; синдром портальной гипертензии, асцит, кахексия; перфорация полого органа?

План обследования и лечения: биохимические исследования крови, группа крови, резус-фактор, рентгеноскопия грудной клетки и брюшной полости. Выполнена рентгенография легких и обзорная рентгенография брюшной полости. От проведения ФГДС больная отказалась.

В общем анализе крови: гемоглобин 104 г/л, количество лейкоцитов $24,7 \times 10^9$, амилаза мочи 1890 ЕД/л.

На R-грамме лёгких (рис. 1) обнаружено уменьшение объёма правого лёгкого – послеоперационные изменения, пневматизация правого лёгкого неравномерно повышена за счёт наличия множества буллезных полостей. Средостение расширено во всех отделах - объёмное образование? Заключение: Буллезная эмфизема правого лёгкого. Объёмное образование средостения? Состояние после оперативного вмешательства. На обзорной R-грамме брюшной полости под куполами диафрагмы обнаружен свободный газ – признаки перфорации полого органа. Так как клиническая картина, имеющаяся у больной, не соответствовала обнаруженной на рентгенограмме перфорации полого органа и ее срокам, было принято решение о проведении КТ по поисковой программе. По данным КТ с контрастированием во фронтальной плоскости в брюшной полости обнаружены увеличенные в размерах с утолщенными стенками желудок и двенадцатиперстная кишка, в просвете которой определялось новообразование, обтурирующее ее просвет (рис. 2) и нарушающее выход из желудка и ДПК. По данным двух методов

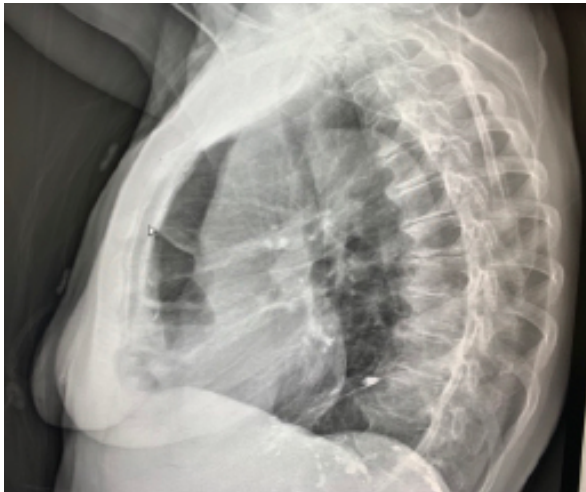

Рис. 1. Рентгенограмма грудной клетки пациентки с липоматозом в боковой проекции: отчётливо видна кифозная деформация позвоночника; уменьшение плевральных полостей в объеме; очаги липоматоза в прикорневой зоне легких.

Fig. 1. Patient's chest radiograph of lipomatosis in the lateral projection: kyphotic deformity of the spine is clearly visible; reduction of pleural cavities in volume; foci of lipomatosis in the basal zone of the lungs.

исследования сделано заключение: Системный липоматоз с поражением клетчатки шеи, средостения, органов брюшной полости, щитовидной железы. Буллезная эмфизема, фиброзные изменения правого лёгкого. Спленэктомия. Состояние после гастротомии, удаление липомы брюшной полости. Гепатомегалия. Портальная гипертензия. Асцит. Свободный газ в брюшной полости. Перфорация полого органа. Хронический атрофический панкреатит (липоматоз).

Больной выставлены показания к диагностической лапаротомии после предоперационной подготовки. Однако на этом фоне состояние стало ухудшаться, и при транспортировке больной в операционную внезапно наступила остановка сердца и дыхания. Реанимационные мероприятия были неэффективны, и в 6.30 констатирована биологическая смерть.

При патологоанатомическом исследовании получены следующие результаты. На переднебоковой поверхности шеи справа под кожей обнаружено опухолевидное образование размерами 4,5x3 см, мягко-эластической консистенции, подвижное, на разрезе жировая ткань.

Грудная полость. Правое легкое уменьшено в размерах, поверхность его состоит из крупных булл, спаянных с париетальной плеврой плотными спайками. В средостении по передней поверхности перикарда многокамерная киста размерами 11x8 см, объемом около 400 мл, с прозрачным и

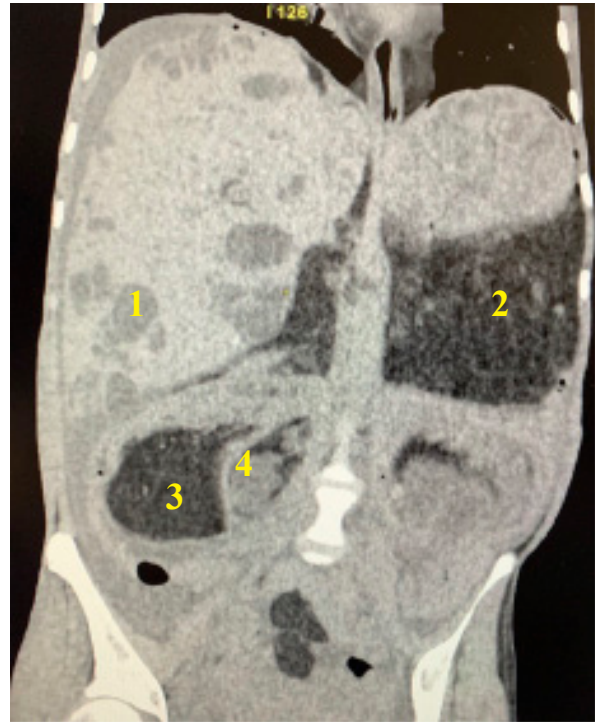


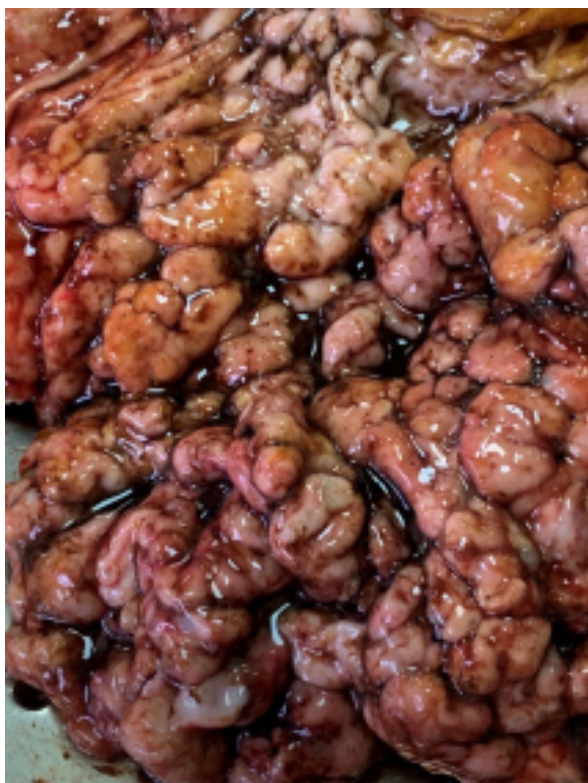Рис. 2. Компьютерная томография брюшной полости пациентки с липоматозом желудочно-кишечного тракта. Во фронтальной плоскости в печени видны множественные очаги липоматоза (1); желудок (2) и двенадцатиперстная кишка (3) расширены до гигантских размеров, в просвете которых определяется опухолевидное образование (4).

Fig. 2. Patient's CT image of the abdominal cavity with lipomatosis of digestive tract. In the frontal plane in the liver, multiple foci of lipomatosis are visible (1); the stomach (2) and the duodenum (3) are enlarged to a giant size, in the lumen a tumor-like mass is detected (4).

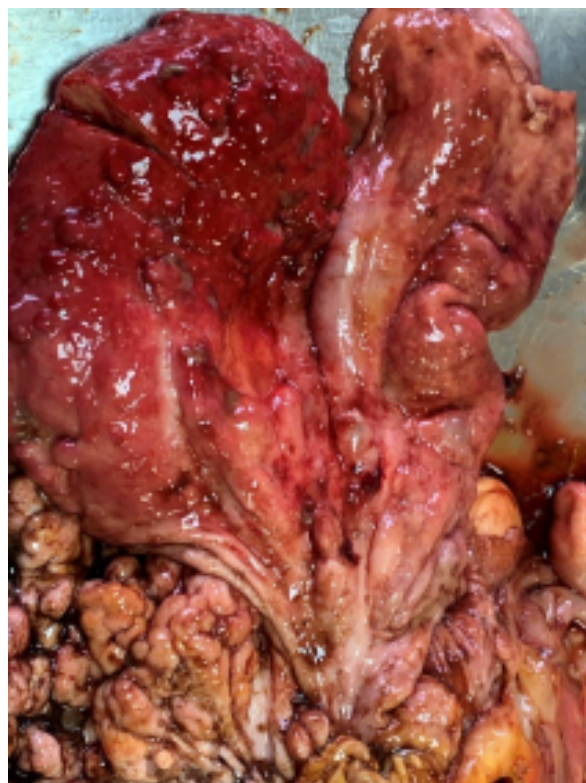кроваватым содержимым, с гладкими стенками и очаговыми кровоизлияниями на отдельных участках. Отмечается избыточное разрастание жировой клетчатки средостения, в поперечнике до 10 см. Ткань правого легкого на разрезе на всем протяжении представлена крупными буллами.

В сердечной сорочке листки перикарда влажные, гладкие блестящие. Сердце массой 205 граммов, дряблое. Толщина мышцы левого желудочка 1 см, правого желудочка 0,2 см. Миокард на разрезе тусклый, коричневого цвета, равномерной окраски. Эндокард гладкий блестящий, под эндокардом левого предсердия опухолевидное образование в виде узла размерами 1,7x1,2 см, мягко-эластической консистенции, на разрезе инкапсулированная жировая ткань.

Брюшная полость. Живот увеличен в объеме, напряжен, при проколе передней брюшной стенки под водой выделились пузыри воздуха. В брюшной полости мутная красновато-коричневая



а



б

Рис. 3. Липоматоз желудочно-кишечного тракта. Макропрепарат: слизистая оболочка желудка с множественными очагами липоматоза (а); гигантская липома желудка, извлеченная из просвета двенадцатиперстной кишки (б).

Fig. 3. Lipomatosis of the gastrointestinal tract. Macro: gastric mucosa with multiple foci of lipomatosis (а); giant lipoma of stomach, extracted from the lumen of duodenum (b).

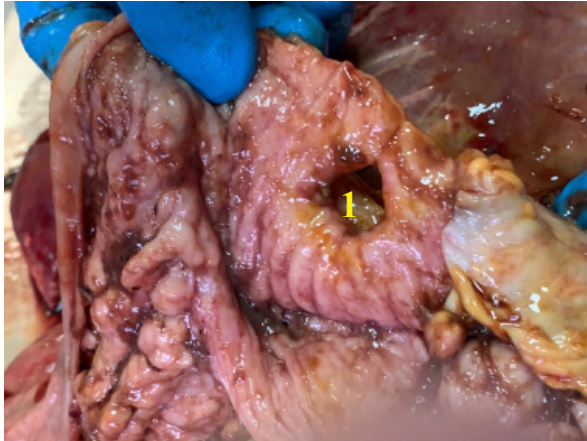жидкость с примесью «кофейной гущи» в количестве 1200 мл, листки брюшины гладкие, тусклые, с инъекцией сосудов. В верхнем этаже брюшной полости, выраженный спаечный процесс, взаиморасположение органов нарушено.

Пищевод проходим, слизистая пищевода серосинюшная. Желудок резко увеличен в размерах. Двенадцатиперстная кишка расширена до 8 см в диаметре прилегает к передней брюшной стенке, тугоэластической консистенции, верхне-горизонтальный и вертикальный ее отделы смещены кпереди, оттесняя печеночный изгиб ободочной кишки влево и вниз. В области передней стенки луковицы двенадцатиперстной кишки, прилежащей к передней брюшной стенке, расположена прободная язва округлой формы, диаметром 2,0 см. На париетальной брюшине в проекции язвы наложения фибрина. Слизистая оболочка желудка на всем протяжении представлена утолщенными гигантскими извилинами не расправляющимися складками и множественными разнокалиберными полиповидными образованиями (рис. 3а). На разрезе полиповидные образования серовато-желтого цвета с наличием кист. В антральном отделе желудка гигантское опухолевидное об-

разование на широком основании диаметром 7 см, растущее в просвет желудка и спускающееся через расширенную двенадцатиперстную кишку вплоть до начального отдела тощей кишки, практически полностью заполняя и перекрывая ее просвет (рис. 3б). Опухолевидное образование имеет эластическую консистенцию и гладкую поверхность с расположенными на ней множественными геморрагическими эрозиями, на разрезе серовато-желтого цвета. На передней стенке луковицы двенадцатиперстной кишки определяет язвенный инфильтрат с ровными, плотными приподнятыми краями и перфоративным отверстием (рис. 4). Брыжейка тонкой кишки и забрюшинная клетчатка с множественными опухолевидными образованиями в виде узлов жировой ткани, как с тонкой капсулой, так и без типичной капсулы, диаметром до 5 см.

Результаты гистологических исследований.

В легких висцеральная плевра фиброзирована, с очаговыми разрастаниями жировой ткани, панацинарная эмфизема, очаговый фиброз и лимфоидная инфильтрация межальвеолярных перегородок. Субплеврально в просвете альвеол скопление ксантомных клеток, как маркер нарушения



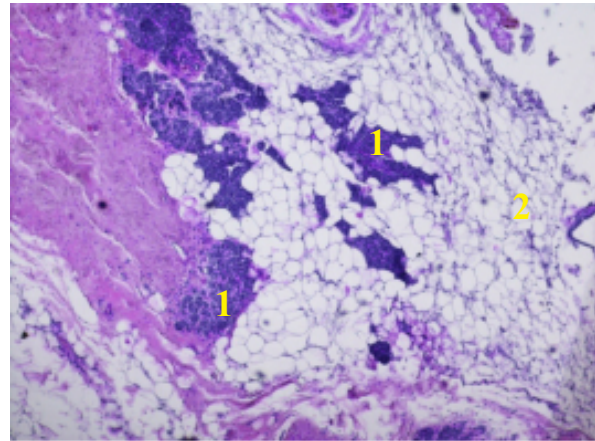
**Рис. 4. Липоматоз желудочно-кишечного тракта. Макропрепарат: хроническая язва желудка на границе с двенадцатиперстной кишкой (1).
Fig. 4. Lipomatosis of the digestive tract. Chronic gastric ulcer on the border with duodenum (1).**

липидного обмена. В сердце белковая дистрофия мышечных волокон, а в других препаратах к миокарду прилежит инкапсулированная жировая ткань с наличием в ее структуре скопления ксантомных клеток.

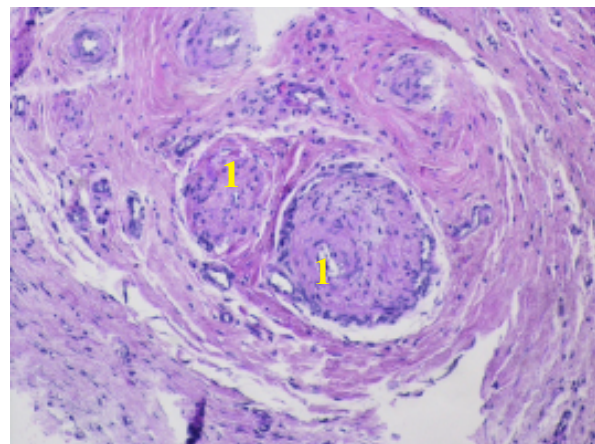
В одних препаратах желудка определяются гигантские складки слизистой оболочки с нарушением нормального взаиморасположения структур, хроническим воспалением, фиброзом стромы и очаговыми разрастаниями жировой ткани, гиперплазией и кистозным расширением собственных желез.

В препаратах двенадцатиперстной кишки ориентация слоев стенки нарушена, определяется фиброз подслизистого слоя, фиброз мышечного слоя вплоть до полного замещения соединительной тканью, выраженный фиброз и утолщение серозной оболочки. Зона фибриноидного некроза распространяется на всю толщину стенки, но при этом воспалительные изменения в серозной оболочке носят минимальный в виде незначительной лейкоцитарной инфильтрации только вблизи зоны некроза стенки. В других участках определяется хроническое воспаление и выраженная гиперплазия слизистой оболочки с образованием псевдополипов, липоматоз и отек подслизистого слоя. В области дна язвы фиброзная ткань, мелкие дольки ткани поджелудочной железы и массивное разрастание жировой ткани (рис. 5а), массивное разрастание фиброзной ткани с наличием толстостенных сосудов (рис. 5б).

В препаратах печени определяется белковая дистрофия гепатоцитов, выраженный портальный и перипортальный фиброз, а также разрастание жировой ткани по ходу портальных трактов, пролиферация желчных протоков, множественные скопления кистозно-расширенных



а



б

Рис 5. Дно язвы ДПК: а - в области дна язвы фиброзная ткань, мелкие дольки ткани поджелудочной железы (1) и массивное разрастание жировой ткани (2); б - в дне язвы массивное разрастание фиброзной ткани с наличием толстостенных сосудов (1). Окраска гематоксилин-эозин, увеличение x 10 (б).

Fig. 5. The bed of the duodenal ulcer: а - fibrous tissue, small lobules of pancreatic tissue (1) and massive growth of adipose tissue (2); б - massive growth of fibrous tissue with the presence of thick-walled vessels (1). Hematoxylin-eosin staining, magnification x 100 (b).

желчных протоков, воспалительные изменения капсулы отсутствуют.

Патологоанатомический диагноз: код по МКБ-XD 17.5

Основное заболевание: Системный липоматоз с поражением клетчатки шеи, средостения, брюшного пространства и висцеральными поражениями, прогрессирующее течение; липома передне-боковой поверхности шеи справа, гипертрофическое разрастание жировой ткани в средостении без признаков инкапсулирования, множественные брюшные липомы с капсулой и без типичной капсулы, субэндокар-

диальная липома левого предсердия, гигантская подслизистая липома желудка, липоатрофия поджелудочной железы. Буллезная эмфизема правого легкого. Многокамерная киста перикарда. Множественные кисты печени и поджелудочной железы. Гигантский гипертрофический гастродуоденит.

Осложнения основного заболевания: Синдром портальной гипертензии. Асцит. Кахексия. Хроническая бульбарная язва передней стенки двенадцатиперстной кишки с обострением и прикрытой перфорацией, с последующим излитием содержимого желудка в брюшную полость. Альвеолярный отек легких.

Сопутствующие заболевания: Узловой коллоидный зоб. Спленэктомия в прошлом. Добавочная селезенка.

В литературе описаны наблюдения за пациентами с липоматозом и развитием обструкции верхних отделов желудочно-кишечного тракта и кровотечением [9-11]. В работах указано, что при этом заболевании рутинные гематологические исследования и обзорная рентгенография живота малоинформативны. Наибольшую информацию дает КТ в переформатированном виде, показывающая диффузное жировое утолщение стенки желудка, множественные липомы в его просвете, расширение двенадцатиперстной и тощей кишок с инвагинацией.

В отличие, от ранее описанных клинических наблюдений липоматоза желудка, возраст пациентки 19 лет и заболевание носило врожденный характер. Диагноз был установлен в 2009 году во время диагностической лапаротомии, гастротомии и морфологической оценке опухоли. Судя по документам, в последующие годы динамического наблюдения за пациенткой не проводилось. Заболевание, протекающее бессимптомно, привело к необратимым изменениям в желудке, ДПК и осложнению. Развитие диффузного тотального липоматоза желудка сопровождалось образованием липомы гигантских размеров, которая сместилась за привратник в двенадцатиперстную кишку, привела к ее obturации и хронической дуоденальной непроходимости (ХНДП). Аналогичное осложнение - клинику стеноза желудка, вызванного липомой желудка, описал С. А. Dragomirescu et al. [7], объясняя это тем, что опухоли обычно располагаются в антральном отделе и пролабируют в привратник. На фоне грубых морфологических изменений в желудке и ДПК, давления гигантской липомы на стенку органов и нарушения эвакуаторной функции из желудка в ДПК образовалась хроническая язва, которая перфорировала перед поступлением пациентки в больницу.

Анализ причин неблагоприятного исхода, допущенных при лечении больной, для исключения

их повторения показал, что они носят многофакторный характер. Так, при поступлении пациентки клинические проявления перфорации язвы ДПК носили стертый характер. Это можно объяснить изменениями анатомических взаимоотношений между органами, наличием асцита вследствие портальной гипертензии, что при попадании в свободную брюшную полость содержимого из желудка изменяло клинику перфорации язвы. Существенно повлиял на диагностику заболевания отказ больной от проведения ФГДС, которая позволила бы подтвердить перфоративную язву визуально и благодаря манифестации клинической картины из-за попадания газа в брюшную полость. Эти факторы привели к недооценке абсолютного симптома перфорации полого органа – наличие свободного газа под диафрагмой, что привело к задержке операции и стало непосредственной причиной летального исхода. Результаты патологоанатомического вскрытия показали, что устранить радикально, обнаруженные изменения в желудке и ДПК, путем выполнения операции было нельзя. Единственно правильным решением при таких изменениях было бы ушить перфорацию хронической язвы, используя способ Оппеля-Поликарпова.

Трудности диагностике и лечении липоматоза желудочно-кишечного тракта и его осложнений, в том числе и с летальными исходами, описывают многие исследователи [12-14], которые обусловлены редкостью заболевания, длительным бессимптомным течением и отсутствием специфических проявлений [15-17]. Поэтому больные с подозрением или установленным ранее липоматозом требуют тщательного обследования с использованием имеющихся в арсенале методов диагностики и постоянного наблюдения для контроля за динамикой развития болезни.

ВЫВОДЫ

1. Системный липоматоз ЖКТ – это прогрессирующее, скрытно протекающее заболевание, приводящее к тяжелым осложнениям, которые не могут быть радикально устранены хирургическим способом.

2. Пациенты с липоматозом ЖКТ должны находиться под постоянным динамическим наблюдением для определения стадии заболевания с помощью инструментальных методов исследования (УЗИ, ФГДС, рентгеноскопии и – графии ЖКТ, КТ), на основании которых могут быть установлены показания к оперативному лечению до развития необратимых изменений в желудке и ДПК, когда хирургическое лечение больного становится невозможным.

Конфликт интересов. Авторы заявляют об отсутствии конфликта интересов.

Conflict of interest. The authors have no conflict of interests to declare.

ЛИТЕРАТУРА

1. Пономарев А. А., Куликов Е. П. Редкие опухоли желудка и двенадцатиперстной кишки. Рязань.: РГМУ; 1996.
2. Roncolini G., Capaldi M., Calabrese P., Giordani M., Pietrafesa A., Gatto A. Una causa rara di emorragia digestiva alta: il lipoma gastrico. Descrizione di un caso. *Chir Ital.* 1999;51(6):483-487.
3. Mongardini M., Iachetta R. P., Cola A. Occlusione intestinale alta da lipoma gastrico. *G Chir.* 2006;27(3):90-92.
4. Skaane P., Sandbaek G. Ultrasound and CT evaluation of pedunculated gastrointestinal lipomas. *Radiologe.* 1990;30(1):12-14.
5. Fernandez M. J., Davis R. P., Nora P. F. Gastrointestinal lipomas. *Arch Surg.* 1983;118(9):1081-1083. doi:10.1001/archsurg.1983.01390090065015
6. Casali P. G., Jost L., Sleijfer S., Verweij J., Blay J. Y. ESMO Guidelines Working Group. Soft tissue sarcomas: ESMO clinical recommendations for diagnosis, treatment and follow-up. *Ann Oncol.* 2008;19 Suppl 2:ii89-ii93. doi:10.1093/annonc/mdn101
7. Dragomirescu C., Fratea L., Tașcă C., Roman S. Lipom gastric voluminos simulînd stenoza mediogastrică. *Rev Chir Oncol Radiol O R L Oftalmol Stomatol Chir.* 1990;39(1):57-62.
8. Zak Y., Biagini B., Moore H., Desantis M., Ghosh B. C. Submucosal resection of giant gastric lipoma. *J Surg Oncol.* 2006;94(1):63-67. doi:10.1002/jso.20551
9. Devlies F., Hoe L. V., Leemans A., Ponette E., Paepe I. D. Gastroduodenal lipomatosis. *Eur Radiol.* 1997;7(3):338-340. doi:10.1007/s003300050163
10. Deeths T. M., Madden P. N., Dodds W. J. Multiple lipomas of the stomach and duodenum. *Am J Dig Dis.* 1975;20(8):771-774. doi:10.1007/BF01070835
11. Fawcett N. W., Bolton V. L., Geever E. F. Multiple Lipomas of the Stomach and Duodenum. *Ann Surg.* 1949;129(4):524-527. doi:10.1097/00000658-194904000-00012
12. Gheza G, Garaffo R, Alagia A, Gaffuri M, Grazioli L. Lipomi gastrici «giganti» in adolescente asintomatica. *Radiol Med.* 1998;96(1-2):123-125.
13. Ferrozzi F., Tognini G., Bova D., Pavone P. Lipomatous tumors of the stomach: CT findings and differential diagnosis. *J Comput Assist Tomogr.* 2000;24(6):854-858. doi:10.1097/00004728-200011000-00006
14. Jayasundara J., Sellahewa C. S., Hall A. D., Patel R. T. A case of gastroduodenal lipomatosis.

Ann R Coll Surg Engl. 2016;98(8):e203-e205. doi:10.1308/rcsann.2016.0243

15. Peabody J. W. Jr., Ziskind J. Lipomatosis of the stomach; a case report and a review of the literature. *Ann Surg.* 1953;138(5):784-790. doi:10.1097/00000658-195311000-00017

16. Ventura L., Leocata P., Guadagni S., Ventura T. Multiple gastric lipomas: report of an asymptomatic case found at autopsy. *Pathol Int.* 1997;47(8):575-577. doi:10.1111/j.1440-1827.1997.tb04543.x

17. Jayasundara J., Sellahewa C. S., Hall A. D., Patel R. T. A case of gastroduodenal lipomatosis. *Ann R Coll Surg Engl.* 2016;98(8):e203-e205. doi:10.1308/rcsann.2016.0243

REFERENCES

1. Ponomaryov A. A., Kulikov E. P. Rare tumors of the stomach and duodenum. Ryazan: Ryazan State Medical University; 1996. (In Russ).
2. Roncolini G., Capaldi M., Calabrese P., Giordani M., Pietrafesa A., Gatto A. A rare cause of upper digestive bleeding: gastric lipoma. Description of a case. *Chir Ital.* 1999;51(6):483-487.
3. Roncolini G., Capaldi M., Calabrese P., Giordani M., Pietrafesa A., Gatto A. Una causa rara di emorragia digestiva alta: il lipoma gastrico. Descrizione di un caso. *Chir Ital.* 1999;51(6):483-487.
4. Mongardini M., Iachetta R. P., Cola A. Occlusione intestinale alta da lipoma gastrico. *G Chir.* 2006;27(3):90-92.
5. Fernandez M. J., Davis R. P., Nora P. F. Gastrointestinal lipomas. *Arch Surg.* 1983;118(9):1081-1083. doi:10.1001/archsurg.1983.01390090065015
6. Casali P. G., Jost L., Sleijfer S., Verweij J., Blay J. Y. ESMO Guidelines Working Group. Soft tissue sarcomas: ESMO clinical recommendations for diagnosis, treatment and follow-up. *Ann Oncol.* 2008;19 Suppl 2:ii89-ii93. doi:10.1093/annonc/mdn101
7. Dragomirescu C., Fratea L., Tașcă C., Roman S. Lipom gastric voluminos simulînd stenoza mediogastrică. *Rev Chir Oncol Radiol O R L Oftalmol Stomatol Chir.* 1990;39(1):57-62.
8. Zak Y., Biagini B., Moore H., Desantis M., Ghosh B. C. Submucosal resection of giant gastric lipoma. *J Surg Oncol.* 2006;94(1):63-67. doi:10.1002/jso.20551
9. Devlies F., Hoe L. V., Leemans A., Ponette E., Paepe I. D. Gastroduodenal lipomatosis. *Eur Radiol.* 1997;7(3):338-340. doi:10.1007/s003300050163
10. Deeths T. M., Madden P. N., Dodds W. J. Multiple lipomas of the stomach and duodenum. *Am J Dig Dis.* 1975;20(8):771-774. doi:10.1007/BF01070835
11. Fawcett N. W., Bolton V. L., Geever E. F. Multiple Lipomas of the Stomach and Duodenum. *Ann*

Surg. 1949;129(4):524-527. doi:10.1097/00000658-194904000-00012

12. Gheza G, Garaffo R, Alagia A, Gaffuri M, Grazioli L. Lipomi gastrici «giganti» in adolescente asintomatica. Radiol Med. 1998;96(1-2):123-125.

13. Ferrozzi F, Tognini G, Bova D, Pavone P. Lipomatous tumors of the stomach: CT findings and differential diagnosis. J Comput Assist Tomogr. 2000;24(6):854-858. doi:10.1097/00004728-200011000-00006

14. Jayasundara J, Sellahewa C. S., Hall A. D., Patel R. T. A case of gastroduodenal lipomatosis. Ann R Coll Surg Engl. 2016;98(8):e203-e205. doi:10.1308/rcsann.2016.0243

15. Peabody J. W. Jr., Ziskind J. Lipomatosis of the stomach; a case report and a review of the literature. Ann Surg. 1953;138(5):784-790. doi:10.1097/00000658-195311000-00017

16. Ventura L., Leocata P., Guadagni S., Ventura T. Multiple gastric lipomas: report of an asymptomatic case found at autopsy. Pathol Int. 1997;47(8):575-577. doi:10.1111/j.1440-1827.1997.tb04543.x

17. Jayasundara J., Sellahewa C. S., Hall A. D., Patel R. T. A case of gastroduodenal lipomatosis. Ann R Coll Surg Engl. 2016;98(8):e203-e205. doi:10.1308/rcsann.2016.0243

КЛИНИЧЕСКОЕ НАБЛЮДЕНИЕ ПАРАТИРЕОИДНОГО РАКА, ОСЛОЖНЕННОГО ГИПЕРКАЛЬЦИЕМИЧЕСКИМ КРИЗОМ

Карпатский И. В., Матвеева З. С., Акинчев А. Л., Махароблишвили Д. В.

ФГБОУ ВО «Санкт-Петербургский государственный педиатрический медицинский университет», 194100, г. Санкт-Петербург, ул. Литовская, д. 2, Россия

Для корреспонденции: Карпатский Игорь Владимирович, к.м.н, доцент кафедры госпитальной хирургии, e-mail: ikar122@list.ru

For correspondence: Igor V. Karpatsky, MD, Ph.D., associated professor of the Department of Hospital Surgery, e-mail: ikar122@list.ru

Information about author:

Karpatsky I. V., [http:// orcid.org/0000-0003-0047-6327](http://orcid.org/0000-0003-0047-6327)

Matveeva Z. S., [http:// orcid.org/0000-0002-7499-3776](http://orcid.org/0000-0002-7499-3776).

Akinchev A. L., [http:// orcid.org/0000-0002-7170-0202](http://orcid.org/0000-0002-7170-0202)

Makharoblishvili D. V., [http:// orcid.org/0000-0002-5358-4017](http://orcid.org/0000-0002-5358-4017)

РЕЗЮМЕ

В статье представлено клиническое наблюдение пациентки 54 лет, у которой паратиреоидная карцинома, осложненная гиперкальциемическим кризом, проявилось угнетением сознания, выраженной слабостью, тошнотой, рвотой, кахексией и обезвоживанием. Тяжелые электролитные нарушения, представленные гиперкальциемией до 5,8 ммоль/л, гипокалиемией, а также гиповолемиа, анемия и белково-энергетическая недостаточность потребовали предоперационной подготовки в условиях реанимационного отделения. Учитывая тяжелое состояние пациентки, топическая диагностика производилась при помощи УЗИ шеи. Высокие значения кальция, паратгормона, большие размеры новообразования, тяжесть клинических симптомов позволили заподозрить паратиреоидный рак на дооперационном этапе. После стабилизации состояния больная оперирована, так как единственным окончательным способом лечения гиперкальциемического криза является удаление паратиреоидной опухоли. В ходе хирургического вмешательства, помимо паратиреоидной карциномы слева, выявлена аденома околощитовидной железы справа. Опухоль левой околощитовидной железы удалена единым блоком с долей щитовидной железы. Послеоперационный период осложнился развитием острой почечной недостаточности и нарушениями психического статуса пациентки. Успешность восстановления витальных функций зависела от проведения грамотной инфузионной терапии, коррекции водно-электролитного баланса, поддержания адекватного диуреза, компенсации тяжелой белково-энергетической недостаточности, нутритивной поддержки больной. Это наблюдение демонстрирует тяжесть клинических проявлений и электролитных расстройств паратиреоидного рака. Успех хирургического лечения заключается не только в правильной предоперационной подготовке, но и послеоперационном ведении больных.

Ключевые слова: гиперпаратиреоз; паратиреоидный рак; околощитовидные железы; гиперкальциемический криз; паратгормон.

CLINICAL CASE OF PARATHYROID CANCER COMPLICATED BY HYPERCALCEMIC CRISIS

Karpatsky I. V., Matveeva Z. S., Akinchev A. L., Makharoblishvili D. V.

St. Petersburg State Pediatric Medical University, St. Petersburg, Russia

SUMMARY

The article presents the clinical observation of a 54-year-old female patient, in whom parathyroid carcinoma, complicated by hypercalcemic crisis, manifested itself by depressed consciousness, marked weakness, nausea, vomiting, cachexia and dehydration. Severe electrolyte disorders were represented by hypercalcemia up to 5.8 mmol/l, hypokalemia, as well as hypovolemia, anemia and protein-energy deficiency required preoperative preparation in the intensive care unit. Given the patient's severe condition, topical diagnosis was performed using ultrasound of the neck. High values of calcium, parathormone, large size of the neoplasm, and severity of clinical symptoms made it possible to suspect parathyroid cancer at the preoperative stage. After stabilization, the patient was operated on, as the only definitive way to treat hypercalcemic crisis is to remove the parathyroid tumor. During the surgical intervention, in addition to the parathyroid carcinoma on the left side, there was revealed a parathyroid adenoma on the right side. The tumor of the left parathyroid gland was removed as a single block with the thyroid gland lobe. The postoperative period was complicated by the development of acute renal insufficiency and disorders of the patient's mental status. Successful recovery of vital functions depended on competent infusion therapy, correction of water-electrolyte balance, maintenance of adequate diuresis, compensation for severe protein-energy deficiency, nutritional support of the patient. This observation demonstrates the severity of clinical manifestations and electrolyte disorders of parathyroid cancer. The success of surgical treatment lies not only in proper preoperative preparation, but also in the postoperative management of patients.

Key words: hyperparathyroidism; parathyroids; parathyroid cancer; hypercalcemic crisis; parathyroid hormone.

Паратиреоидный рак – достаточно редкое заболевание, встречающееся с частотой не более 1% всех случаев первичного гиперпаратиреоза (пГПТ), заболеваемость им составляет около 5,73 на 10 млн человек [1-3]. Дооперационная верификация паратиреоидного рака представляет значительные трудности. Признаками, позволяющими заподозрить карциному околощитовидных желез (ОЩЖ) на этом этапе, являются быстрое прогрессирование клинических симптомов, размер новообразования более 4 см, высокие уровни сывороточного кальция и паратгормона, признаки инвазии и метастазирования по данным УЗИ и мультиспиральной КТ [1-4]. При злокачественных новообразованиях ОЩЖ показатели кальция и паратгормона крови в большинстве случаев значительно выше, чем при ГПТ, вызванном паратиреоаденомами [5]. Высокий уровень сывороточного кальция у больных паратиреоидным раком приводит к повышению риска развития гиперкальциемического криза, являющегося тяжелым неотложным эндокринным состоянием, сопровождающимся выраженным обезвоживанием, электролитными и метаболическими расстройствами. По данным литературы, данное осложнение диагностируется по уровню общего кальция выше 3,5 ммоль/л, в сочетании с яркой клиникой гиперпаратиреоза, и явлениями органной дисфункции [4; 6; 7]. Летальность при гиперкальциемическом кризе достигает 60-80% и обусловлена не прогрессированием опухоли, а тяжелыми электролитными расстройствами вследствие высокой неконтролируемой гиперкальциемии, приводящей к почечной недостаточности, нарушению ритма сердца и панкреатиту [4; 6; 8; 9].

Клиническое наблюдение. Пациентка Б., 54 года поступила в СПб ГБУЗ «Городская больница №26», являвшейся клинической базой кафедры госпитальной хирургии СПбГПМУ, по экстренным показаниям 31.01.2022 г в тяжелом состоянии с жалобами на резкую слабость, головокружение, судорожный синдром, боли в суставах и костях, животе, тошноту, периодически рвоту. Из-за выраженной слабости и тяжести состояния больная не вставала с постели, сознание было спутанным. При поступлении отмечалась тахикардия до 100 в минуту, АД 90/70 мм.рт.ст. Дежурный терапевт приемного отделения установил предварительный диагноз: хронический пиелонефрит, обострение, дизэлектролитемия, гипокалиемия, мочекаменная болезнь, опухоль неуточненной локализации, состояние после судорожного припадка. Осмотрена неврологом, ЛОР-врачом (хронический правосторонний сфеноидит, ремиссия), урологом (мочекаменная болезнь, хронический пиелонефрит с исходом в нефросклероз, хроническая болезнь почек 2 ст.), реаниматологом. На

МСКТ головы выявлены множественные очаги деструкции костей черепа. После дообследования госпитализирована в отделение терапевтического профиля с подозрением на хроническую заболевание почек, миеломную болезнь.

С момента госпитализации отмечалась отрицательная динамика в виде нарастания слабости, энцефалопатии, гипотонии. В ходе обследования выявлена тяжелая гиперкальциемия: общий кальций в сыворотке крови составлял 5,4-5,8 ммоль/л (норма 2,2-2,55 ммоль/л). Помимо этого, отмечена гипокалиемия до 2,4 ммоль/л (норма 3,5-5,5 ммоль/л). Миеломная болезнь исключена по результатам стеральной пункции. Паратгормон крови определен на 2 сутки пребывания в стационаре и составил 2530 пг/мл (норма 15-65 пг/мл). В связи с подозрением на первичный гиперпаратиреоз к лечению привлечены хирурги эндокринного профиля.

При подробном расспросе больной и ее родственников дополнительно выяснено, что боли в костях и суставах беспокоили около 1,5 лет, а в последнее время стали интенсивнее. За 1 месяц до текущей госпитализации появилась резкая слабость, головокружение. Пациентка перестала самостоятельно ходить. В связи с появлением эпизодов лихорадки, дважды госпитализировалась с подозрением на новую коронавирусную инфекцию (ПЦР тесты отрицательные). После выписки сохранялась резкая слабость с отрицательной динамикой. В последнем выписном эпикризе отмечен подъем общего кальция до 3,0 ммоль/л, паратгормон не определялся. По результатам осмотра и изучения лабораторных данных установлен диагноз «первичный гиперпаратиреоз, осложненный гиперкальциемическим кризом». Учитывая тяжелую гиперкальциемию, гипокалиемию больная немедленно переведена для дальнейшей терапии и обследования в ОАР.

В реанимационном отделении начата коррекция метаболических расстройств, выполнено УЗИ шеи на котором выявлено неоднородное гипоехогенное образование в проекции левой доли щитовидной железы (ЩЖ) 43x47 мм со смешанным кровотоком (опухоль ОЩЖ?), гипоехогенное продолговатое образование диаметром до 1 см по задней поверхности правой доли ЩЖ – аденома ОЩЖ.

Учитывая быстрое прогрессирование клинической симптоматики с развитием тяжелого гиперкальциемического криза, высокие уровни паратгормона, большие размеры и эхо-структуру новообразования слева, у больной заподозрен рак ОЩЖ слева. Принято решение о хирургическом лечении после стабилизации состояния. Ведущими синдромами, требовавшими неотложной коррекции, являлись общее обезвоживание, кахексия, тяжелая гиперкальциемия и гипокалиемия.

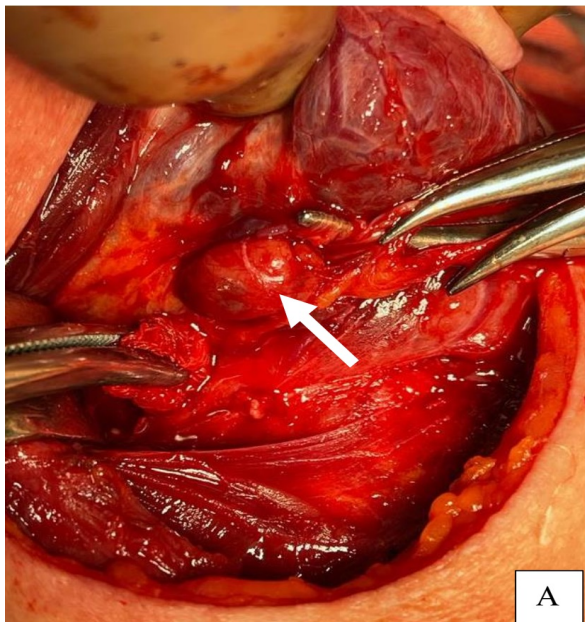
2023, том 26, № 3

В течении 2 суток пациентке, в соответствии с действующими клиническими рекомендациями, проводилась интенсивная инфузионная терапия в объеме до 4-5 литров в сутки с форсированным диурезом и постоянным введением калия хлорида инфузوماتом под контролем электролитного состава крови. Применение бисфосфонатов больной было противопоказано из-за низкой скорости клубочковой фильтрации. Основными задачами реанимационного этапа было возмещение дефицита жидкости и нормализация дефицита калия.

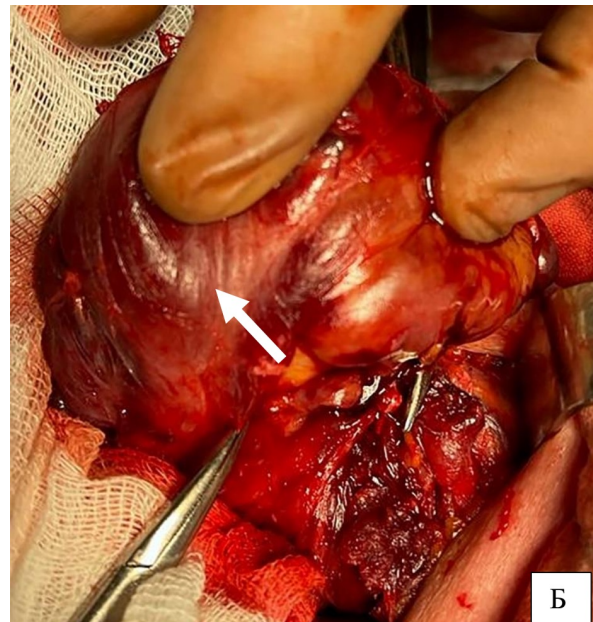
В результате проводимой инфузионной терапии на фоне восстановления объема циркулирующей крови отмечена гемодилюция со снижением уровня гемоглобина со 110 до 91 г/л. С учетом планируемого хирургического вмешательства, больной выполнена гемотрансфузия. Уровень гемоглобина восстановлен до 101 г/л.

Хирургическое вмешательство выполнено 04.02.2022 г. Под эндотрахеальным наркозом

доступом Кохера послойно обнажена ЩЖ, выполнена ревизия шеи (рис.1). Правая доля ЩЖ размерами 4,5x2,5x2,0 см, красно-коричневого цвета, диффузно неоднородная. Левая доля размерами 8,5x4,0x0,5 см, красно-коричневого цвета, распластана, плотно, практически неотделимо, спаяна с желтоватого цвета узлом размерами 6,5x5,0x4,0 см, расположенным в левой трахеопищеводной борозде – опухоль левой ОЩЖ (паратиреоидная карцинома?). Инвазии окружающих тканей не отмечено. По задней поверхности правой доли ЩЖ, в области средней трети, выявлено образование желто-коричневого цвета, продолговатой формы, исходящее из нижней околощитовидной железы диаметром 1,0x0,5 см – аденома ОЩЖ (?). Верхняя ОЩЖ слева желтого цвета гипопластична, 2x3 мм. Справа верхняя ОЩЖ не увеличена, размерами 3x2 мм, желтого цвета. Паратрахеальные лимфатические узлы не увеличены.



А



Б

Рис. 1. Вид операционного поля: А - аденома околощитовидной железы справа (маркирована стрелкой); Б – конгломерат левой доли щитовидной железы и паратиреоидной карциномы (маркирован стрелкой).

Fig. 1. View of the operation field: A – parathyroid adenoma on the right (arrow); B – conglomerate of the left thyroid lobe and parathyroid carcinoma (arrow)

Под контролем возвратных гортанных нервов выполнено удаление единым блоком опухоли левой ОЩЖ вместе с левой долей ЩЖ, паратиреоидномэктомия справа (рис. 2). После контроля гемостаза, в ложе опухоли установлен дренаж по Редону, рана послойно ушита.

Гистологически новообразование слева было представлено солидно-альвеолярными и железистоподобными структурами из клеток со светлым

хроматином и заметными ядрышками, в некоторых сосудах отмечено подозрение на инвазию. Картина соответствовала карциноме ОЩЖ слева с очагами солидно-трабекулярного, папиллярного строения. Удаленное образование справа представлено аденомой ОЩЖ. В ткани ЩЖ выявлена фолликулярная аденома 0,4 см в диаметре.

В послеоперационном периоде больная находилась в отделении реанимации на продленной

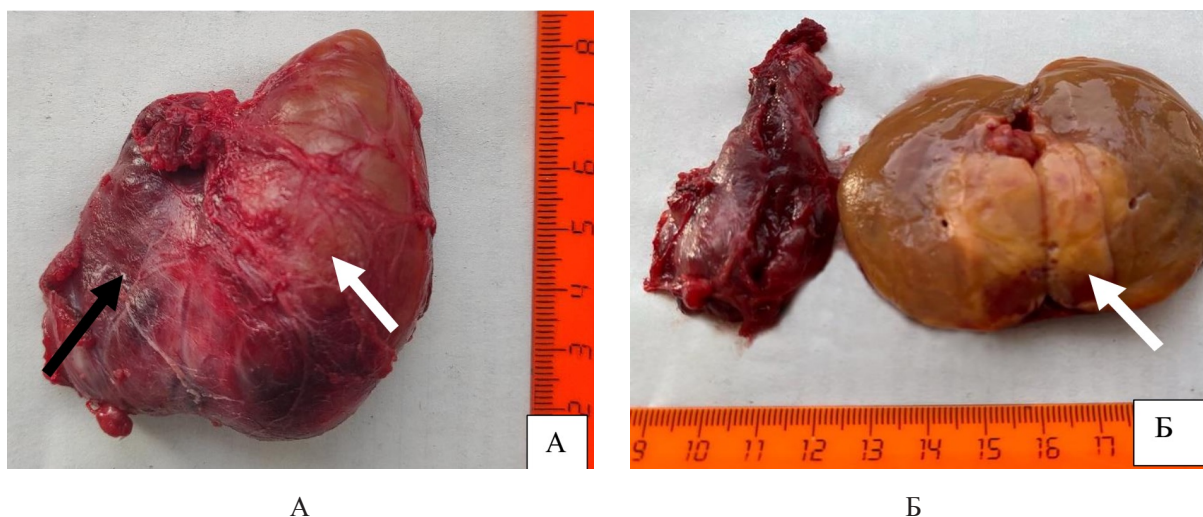


Рис. 2. Удаленный макропрепарат: А – конгломерат левой доли щитовидной железы (маркирована черной стрелкой) и паратиреоидной карциномы (маркирована белой стрелкой); Б – препарат разделен и рассечен.

Fig. 2. Removed tissues: A – conglomerate of the left thyroid lobe (black arrow) and parathyroid carcinoma (white arrow); B – tissues are isolated and dissected.

вентиляции в течение 2 суток. В условиях реанимационного отделения проводилась интенсивная терапия, направленная на коррекцию тяжелых электролитных расстройств (гипокалиемия, гиперкальциемия, гипернатриемия), белково-энергетической недостаточности, явлений почечной недостаточности. Паратгормон в послеоперационном периоде снизился до 5,05 пг/мл, уровень кальция оставался высоким еще на протяжении 5 дней. Выведение его избытка, вероятно было связано с явлениями острой почечной недостаточности, развившейся в раннем послеоперационном периоде на фоне имевшейся хронической болезни почек.

В хирургическое отделение пациентка переведена 06.02.2022 в тяжелом состоянии. В отделении продолжена инфузионная терапия, коррекция водно-электролитного баланса, поддержание адекватного диуреза, компенсация тяжелой белково-энергетической недостаточности, нутритивная поддержка. К этому моменту уровень общего белка крови упал до 38,7 ммоль/л. Отмечалась гипотония до 90-100/60 мм рт. ст.

Лечение осложнил негативный психологический настрой, систематические отказы больной от еды, приема препаратов, двигательной активности, что потребовало разработки индивидуальной программы реабилитации и значительных усилий со стороны медицинского персонала. Пациентке разработана индивидуальная диета с точным расчетом потребностей в белке и калориях. Отдельное внимание уделялось контролю жидкостного баланса, электролитного состава крови. Проводились мероприятия по активизации больной.

На фоне проводимой терапии достигнута стабилизация гемодинамики, диуреза. Явления острой почечной недостаточности разрешились к 10 дню послеоперационного периода. Нормализовался уровень калия крови и диурез. Уровень общего кальция снизился до 1,5-1,8 ммоль/л в те же сроки, что сопровождалось появлением парестезий и потребовало терапии сначала внутривенным введением препаратов кальция, а затем назначения комбинированных препаратов кальция с холекальцеферолом. Несмотря на высокие дозы препаратов у пациентки сохранилась гипокальциемия, умеренные парестезии. На 21-е сутки после операции больная переведена в отделение нефрологического профиля с целью дальнейшего лечения хронической болезни почек, анемии на фоне снижения уровня эритропоэтина, где находилась еще 2 недели.

В отдаленном послеоперационном периоде в пределах года после операции у пациентки сохранялась гипокальциемия, низкие уровни паратгормона. Учитывая прогрессирование имевшейся на дооперационном этапе хронической болезни почек, больной выполнена замена препаратов: вместе с кальцием назначил альфакальцидол, что, однако, не привело к нормализации уровня общего кальция, но позволило контролировать клиническую симптоматику.

К концу года наблюдения пациентка чувствует себя удовлетворительно, восстановила вес, произошла нормализация уровня общего белка, психологического состояния, находится под наблюдением нефролога. Признаков рецидива и метастазов паратиреоидного рака не выявлено.

Обсуждение. В литературе отмечается более высокая частота гиперкальциемических кризов у больных раком ОЩЖ [4; 5], что связано с более высокими уровнями кальция крови (выше 3,5 ммоль/л) и паратгормона (более чем 10-кратное превышение нормальных значений). Также для этих больных характерно крайне быстрое прогрессирование костных изменений, одновременное поражение костей и почек, развитие тяжелых форм панкреатита, поражение сердечной мышцы [6-8; 15].

Предрасполагающими факторами развития криза могут служить инфекционные заболевания, переломы костей, длительная иммобилизация [4; 7; 14]. В данном наблюдении предрасполагающим фактором для развития криза послужил длительный постельный режим на фоне коронавирусной инфекции.

Клиническая картина у больной полностью соответствовала симптомам тяжелой гиперкальциемии. Отмечалась резко выраженная слабость, спутанность сознания, тошнота и рвота. Для установки диагноза и подтверждения локализации опухоли достаточным оказалось определение уровня сывороточного кальция и паратгормона, УЗИ шеи. Сочетание клинической картины, высоких уровней кальция и паратгормона, УЗИ картина дали возможность заподозрить паратиреоидный рак.

Высокий уровень кальция, обезвоживание, тяжелая гипокалиемия определили тактику ведения предоперационного и раннего послеоперационного периода. В соответствии с российскими и зарубежными клиническими рекомендациями [4; 6; 7; 9; 10] с целью предоперационной подготовки таких больных рекомендовано использование инфузионной терапии в сочетании с петлевыми диуретиками под контролем электролитного состава крови. Рекомендованный объем инфузии в первые сутки должен подбираться индивидуально с учетом электролитного состава крови, диуреза и может достигать 4-6 литров в сутки. Несмотря на интенсивную терапию, у больных при гиперкальциемическом кризе обычно не удается достичь нормализации уровня сывороточного кальция. Темп его снижения зависит от функции почек и составляет примерно 0,4-0,6 ммоль/л в сутки [4; 7], что и наблюдалось в данном случае (0,33-0,35 ммоль/л в сутки).

Также возможно использование специфических препаратов, влияющих на фосфорно-кальциевый обмен. К ним относятся кальцимитетики (цинокальцет), бисфосфонаты и деносумаб [11-13]. К сожалению, данных о их применении в литературе недостаточно, отмечаются случаи, когда они недостаточно эффективны [16], а в условиях многопрофильных стационаров эти

препараты могут быть недоступны для немедленного применения. Бисфосфонаты и деносумаб имеют отсроченный эффект, кроме того применение бисфосфонатов ограничено при почечной недостаточности [4; 11-13]. В данном случае скорость клубочковой фильтрации у пациентки на дооперационном этапе составила 29,8 мл/мин/1,73 м².

Сроки предоперационной подготовки в настоящее время diskutabelны [4; 7]. В представленном наблюдении коррекция водного баланса, гипокалиемии и анемии потребовали 2 суток интенсивной терапии в условиях отделения реанимации. Объем хирургического вмешательства соответствовал рекомендованному: опухоль удалена одним блоком вместе с долей ЩЖ [2-4]. Особенностью наблюдения является, помимо карциномы, присутствие аденомы ОЩЖ с противоположной стороны, что обуславливает необходимость тщательной двусторонней ревизии шеи в подобных случаях из-за недостатка времени на выполнение полного цикла визуализирующих исследований.

В послеоперационном периоде у пациентов с гиперкальциемическим кризом достаточно часто развивается почечная недостаточность, требующая рациональной инфузионной терапии, контроля водно-электролитного баланса [7; 15]. Помимо этого, в литературе неоднократно отмечалось, что гиперкальциемия может сопровождаться нарушениями психическими нарушениями у больных [9]. В данном случае это вылилось в виде депрессии, систематических отказов от еды и физической активности.

Отдельное внимание следует уделять нутритивному статусу пациентов. Коррекция белково-энергетической недостаточности должна проводиться совместно с диетологом и нефрологом для правильного определения базовой диеты и дополнительного энтерального или белкового питания. Такой подход способствует стабилизации гемодинамики, более быстрой активизации больных и профилактике послеоперационных осложнений.

Заключение. Данное клиническое наблюдение демонстрирует необходимость своевременной диагностики пГПТ, особенно вызванной карциномами ОЩЖ. Не диагностированная вовремя патология может привести к тяжелым метаболическим нарушениям и органной дисфункции, вплоть до развития гиперкальциемического криза. Основным этапом лечения гиперкальциемического криза является хирургическое вмешательство, успех которого заключается не только в правильной предоперационной подготовке, но и послеоперационном ведении больных.

Конфликт интересов: авторы подтверждают отсутствие конфликта интересов, о котором необходимо сообщить.

Conflict of interest: The authors declare no conflict of interest.

ЛИТЕРАТУРА

1. Lee P. K., Jarosek S. L., Virnig B. A. Trends in the incidence and treatment of parathyroid cancer in the United States. *Cancer*. 2007;109:1736–1741. doi: 10.1002/cncr.22599.
2. Fingeret A. L. Contemporary Evaluation and Management of Parathyroid Carcinoma. *JCO Oncol. Pract.* 2021;17(1):17-21. doi: 10.1200/JOP.19.00540.
3. Thompson S. D., Prichard A. J. The management of parathyroid carcinoma. *Curr. Opin. Otolaryngol. Head. Neck. Surg.* 2004;12:93–97. doi: 10.1097/00020840-200404000-00007.
4. Клинические рекомендации по первичному гиперпаратиреозу, краткая версия. *Проблемы Эндокринологии*. 2021;67(4):94-124. <https://doi.org/10.14341/probl12801>.
5. Levin K.E., Galante M., Clark O.H. Parathyroid carcinoma versus parathyroid adenoma in patients with profound hypercalcemia. *Surgery*. 1987; 101:649-660.
6. Muntaser A., Thelen A., Sehgal A. R., McHenry C. R. Hyperparathyroid crisis: Characteristics and outcomes. *Am J Surg*. 2023; 225(3):477-480. doi: 10.1016/j.amjsurg.2022.10.028.
7. Гаврилова Е. Г., Храпов К. Н. Гиперкальциемический гиперпаратиреотидный криз. *Вестник анестезиологии и реаниматологии*. 2019;16(3):55-62. doi: 10.21292/2078-5658-2019-16-3-55-62.
8. Beck W., Lew J. I., Solorzano C. C. Hypercalcemic crisis in the era of targeted parathyroidectomy. *J. Surg. Res.* 2011; 171:404–408. doi: 10.1016/j.jss.2011.04.010.
9. Cannon J., Lew J. I., Solorzano C. C. Parathyroidectomy for hypercalcemic crisis: 40 years' experience and long-term outcomes. *Surgery*. 2010;148:807–812. doi: 10.1016/j.surg.2010.07.041.
10. Walsh J., Gittoes N., Selby P. Society for Endocrinology Endocrine Emergency Guidance: Emergency management of acute hypercalcaemia in adult patients. *Endocr Connect* 2016; 5: G9–G11. doi: 10.1530/EC-16-0055.
11. Phitayakorn R., McHenry C. R. Hyperparathyroid crisis: use of bisphosphonates as a bridge to parathyroidectomy. *J. Am. Coll. Surg.* 2008;206:1106–15. doi: 10.1016/j.jamcollsurg.2007.11.010.
12. Mamedova E., Kolodkina A., Vasilyev E.V. Successful Use of Denosumab for Life-Threatening Hypercalcemia in a Pediatric Patient with Primary Hyperparathyroidism. *Horm. Res. Paediatr.* 2020;93:272-278. doi: 10.1159/000510625.
13. Jadhao P., Mangaraj S. Utility of denosumab therapy in management of severe hypercalcaemia caused by primary hyperparathyroidism - Case report

with review of literature. *J. R. Coll. Physicians. Edinb.* 2023;24:14782715231159741. doi: 10.1177/14782715231159741.

14. Гостимский А. В., Матвеева З. С., Романчишен А. Ф. Первичный гиперпаратиреоз в детском возрасте *Педиатр*. 2017;8(5):20-24. doi: 10.17816/PED8520-24
15. Калинин А. П., Котова И. В., Бритвин Т. А. Гиперкальциемический криз. *Альманах клинической медицины*. 2014;32:101-104.
16. das Neves M. C., Rosano M., Ohe M. N. Planned parathyroidectomy: the new standard in hypercalcemic crisis. *Arch Endocrinol Metab.* 2023;12;67(4):e000613. doi: 10.20945/2359-3997000000613.

REFERENCES

1. Lee P. K., Jarosek S. L., Virnig B. A. Trends in the incidence and treatment of parathyroid cancer in the United States. *Cancer*. 2007;109:1736–1741. doi: 10.1002/cncr.22599.
2. Fingeret A. L. Contemporary Evaluation and Management of Parathyroid Carcinoma. *JCO Oncol. Pract.* 2021;17(1):17-21. doi: 10.1200/JOP.19.00540.
3. Thompson S. D., Prichard A. J. The management of parathyroid carcinoma. *Curr. Opin. Otolaryngol. Head. Neck. Surg.* 2004;12:93–97. doi: 10.1097/00020840-200404000-00007.
4. Clinical guidelines for primary hyperparathyroidism, short version. *Problemy Endokrinologii*. 2021;67(4):94-124. (in Russ). <https://doi.org/10.14341/probl12801>.
5. Levin K. E., Galante M., Clark O. H. Parathyroid carcinoma versus parathyroid adenoma in patients with profound hypercalcemia. *Surgery*. 1987;101:649-660.
6. Muntaser A., Thelen A., Sehgal A. R., McHenry C. R. Hyperparathyroid crisis: Characteristics and outcomes. *Am J Surg*. 2023;225(3):477-480. doi: 10.1016/j.amjsurg.2022.10.028.
7. Gavrilova E. G., Hrapov K. N. Hypercalcemic hyperparathyroid crisis. *Vestnik anesteziologii i reanimatologii*. 2019;16(3):55-62. (in Russ). doi: 10.21292/2078-5658-2019-16-3-55-62.
8. Beck W., Lew J. I., Solorzano C. C. Hypercalcemic crisis in the era of targeted parathyroidectomy. *J. Surg. Res.* 2011;171:404–408. doi: 10.1016/j.jss.2011.04.010.
9. Cannon J., Lew J. I., Solorzano C. C. Parathyroidectomy for hypercalcemic crisis: 40 years' experience and long-term outcomes. *Surgery*. 2010;148:807–812. doi: 10.1016/j.surg.2010.07.041.
10. Walsh J., Gittoes N., Selby P. Society for Endocrinology Endocrine Emergency Guidance: Emergency management of acute hypercalcaemia

in adult patients. *Endocr Connect* 2016; 5: G9–G11. doi: 10.1530/EC-16-0055.

11. Phitayakorn R., McHenry C. R. Hyperparathyroid crisis: use of bisphosphonates as a bridge to parathyroidectomy. *J. Am. Coll. Surg.* 2008; 206:1106–15. doi: 10.1016/j.jamcollsurg.2007.11.010.

12. Mamedova E., Kolodkina A., Vasilyev E. V. Successful Use of Denosumab for Life-Threatening Hypercalcemia in a Pediatric Patient with Primary Hyperparathyroidism. *Horm. Res. Paediatr.* 2020; 93:272-278. doi: 10.1159/000510625.

13. Jadhao P., Mangaraj S. Utility of denosumab therapy in management of severe hypercalcaemia caused by primary hyperparathyroidism - Case report

with review of literature. *J. R. Coll. Physicians. Edinb.* 2023;24:14782715231159741. doi: 10.1177/14782715231159741.

14. Gostimskii A. V., Matveeva Z. S., Romanchishen A. F. Primary hyperparathyroidism in childhood. *Pediatr.* 2017; 8(5): 20-24. (In Russ.). doi: 10.17816/PED8520-24

15. Kalinin A. P., Kotova I. V., Britvin T. A. Hypercalcemic crisis. *Al'manah klinicheskoy mediciny.* 2014; 32: 101-104. (In Russ).

16. das Neves M. C., Rosano M., Ohe M. N. Planned parathyroidectomy: the new standard in hypercalcemic crisis. *Arch Endocrinol Metab.* 2023;12;67(4):e000613. doi: 10.20945/2359-3997000000613.

РЕЗУЛЬТАТЫ ЛЕЧЕНИЯ ПАЦИЕНТА С МАНИФЕСТНЫМ ПЕРВИЧНЫМ ГИПЕРПАРАТИРЕОЗОМ, ОСЛОЖНЁННЫМ ФИБРОЗНО-КИСТОЗНЫМ ОСТЕИТОМ И ГИПЕРКАЛЬЦИЕМИЧЕСКИМ КРИЗОМ (КЛИНИЧЕСКОЕ НАБЛЮДЕНИЕ)

Меньков А. В.¹, Родин А. Г.²

¹Кафедра общей, оперативной хирургии и топографической анатомии им. А.И. Кожевникова, ФГБОУ ВО «Приволжский исследовательский медицинский университет» Министерства здравоохранения Российской Федерации 603950, ГСП-470, г. Нижний Новгород, пл. Минаина и Пожарского, д.10/1

²ГБУЗ НО «НОКБ им. Н. А. Семашко», 603000 г. Нижний Новгород, ул. Родионова, д. 190

Для корреспонденции: Меньков Андрей Викторович, доктор медицинских наук, профессор кафедры общей хирургии им. А.И. Кожевникова ФГБОУ ВО «ПИМУ», E-mail: avmenkov@gmail.com

For correspondence: Andrey V. Menkov Dr. Sci. Med., professor of department of the general surgery Privolzhsky Research Medical University, E-mail: avmenkov@gmail.com

Information about authors:

Menkov A.V., <http://orcid.org/0000-0002-6867-7144>

Rodin A.G., <http://orcid.org/0009-0009-6276-988X>

РЕЗЮМЕ

В статье представлен анализ результатов хирургического лечения пациента с манифестным течением первичного гиперпаратиреоза, обусловленного аденоматозной гиперплазией околощитовидных желёз, осложнённого развитием фиброзно-кистозного остеита, гиперкальциемического криза. Редкость данной патологии, а также особенности диагностики и лечения заболевания могут представлять практический интерес для клиницистов.

Ключевые слова: первичный гиперпаратиреоз, аденоматозная гиперплазия околощитовидных желёз, фиброзно-кистозный остеит, гиперкальциемический криз.

RESULTS OF TREATMENT OF A PATIENT WITH MANIFESTING PRIMARY HYPERPARATHYROIDISM AND COMPLICATED BY OSTEITIS FIBROSA CYSTICA, HYPERCALCEMIC CRISIS (CLINICAL CASE)

Menkov A. V.¹, Rodin A. G.²

¹Privolzhsky Research Medical University, Nizhny Novgorod, Russia

²Regional Clinical Hospital named after N. A. Semashko, Nizhny Novgorod, Russia

SUMMARY

The article presents an analysis of surgical treatment of a patient with a manifested course of primary hyperparathyroidism caused by adenomatous hyperplasia of the parathyroid glands, complicated by the development of Osteitis fibrosa cystica, and hypercalcemic crisis. The rarity of this pathology, as well as the features of the diagnosis and treatment of the disease, may be of practical interest to clinicians.

Key words: primary hyperparathyroidism, adenomatosis hyperplasia of the parathyroid glands, osteitis fibrosa cystica, hypercalcemic crisis.

Актуальность. С удовлетворением следует отметить, что первичный гиперпаратиреоз (ПГПТ) в сознании большинства врачей перестал ассоциироваться с «чрезвычайно редкой» нозологической формой и занял своё достойное третье место в структуре эндокринной патологии [1; 2; 3]. Но, к сожалению, случаи, когда диагноз ПГПТ устанавливается уже при наличии осложнённого течения заболевания, ещё встречаются в клинической практике [4; 5]. Такие клинические проявления этого страдания, как фиброзно-кистозный остеит, гиперкальциемический криз, приводят к инвалидизации пациентов, а порой и летальному исходу

[6-9]. Именно такое осложнённое течение ПГПТ и иллюстрирует наше клиническое наблюдение.

Работа выполнена в хирургической клинике Нижегородской областной клинической больницы им. Н.А. Семашко и основана на проспективном анализе жалоб, анамнеза заболевания, результатов объективного осмотра, лабораторных и инструментальных методов исследования, а также данных медицинских документов пациента.

Описание клинического случая

Пациент С.Н.Ш., 60 лет госпитализирован в 1 хирургическое отделение Нижегородской областной клинической больницы им. Н. А. Семашко

2023, том 26, № 3

12.04.2023 с жалобами на сильную слабость, головокружение, отсутствие аппетита, боли в животе, запоры, частые позывы на мочеиспускание, похудание. Считает, что заболел три года назад, когда начались эпизодически возникающие приступы слабости, головокружения, болей в животе. Долгое время за медицинской помощью не обра-

щался. В течение последнего года стал отмечать нарастание выше перечисленных жалоб, пропал аппетит, появились запоры, похудел на 8 кг. Обратился на приём к участковому терапевту. Обследован амбулаторно. При обзорной рентгенографии грудной клетки выявлена деформация и остеолитические изменения костных структур (рис.1).

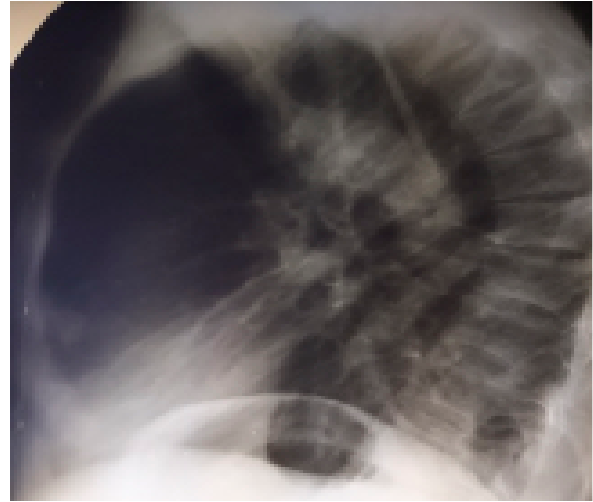
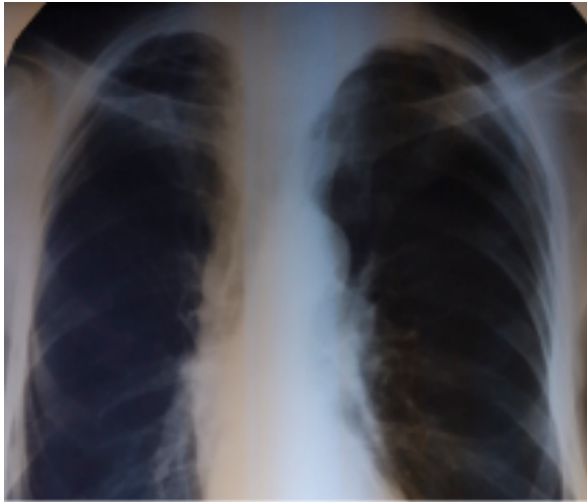


Рис. 1. Обзорные рентгенограмм грудной клетки (прямая и левая боковая проекции)
Fig. 1. Chest X-Rays (frontal and left lateral projections)

При ультразвуковом исследовании брюшной полости (УЗИ) и мультиспиральной компьютерной томографии (МСКТ) выявлен кальциноз аорты, парааортальных лимфатических узлов и поджелудочной железы (рис.2).

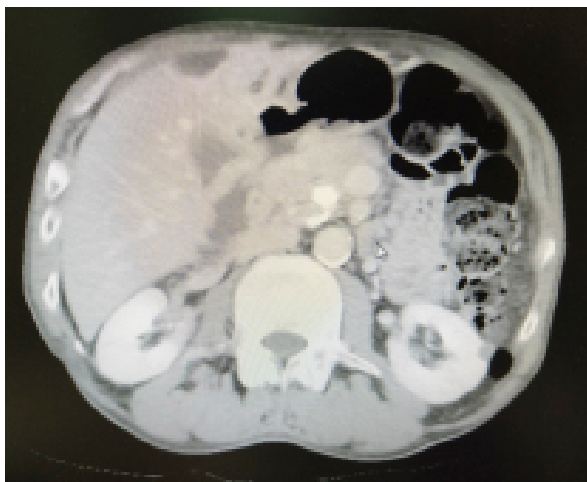

Рис. 2. Мультиспиральная компьютерная томография. Кальциноз аорты, парааортальных лимфатических узлов и поджелудочной железы
Fig. 2. Multispiral Computed Tomography. Calcification in the aorta, para-aortic lymph nodes and pancreas

При фиброэзофагогастродуоденоскопии и фиброколоноскопии органической патологии не

выявлено. В общем анализе крови – анемия (Hb 98 г/л). Сахар крови 6,9 ммоль/л. Пациент был направлен на консультацию к онкологу в Нижегородский областной онкологический диспансер с диагнозом: «опухоль брюшной полости». Пациенту была предложено оперативное лечение – диагностическая лапароскопия, от которой он категорически отказался. В связи с повышением уровня сахара в крови пациент обратился к эндокринологу в частный медицинский центр. По результатам лабораторного исследования было выявлено повышение уровней общего кальция (Ca общ.) и ионизированного кальция (Ca++) сыворотки крови: Ca общ. 3,19 ммоль/л (Референсный интервал (РИ): 2,15 – 2,57 ммоль/л), Ca++ 2,05 ммоль/л (РИ: 1,10 – 1,32 ммоль/л), а также значительное повышение уровня паратгормона – 2389,5 пг/мл (N = 15 - 65 пг/мл). По данным УЗИ щитовидной (ЩЖ) и околощитовидной желез (ОЩЖ) позади правой доли ЩЖ, прилегая к ее заднемедиальной поверхности, лоцируется гипоехогенное образование неправильной формы с чёткими неровными контурами размерами 38 x 29 мм. Также, в структуре паренхимы верхнего полюса левой доли обнаружено гипоехогенное узловое образование размерами 27 x 15мм. Установлен предварительный диагноз: первичный гиперпаратиреоз, манифестный, гиперкальциемическая форма, аденома ОЩЖ справа. По данным рентгено-остеоденситометрии тазобе-

дренных суставов показатели минеральной плотности костной ткани по Т-критерию составляют $-3,7$ стандартных отклонений (SD) от пиковой костной массы и соответствуют выраженному остеопорозу. Пациент был направлен на консультацию к хирургу-эндокринологу Нижегородской областной клинической больницы им. Н. А. Семашко.

При осмотре: состояние тяжёлое, заторможен, речь скандированная. Кожные покровы бледные, сухие, имеются участки шелушений, тургор снижен. Лицо маскообразное, амимичное. Походка шаркающая («утиная»). В позе Ромберга неустойчив. Язык сухой, обложен белым налётом. Грудная клетка неправильной формы, искривлена («утиная грудь») (рис. 3).

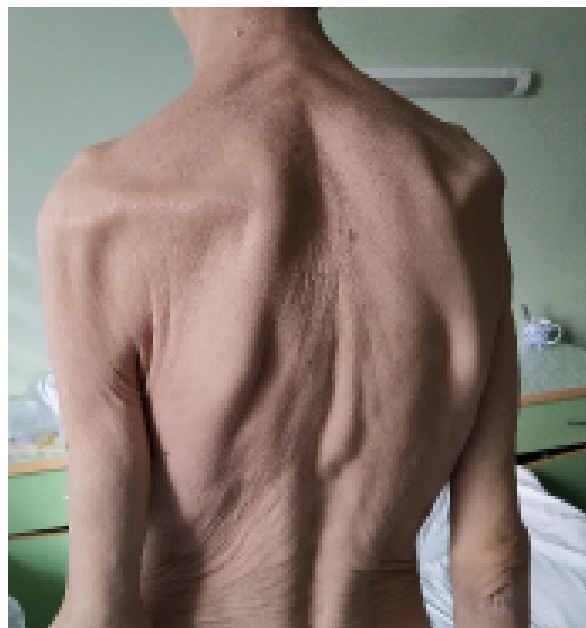
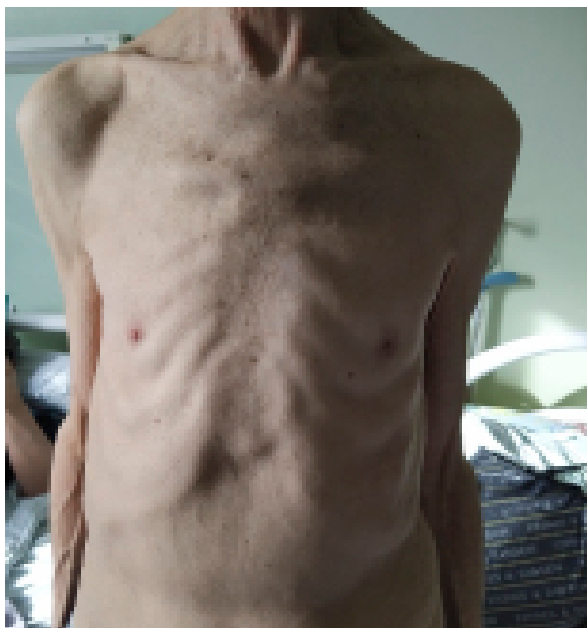
Рис. 3. Внешний вид пациента Ш. Выраженная деформация грудной клетки («утиная грудь»)
Fig. 3. Appearance of the patient. Pronounced deformity of the chest («duck chest»)

В лёгких дыхание жёсткое, единичные сухие хрипы в нижних отделах. Одышка до 22 дыхательных движений в минуту. Тоны сердца приглушены, ритмичные. АД 95/50 мм.рт.ст. Частота сердечных сокращений – 108 ударов в минуту. Частота дыхания – 18 в мин. Живот мягкий, при пальпации безболезненный. Симптом раздражения брюшины нет. Симптом Пастернацкого отрицательный с обеих сторон. Пульсация на периферических артериях отчётливая. Темп диуреза снижен.

При пальпации ЩЖ в проекции левой доли её определяется образование мягкоэластической консистенции около 2,5 см в диаметре, безболезненное при пальпации, кожа над ним не изменена.

В экстренном порядке пациент был госпитализирован в хирургическую клинику с диагнозом: Первичный гиперпаратиреоз, манифестный, остеодистрофическая форма, аденома ОЩЖ справа, фиброзно-кистозный остеоит, гиперкальциемический криз.

В биохимическом анализе крови: гипоальбуминемия – 30 г/л (РИ 35-55 г/л), повышение уровня печёночных ферментов: АлАТ – 89 Ед/л, АсАТ – 64 Ед/л, при (РИ 0–31 Ед/л) и щелочной фосфатазы – 300 Ед/л (РИ 0–270 Ед/л), а также

умеренное повышение уровня мочевины крови – 8,7 ммоль/л (РИ 1,7–8,3 ммоль/л) и креатинина – 112 ммоль/л (РИ 45–110 ммоль/л). Проведено исследование минерального статуса: Са общ. – 3,5 ммоль/л (РИ 2,15–2,57 ммоль/л), Са⁺⁺ 2,1 ммоль/л (РИ 1,10–1,32 ммоль/л), фосфора неорганического – 0,77 ммоль/л (РИ 0,81–1,62 ммоль/л). Уровень интактного паратгормона (иПТГ) – 138,5 пмоль/л (РИ 1,5 – 6,5 пмоль/л). Фосфор крови – 0,77 ммоль/л (РИ 0,81 – 1,45 ммоль/л); калий – 3,76 ммоль/л (РИ 3,5 – 5,10 ммоль/л).

Пациенту проведена предоперационная подготовка, направленная на коррекцию водно-электролитных нарушений (регидратация для восстановления почечной перфузии в сочетании с петлевыми диуретиками и препараты калия). 17.04.23 ему осуществлено оперативное вмешательство: двусторонняя ревизия ОЩЖ, субтотальная паратиреоидэктомия.

Протокол операции. Тангенциальным разрезом на передней поверхности шеи без пересечения претиреоидных мышц обнажена передняя поверхность ЩЖ. Структура её неоднородная. Истинных узлов не определяется. При ревизии ОЩЖ справа в заднем средостении между позво-

ночник и задне-боковой стенкой пищевода обнаружена гиперплазированная аденоматозно-изменённая правая нижняя ОЦЖ жёлто-вишнёвого цвета 40 x 25 мм. Правый возвратный гортанный нерв проходил по передней поверхности опухоли. При дальнейшей ревизии по задней поверхности левой доли щитовидной железы обнаружены две увеличенные аденоматозно-изменённые ОЦЖ, расположенные рядом по типу песочных часов. Размеры верхней — 30 x 18 мм, нижней — 15 x 5 мм, жёлто-вишнёвого цвета. Правая верхняя ОЦЖ не изменена. Решено её сохранить. Осу-

ществлена субтотальная паратиреоидэктомия под визуальным мониторингом возвратных гортанных нервов с сохранением правой верхней ОЦЖ. Контроль инструментов и использованного материала. Гемостаз по ходу операции. Резиновый выпускник по задней поверхности ЩЖ. Шов раны. Ас. повязка.

Препарат (рис. 4): Удалённые аденоматозно-изменённые гиперплазированные ОЦЖ жёлто-вишнёвого цвета. Размеры правой нижней — 40 x 25 мм, левой верхней — 30 x 18 мм, левой нижней — 15 x 5 мм.

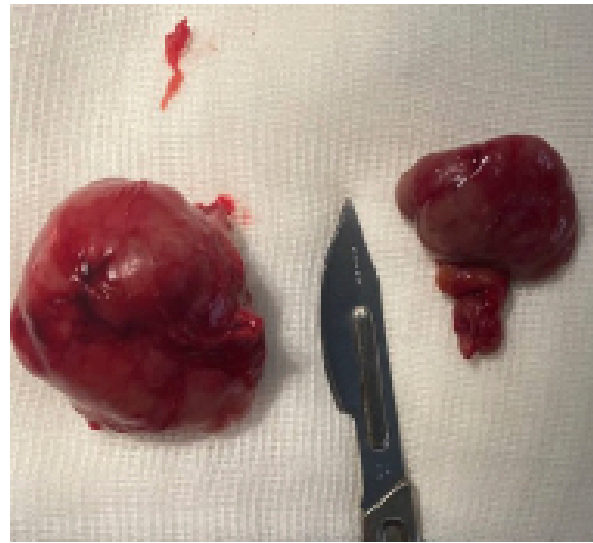
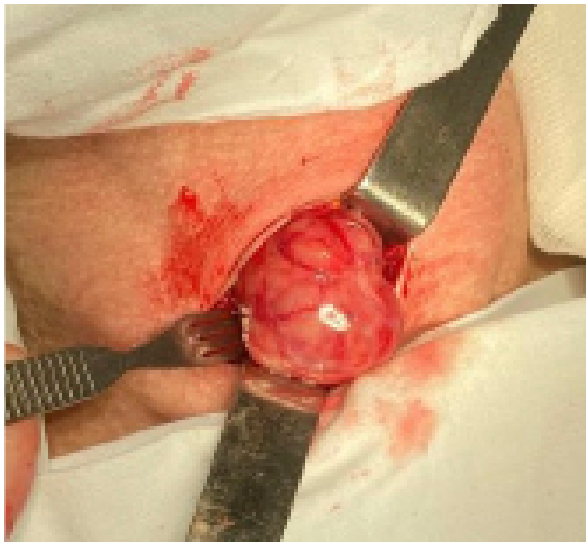


Рис. 4. Гиперплазированная аденоматозно-изменённая правая нижняя ОЦЖ жёлто-вишнёвого цвета, извлечённая из клетчатки средостения (слева) и удалённые аденоматозно-изменённые ОЦЖ жёлто-вишнёвого цвета. Размеры правой нижней — 40 x 25 мм, левой верхней — 30x18 мм, левой нижней — 15x5 мм (справа)

Fig. 4. Hyperplastic adenomatous-altered right lower parathyroid of yellow-cherry color, extracted from mediastinal tissue (left) and removed adenomatous parathyroid of yellow-cherry color. Dimensions of the lower right – 40x25 mm, upper left – 30x18 mm, lower left - 15x5 mm (right)

Диагноз после операции: Аденоматозная гиперплазия левых и правой нижней ОЦЖ. Первичный гиперпаратиреоз, манифестный, остеодистрофическая форма. Фиброзно-кистозный остеоит. Гиперкальциемического криз.

Гистологическое исследование операционного материала: аденоматозная гиперплазия ОЦЖ.

Послеоперационный период протекал тяжело, с явлениями печёчно-почечной недостаточности. В тоже время на фоне проводимой интенсивной терапии и экстракорпоральной вено-венозной гемофильтрации удалось добиться снижения уровня мочевины и креатинина (до 7,6 ммоль/л и 110 ммоль/л - соответственно). На фоне введения препаратов глюконата кальция, показатели минерального обмена нормализовались. Уровень общего кальция через неделю после операции составил: 2,3 ммоль/л, ионизированного 1.19

ммоль/л, иПТГ – 2,4 пмоль/л. Операционная рана на передней поверхности шеи зажила первичным натяжением. Швы сняты на 6 сутки. Выписан через 10 суток после операции на амбулаторное лечение у хирурга и эндокринолога.

Осмотрен через два месяца после операции. Чувствует себя хорошо. Головокружения не беспокоят. Отмечает «прилив сил», начал работать в саду. Появился аппетит, прибавил в весе 6 кг. По результатам исследования минерального статуса на фоне приёма карбоната кальция в дозе 0,5 в сутки: Са общ. - 2,2 ммоль/л, Са⁺⁺ 1,04 ммоль/л, фосфора неорганического – 1,12 ммоль/л. Уровень иПТГ – 3,2 пмоль/л.

Осложнённое течение манифестного ПГПТ у мужчины, обусловленное аденоматозной гиперплазией нескольких ОЦЖ не часто встречается в клинической практике. Мужчины страдают

этой патологией в три раза реже, чем женщины, а частота манифестного течения ПГПТ, обусловленного аденоматозной гиперплазией нескольких ОЩЖ по данным разных авторов не превышает 10% [2; 3; 4]. Сочетание таких клинических проявлений заболевания, как фиброзно-кистозный остеит, кальциноз органов брюшной полости и развитие гиперкальциемического криза по разным источникам литературы наблюдается в 1-3% случаев [5-9]. Факт развития гиперкальциемического криза у пациента подтверждается характерной клинической картиной и показателями кальциевого обмена, что согласуется с данными других авторов [5; 9]. Выбор активной хирургической тактикой в лечении пациента, заключающейся в экстренной госпитализации в хирургический стационар, адекватной предоперационной подготовке (регидратация для восстановления почечной перфузии в сочетании с петлевыми диуретиками и препараты калия), двусторонней ревизии ОЩЖ в ходе оперативного вмешательства определили благоприятный исход хирургического лечения и не противоречит мнению других авторов [5; 10; 11].

ЗАКЛЮЧЕНИЕ

Данное клиническое наблюдение представляет интерес для широкого круга врачей различных специальностей не только в связи с редкой встречаемостью представленных клинических проявлений осложнённого течения ПГПТ у мужчины, обусловленного аденоматозной гиперплазией нескольких ОЩЖ, но и выбранной активной хирургической тактикой в лечении пациента. Экстренная госпитализация в хирургический стационар, адекватная предоперационная подготовка, двусторонняя ревизия околощитовидных желёз в ходе оперативного вмешательства позволили добиться благоприятных результатов хирургического лечения.

Конфликт интересов. Авторы заявляют об отсутствии конфликта интересов.

Conflict of interest. The authors declare no conflict of interest.

ЛИТЕРАТУРА

1. Мокрышева Н. Г., Еремкина А. К., Мирная С. С., Крупинова Ю. А., Воронкова И. А., Ким И. В., Бельцевич Д. Г., Кузнецов Н. С., Пигарова Е. А., Рожинская Л. Я., Дегтярев М. В., Егшатын Л. В., Румянцев П. О., Андреева Е. Н., Анциферов М. Б., Маркина Н. В., Крюкова И. В., Каронова Т. Л., Лукьянов С. В., Слепцов И. В., Чагай Н. Б., Мельниченко Г. А., Дедов И. И. Клинические рекомендации по первичному гиперпаратиреозу, краткая версия. Проблемы эндокринологии 2021; 67(4): 94-124. doi: <https://doi.org/10.14341/probl12801>
2. Мокрышева Н. Г., Еремкина А. К., Ковалева Е. В., Крупинова Ю. А., Викулова О. К. Современные проблемы гипер- и гипопаратиреоза. Терапевтический архив 2021; 93(10): 1149–1154. doi: <https://doi.org/10.26442/00403660.2021.10.201109>
3. Silva B. C., Cusano N. E., Bilezikian J. P. Primary hyperparathyroidism: Best Pract Res Clin Endocrinol Metab. 2018 Oct;32(5):593-607. doi: <https://doi.org/10.1016/j.beem.2018.09.004>.
4. Bilezikian J. P., Cusano N. E., Khan A. A., Liu J. M., Marcocci C., Bandeira F. Primary hyperparathyroidism. Nat Rev Dis Primers. 2016 May 19;2:16033. doi: <https://doi.org/10.1038/nrdp.2016.33>.
5. Akkas B. E., Demirel B. B., Unlu E. N., Ucmak G. A rare case describing catastrophic destruction of the whole skeleton caused by severe hyperparathyroidism. BMJ Case Rep. 2015 Oct 21;2015:43. doi: <https://doi.org/10.1136/bcr-2015-211796>.
6. Vanitcharoenkul E., Singsampun N., Unnanuntana A., Sirinvaravong S. Osteitis Fibrosa Cystica and pathological fractures-the classic but neglected skeletal manifestation of primary hyperparathyroidism: a case report. BMC Musculoskelet Disord. 2021 May 14;22(1):443. doi: <https://doi.org/10.1186/s12891-021-04326-1>.
7. Misiorowski W., Czajka-Oraniec I., Kochman M., Zgliczyński W., Bilezikian J.P. Osteitis fibrosa cystica – a forgotten radiological feature of primary hyperparathyroidism. Endocrine. 2017 Nov;58(2):380-385. doi: <https://doi.org/10.1007/s12020-017-1414-2>.
8. Kasperk C. Hypercalcemic crisis and hypocalcemic tetany. Internist (Berl). 2017 Oct;58(10):1029-1036. doi: <https://doi.org/10.1007/s00108-017-0311-3>
9. Ahmad S., Kuraganti G., Steenkamp D. Hypercalcemic crisis: a clinical review. Am J Med. 2015 Mar;128(3):239-45. doi: [10.1016/j.amjmed.2014.09.030](https://doi.org/10.1016/j.amjmed.2014.09.030).
10. Бузанаков Д. М., Слепцов И. В., Семенов А. А., Черников Р. А., Новокшонов К. Ю., Карелина Ю. В., Тимофеева Н. И., Яневская Л. Г., Джуматов Т. А. Место двусторонней ревизии шеи при хирургическом лечении первичного гиперпаратиреоза. Проблемы эндокринологии. 2023;68(6):22–29. doi: <https://doi.org/10.14341/probl13096>.
11. Walsh N. J., Sullivan B. T., Duke W. S., Terris D. J. Routine bilateral neck exploration and four-gland dissection remains unnecessary in modern parathyroid surgery. Laryngoscope Investigative Otolaryngology. 2018 Nov;4(1):188–192. doi: [10.1002/lio2.223](https://doi.org/10.1002/lio2.223).

REFERENCES

1. Mokrysheva N.G., Eremkina A.K., Mirnaya S.S., Krupinova YU. A., Voronkova I. A., Kim I. V., Beltsevich D. G., Kuznetsov N. S., Pigarova E. A., Rozhinskaya L. Ya., Degtyarev M. V., Egshatyan L. V., Rummyantsev P. O., Andreeva E. N., Antsiferov M. B., Markina N. V., Kryukova I V., Karonova T. L., Lukyanov S. V., Sleptsov I. V., Chagai N. B., Melnichenko G. A., Dedov I. I. Guidelines on primary hyperparathyroidism, short version. *Problems of Endocrinology*, 2021;67(4):94-124. (In Russ.) doi: <https://doi.org/10.14341/probl12801>
2. Mokrysheva N. G., Eremkina A. K., Kovaleva E. V., Krupinova YU. A., Vikulova O. K. Modern problems of hyper- and hypoparathyroidism. *Terapevticheskiy arkhiv* 2021;93(10):1149–1154. (In Russ.) doi: <https://doi.org/10.26442/00403660.2021.10.201109>
3. Silva B. C., Cusano N. E., Bilezikian J. P. Primary hyperparathyroidism: Best Pract Res Clin Endocrinol Metab. 2018 Oct;32(5):593-607. doi: <https://doi.org/10.1016/j.beem.2018.09.004>.
4. Bilezikian J. P., Cusano N. E., Khan A. A., Liu J. M., Marcocci C., Bandeira F. Primary hyperparathyroidism. *Nat Rev Dis Primers*. 2016 May 19;2:16033. doi: <https://doi.org/10.1038/nrdp.2016.33>.
5. Akkas B. E., Demirel B. B., Unlu E. N., Ucmak G. A rare case describing catastrophic destruction of the whole skeleton caused by severe hyperparathyroidism *BMJ Case Rep*. 2015 Oct 21;2015:43. doi: <https://doi.org/10.1136/bcr-2015-211796>
6. Vanitcharoenkul E., Sing Sampun N., Unnanuntana A., Sirinvaravong S. Osteitis Fibrosa Cystica and pathological fractures-the classic but neglected skeletal manifestation of primary hyperparathyroidism: a case report. *BMC Musculoskelet Disord*. 2021 May 14;22(1):443. doi: <https://doi.org/10.1186/s12891-021-04326-1>.
7. Misiorowski W., Bilezikian J. P. Osteitis Fibrosa Cystica. *JBMR Plus*. 2020 Sep 7;4(9):e10403. doi: <https://doi.org/10.1002/jbm4.10403>
8. Kasperk C. Hypercalcemic crisis and hypocalcemic tetany. *Internist (Berl)*. 2017 Oct;58(10):1029-1036. doi: [10.1007/s00108-017-0311-3](https://doi.org/10.1007/s00108-017-0311-3)
9. Ahmad S., Kuraganti G., Steenkamp D. Hypercalcemic crisis: a clinical review. *Am J Med*. 2015 Mar;128(3):239-45. doi: <https://doi.org/10.1016/j.amjmed.2014.09.030>.
10. Buzanakov D. M., Sleptsov I. V., Semenov A. A., Chernikov R. A., Novokshonov K. Y., Karelina Yu. V., Timofeeva N. I., Yanevskaya L. G., Dzhumatov T. A. Role of preoperative visualization in the choice of surgery for primary hyperparathyroidism. *Problems of Endocrinology*. 2022;68(6):22-29. (In Russ.) <https://doi.org/10.14341/probl13096>.
11. Walsh N. J., Sullivan B. T., Duke W. S., Terris D. J. Routine bilateral neck exploration and four-gland dissection remains unnecessary in modern parathyroid surgery. *Laryngoscope Investigative Otolaryngology*. 2018 Nov;4(1):188–192. doi: [10.1002/lio2.223](https://doi.org/10.1002/lio2.223).

ГИГАНТСКИЙ ЗОБ С КОМПРЕССИОННЫМ СИНДРОМОМ: КЛИНИЧЕСКИЙ СЛУЧАЙ И КОММЕНТАРИИ

Михайличенко В. Ю., Безруков О. Ф., Бутырский А. Г., Керимов Э. Я., Самарин С. А.

Институт «Медицинская академия имени С. И. Георгиевского» ФГАОУ ВО «Крымский федеральный университет имени В. И. Вернадского», 295051, бульвар Ленина 5/7, Симферополь, Россия;

Для корреспонденции: Михайличенко Вячеслав Юрьевич, заведующий кафедрой общей хирургии, анестезиологии-реаниматологии и скорой медицинской помощи, e-mail: pancreas1978@mail.ru

For correspondence: Vyacheslav Yu. Mykhaylichenko, Head of the Department of General Surgery, Anesthesiology-Reanimatology and Emergency Medical Aid, e-mail: pancreas1978@mail.ru

Information about authors:

Mykhaylichenko V. Yu., <http://orcid.org/0000-0003-4204-5912>

Bezrukov O. F., <http://orcid.org/0000-0002-0161-8959>

Butyrsky A. G., <https://orcid.org/0000-0001-5415-3756>

Kerimov E. Ya., <https://orcid.org/0000-0002-0140-1610>

Samarin S. A., <http://orcid.org/0000-0002-7046-624X>

РЕЗЮМЕ

В статье описаны случаи гигантского зоба с компрессионным синдромом, обсуждены возможные варианты его течения и лечения. Отмечено, что лишь небольшая часть больных может быть под динамическим наблюдением. Обсуждены основные осложнения и виды компрессионного синдрома при гигантском зобе.

Ключевые слова: гигантский зоб; компрессионный синдром; хирургическое лечение.

GIANT GOITER WITH COMPRESSION SYNDROME: CLINICAL CASE AND COMMENTS

Mykhaylichenko V. Yu., Bezrukov O. F., Butyrsky A. G., Kerimov E. Ya., Samarin S. A.

Institute «Medical Academy named after S. I. Georgievsky» of Vernadsky CFU, Simferopol, Russia

SUMMARY

The article describes cases of giant goiter with compression syndrome, discusses possible options for its course and treatment. It is noted that only a small part of patients can be under dynamic observation. The main complications and types of compression syndrome in giant goiter are discussed.

Key words: giant goiter; compression syndrome; surgical treatment.

Заболевания щитовидной железы (ЩЖ) занимают ведущее место в эндокринной патологии, отдельное место занимает гигантский эутиреоидный зоб с компрессионным синдромом. Компрессии может подвергаться как трахея, так и сосуды системы верхней полой вены, в крайне редких случаях пищевод [1]. Как правило, гигантские зобы являются шейно-загрудными, что несколько осложняет выполнение хирургических вмешательств, они имеют длительный анамнез заболевания и медикаментозного лечения [2]. В 90% случаев сдавлению подлежит трахея с нарушением функции дыхания, что может приводить к инфекционным заболеваниям дыхательных путей, а иногда и к синкопальным состояниям [3; 4]. Причиной последних при гигантских зобах, помимо синдрома верхней полой вены, является сдавление сонных артерий и каротидного синуса, что приводит к развитию синкопальных состояний [5]. В 25% случаев отмечается нарушение глотания, иногда ларинготрахеальная реф-

люксная болезнь [6]. При сдавлении возвратного гортанного нерва происходит нарушение голоса, описаны случаи сдавления диафрагмальных нервов с развитием острой дыхательной недостаточности [7]. Определенное количество случаев занимает гигантский загрудный диффузный токсический зоб, требующий к себе особый подход как в медикаментозной подготовке, так и хирургическом лечении [8].

Клинический случай. В отделение хирургии Клинического многопрофильного центра Святого Луки поступила больная М., 54 лет. с жалобами на наличие опухолевидного образования на передней поверхности шеи, осиплость голоса, невозможность выполнить полноценный вдох, поперхивание при глотании, наличие венозной сети на передней грудной клетке.

Из анамнеза заболевания: считает себя больной в течении 5 лет, лечилась у эндокринолога по месту жительства. Постепенно железа начала увеличиваться в размере, появились вышеописан-

2023, том 26, № 3

ные жалобы. Больная самостоятельно обратилась в клинику, где ей было выполнено оперативное лечение в объеме тиреоидэктомии. При ТАПБ: клетки фолликулярного эпителия. При КТ: ЩЖ значительно увеличена, сдавливает трахею, уходит за грудиной до дуги аорты. При бронхоскопии: трахея сужена на протяжении 6 см за счет сдавления извне.

При осмотре: положение больной вынужденное, полусидячее, выраженная одышка. Голос осипший, периодически сплевывает слюну и кашляет. В переднебоковых отделах шеи пальпируется ЩЖ значительных размеров, уходящая за грудиной. На грудной стенке и шеи значительны венозный рисунок (рис. 1).

Больной выполнена тиреоидэктомия из классического доступа (рис. 2), выписана на 4 сутки в удовлетворительном состоянии.

Гистологическое исследование: фрагменты ткани ЩЖ макро-нормофолликулярного строения с выраженным отеком стромы, очагами разрастания соединительнотканых прослоек с формированием коллоидных и кистозно-трансформированных узлов. Очаги резорбции коллоида. Тиреоидный эпителий дистрофически полиморфный с участками пролиферации и формированием подушек Сандерсона. Клиническая интерпретация: многоузловой коллоидный зоб.

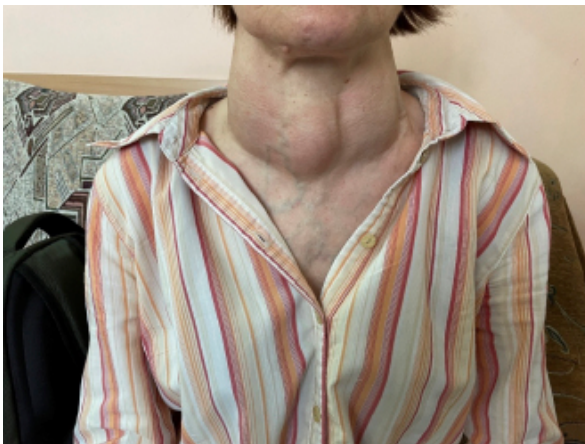

Рис. 1. Пациент с гигантским зобом и компрессионным синдромом.

Fig 1. A patient with giant goiter and compression syndrome

Тактика лечения не имеет единого мнения, некоторые специалисты считают, что необходимо максимально медикаментозно лечить данную категорию больных, эндокринные хирурги считают однозначно хирургическое лечение гигантских зобов [9]. Есть исследования, подтверждающие тот факт, что через пять лет 89% узлов ЩЖ увеличиваются в размере на 15 и более процентов [10]. Учитывая тот факт, что почти всем пациентам удается адекватно провести заместительную

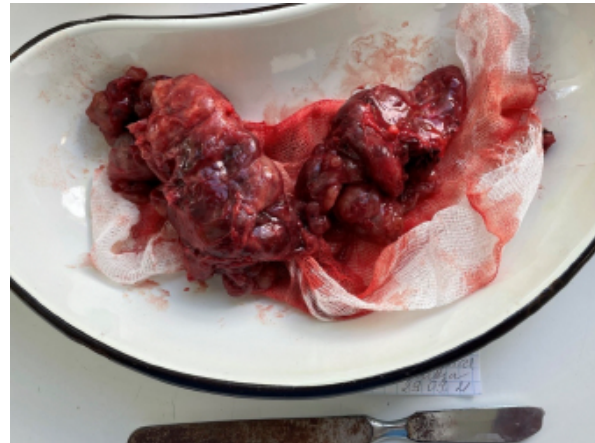

Рис. 2. Удаленный препарат ЩЖ.

Fig. 2. Removed thyroid.

терапию после тиреоидэктомии, неизбежное развитие осложнений, связанных с большими размерами ЩЖ, а также рост вероятности интраоперационных осложнений, по нашему мнению, выжидательная тактика лечения не приемлема.

Увеличение железы как правило происходит с двух сторон (рис. 3), встречаются случаи одностороннего увеличения до больших размеров с развитием одностороннего компрессионного синдрома (рис. 4). Следует отметить, что оценивать размеры и вес (от 300 до 2000 грамм) ЩЖ при развитии компрессионного синдрома стандартно нельзя, т.к. многое зависит от анатомических особенностей шеи (короткая или длинная, тонкая или толстая).

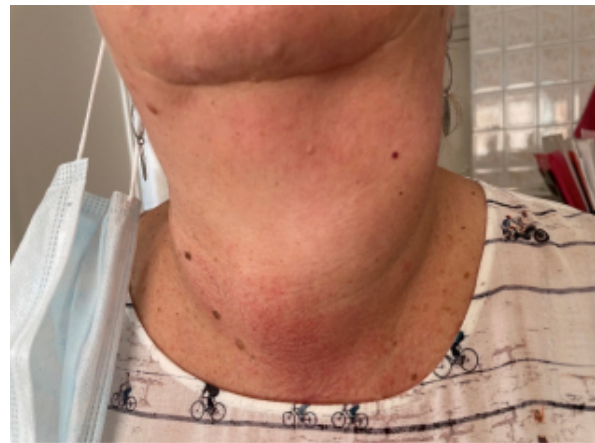

Рис. 3. Гигантский зоб с компрессионным синдромом.

Fig. 3. A patient with giant goiter and compression syndrome

ЗАКЛЮЧЕНИЕ

Гигантский эутиреоидный зоб требует хирургического лечения. Выжидательная тактика лечения больных с данной патологией допустима при небольших размерах щитовидной железы, отсутствия осложнений зоба, тяжелая сопутствующая патология и старческий возраст больного, отсутствия роста узлов.

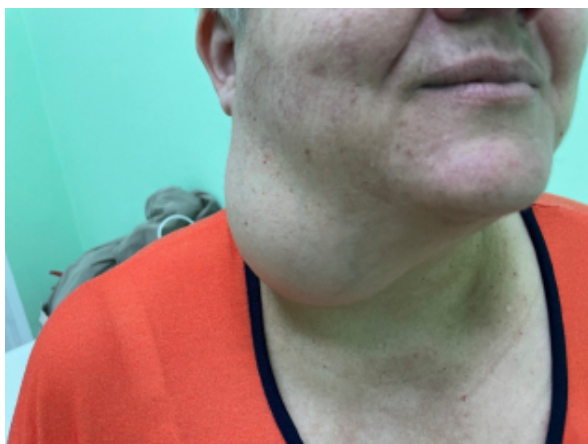

Рис. 4. Односторонний гигантский зоб с компрессионным синдромом.

Fig. 4. Unilateral goiter with compression syndrome.

Конфликт интересов. Авторы заявляют об отсутствии конфликта интересов.

Conflict of interests. Authors have no conflict of interest to declare.

ЛИТЕРАТУРА

1. Хажалиев В. А., Хажалиев Р. В. Успешное оперативное лечение гигантского кистозного зоба 5-й степени с выраженным компрессионным синдромом трахеи. Вестник Чеченского государственного университета им. А.А. Кадырова. 2015;3(19):64-67.
2. Кухтенко Ю. В., Косивцов О. А., Рясков Л. А., Абрамян Е. И. Тиреоидэктомия у больной с гигантским многоузловым нетоксическим шейно-загрудинным зобом. Тихоокеанский медицинский журнал. 2020;1(79):97-99. doi:10.34215/1609-1175-2020-1-97-99
3. Демидова Т. Ю., Кочина А. С., Иброхимов Х. Х., Халилаева А. П. Компрессионный синдром при гигантском эутиреоидном зобе. Клиническая и экспериментальная тиреологическая. 2022;18(4):14-19. doi:10.14341/ket12752
4. Din W. B. M., Farrar E., Liu C., Moor J. Cough syncope and tracheal compression secondary to a retrosternal goitre: looking for a pulmonary embolism. *BMJ Case Rep.* 2019;12(4):e228997. doi:10.1136/bcr-2018-228997
5. Agger-Nielsen H., Døssing H., Sørensen J.R. Synkope grundet monstrøs struma. *Ugeskr Laeger.* 2018;180(24):V01180048
6. Abdullah A. S., Bahjat A. S., Mohammed A. A. Huge toxic goiter extending to the posterior mediastinum: Case report with literature review. *Int J Surg Case Rep.* 2019;62(1):69-72. doi:10.1016/j.ijscr.2019.08.016
7. Manning P. B., Thompson N. W. Bilateral phrenic nerve palsy associated with benign thyroid goiter. *Acta Chir Scand.* 1989;(155):429-430
8. Журтова И. Б. Выбор тактики лечения гигантского загрудинного диффузного токсического зоба в пожилом возрасте. *Фарматека.* 2017;5(338):51-55.
9. Каталов А. Н., Александров Ю. К., Беляков И. Е. Выжидательная тактика при многоузловом зобе: ожидаемые варианты развития. *Таврический медико-биологический вестник.* 2017;20(3-2):120-124.
10. Alexander E. K., Hurwitz S., Heering, J. P. Natural history of benign solid and cystic thyroid nodules. *Ann Intern Med.* 2003;138(4):315-18. doi:10.7326/0003-4819-138-4-200302180-00010

REFERENCES

1. Khazhaliev V. A., Khazhaliev R. V. Successful surgical treatment of a giant cystic goiter of the 5th degree with severe compression syndrome of the trachea. *Bulletin of A.A. Kadyrov Chechen State University.* (In Russ.) 2015;3(19): 64-67.
2. Kukhtenko Yu. V., Kosivtsov O. A., Ryaskov L. A., Abramyam E. I. Thyroidectomy in a patient with a giant multinodular non-toxic cervical-retrosternal goiter. *Pacific Medical Journal.* 2020;1(79):97-99. (In Russ.) doi:10.34215/1609-1175-2020-1-97-99
3. Demidova T. Yu., Kochina A. S., Ibrokhimov K. K., Khalilaeva A. P. Compression syndrome in giant euthyroid goiter. *Clinical and experimental thyroidology.* 2022;18(4):14-19. (In Russ.) doi:10.14341/ket12752
4. Din W. B. M., Farrar E., Liu C., Moor J. Cough syncope and tracheal compression secondary to a retrosternal goitre: looking for a pulmonary embolism. *BMJ Case Rep.* 2019;12(4):e228997. doi:10.1136/bcr-2018-228997
5. Agger-Nielsen H., Døssing H., Sørensen J. R. Syncope due to giant goitre. *Ugeskr Laeger.* 2018;180(24):V01180048. (In Danish).
6. Abdullah A. S., Bahjat A. S., Mohammed A. A. Huge toxic goiter extending to the posterior mediastinum: Case report with literature review. *Int J Surg Case Rep.* 2019;62(1):69-72. doi:10.1016/j.ijscr.2019.08.016
7. Manning P. B., Thompson N. W. Bilateral phrenic nerve palsy associated with benign thyroid goiter. *Acta Chir Scand.* 1989;(155):429-430
8. Zhurtova I. B. The choice of tactics for the treatment of giant retrosternal diffuse toxic goiter in the elderly. *Pharmateka.* 2017;5(338):51-55. (In Russ.)
9. Katalov A. N., Aleksandrov Yu. K., Belyakov I. E. Expectant management in multinodular goiter: expected developmental options. *Tavrisheskiy mediko-biologicheskii vestnik.* 2017;20(3-2):120-124. (In Russ.)
10. Alexander E. K., Hurwitz S., Heering, J. P. Natural history of benign solid and cystic thyroid nodules. *Ann Intern Med* 2003;138(4):315-18. doi:10.7326/0003-4819-138-4-200302180-00010

БРОНХОГЕННАЯ КИСТА СРЕДОСТЕНИЯ (КЛИНИЧЕСКИЙ СЛУЧАЙ)

Стяжкина С. Н., Мальчиков А. Я., Кирьянов Н. А., Капустин Б. Б., Федоров В. Г.,
Байрамкулов М. Д., Санников П. Г., Бажина Ю. С., Гайнетдинова И. И.

ФГБОУ ВО «Ижевская государственная медицинская академия», Ижевск, Россия

Для корреспонденции: Стяжкина Светлана Николаевна, д.м.н., профессор кафедры факультетской хирургии, e-mail: sstazkina064@gmail.com

For the correspondence: Svetlana N. Styazhkina, Doctor of Medical Sciences, Professor of the Department of Faculty Surgery, e-mail: sstazkina064@gmail.com

Information about authors:

Styazhkina S. N., <https://orcid.org/0000-0001-5787-8269>

Malchikov A. Ya., <https://orcid.org/0000-0002-8038-5718>

Kiryaynov N. A., <https://orcid.org/0000-0001-6944-2083>

Kapustin B. B., <https://orcid.org/0000-0003-4076-9466>

Fedorov V. G., <https://orcid.org/0000-0002-4811-6067>

Bayramkulov M. D., <https://orcid.org/0000-0002-0710-2961>

Sannikov P. G., <https://orcid.org/0000-0001-7940-1867>

Bazhina Yu. S., <https://orcid.org/0000-0003-3477-1447>

Gainetdinova I. I., <https://orcid.org/0000-0002-9226-9546>

РЕЗЮМЕ

Бронхогенная киста является редким врождённым пороком развития бронхиального дерева, который чаще регистрируется у молодых людей и лиц среднего возраста. Причиной, приводящей к её возникновению, является нарушение развития легкого во время эмбрионального периода. Бронхогенные кисты средостения могут протекать бессимптомно или сопровождаться признаками сдавления окружающих органов с нарушением их функции. Основные жалобы пациентов – кашель и дискомфорт за грудиной. Опасность для жизни пациента возникает при развитии осложнений. Цель – рассмотреть клинический случай бронхогенной кисты средостения и продемонстрировать этапы диагностики и лечения. Пациентка И., 63 года, госпитализирована в торакальное отделение с жалобами на дискомфорт за грудиной, периодический кашель, похудение на 15 кг. Проведены общеклинические, лабораторные и инструментальные методы исследования. По данным компьютерной томографии органов грудной полости в переднем средостении слева на протяжении от нижнего края дуги аорты и до верхушки сердца выявлено мягкотканное образование с четкими слегка неровными контурами до 88х65х20 мм. На следующий день после госпитализации проведено торакоскопическое оперативное вмешательство. Предварительный диагноз: «объемное образование средостения». Образование было пунктировано, эвакуировано 70 мл бурого содержимого, в последующем образование иссечено и отправлено на гистологическое исследование, где был верифицирован диагноз бронхогенной кисты. Послеоперационный период протекал без осложнений. Заключение. Бронхогенная киста средостения часто имеет скрытое течение или стёртую клиническую картину, что затрудняет постановку диагноза. Кисты средостения имеют высокую вероятность инфицирования, с риском развития осложнений, поэтому оперативное лечение необходимо проводить неотложно после постановки диагноза. Оптимальным методом лечения этой патологии является торакоскопическое удаление кисты.

Ключевые слова: средостение; опухоль; бронхогенная киста; торакоскопия.

BRONCHOGENIC CYST OF THE MEDIASTINUM (CLINICAL CASE)

Styazhkina S. N., Malchikov A. Ya., Kiryaynov N. A., Kapustin B. B., Fedorov V. G., Bayramkulov M. D.,
Sannikov P. G., Bazhina Yu. S., Gainetdinova I. I.

Izhevsk State Medical Academy, Izhevsk, Russia

SUMMARY

Bronchogenic cyst is a rare congenital malformation of the bronchial tree, which is more often registered in young people and middle-aged people. The reason leading to its occurrence is a violation of the development of the lung during the embryonic period. Bronchogenic mediastinal cysts may be asymptomatic or accompanied by signs of surrounding organs compression with their dysfunction. The main complaints of patients are cough and discomfort behind the breastbone. The danger to the patient's life occurs with the development of complications. The goal is the discussion of a clinical case of bronchogenic mediastinal cyst. Patient I., 63 years old, was hospitalized with complaints of discomfort behind the breastbone, periodic cough, weight loss to 15 kg. General clinical, laboratory and instrumental research methods were carried out. According to CT organs in the anterior mediastinum on the left, from the lower edge of the aortic arch to the top of the heart, a soft tissue mass with clear slightly uneven contours to 88x65x20 mm. Next day thoracoscopic surgery was performed. Preliminary diagnosis: «volumetric mass of mediastinum.» The mass was punctured, 70 ml of brown contents were

aspirated, subsequently the formation was excised and sent for histological examination, where the diagnosis of bronchogenic cyst was verified. The postoperative period proceeded without complications. Conclusions. Bronchogenic cyst of the mediastinum often has a latent course or an erased clinical picture, which makes it difficult to diagnose. Mediastinal cysts have a high probability of infection, with the risk of complications, so surgical treatment should be carried out urgently after diagnosis. The optimal method of treating is thoracoscopic cyst removal.

Key words: mediastinum; tumor; bronchogenic cyst; thoracoscopy.

Опухоли средостения — группа доброкачественных и злокачественных опухолей, различной структуры, находящихся в анатомических пределах средостения и имеющих неорганическое происхождение [1; 2]. Кисты средостения могут иметь бессимптомное течение или сопровождаться признаками компрессии окружающих органов (bronхов, пищевода, предсердий, артерий), нарушая их функцию [3].

На долю опухолей и кист средостения приходится 3–7% всех злокачественных и около 3% доброкачественных новообразований органов грудной полости. Выявляется у мужчин и женщин преимущественно молодого и среднего возраста с одинаковой частотой [4].

Бронхогенные кисты локализуются в центральном или заднем средостении, в непосредственной близости к трахее, главным и долевым бронхам. Типичная их локализация — в правой паратрахеальной области и под бифуркацией трахеи [5]. Кисты выстланы цилиндрическим или кубическим эпителием. Внутренний покров альвеолярных кист состоит из альвеолярного эпителия [6].

Кроме кист, в средостении могут развиваться истинные доброкачественные и злокачественные опухоли: тимомы, тератомы, липомы, нейрогенные опухоли, лимфомы, саркомы, лимфогенные метастазы злокачественных опухолей различных органов и др. [7].

Проблема диагностики и лечения кист средостения относится к числу наиболее сложных и актуальных разделов пульмонологии и торакальной хирургии. Ведущая роль в диагностике кист средостения принадлежит лучевым методам исследования — КТ органов грудной клетки, МРТ средостения [8]. Лечение кист средостения только хирургическое. Целью хирургических вмешательств является удаление выявленных кист и устранение возникших осложнений [9]. В зависимости от конкретного клинического случая оперативный доступ к кистам средостения может осуществляться как путём классических открытых методов — торакотомии, стернотомии, так и миниинвазивно [10].

Приводим собственное клиническое наблюдение пациентки с бронхогенной кистой средостения.

Пациентка И., 63 года, госпитализирована в торакальное отделение БУЗ УР «Городская клиническая больница № 9 МЗ УР» г. Ижевск. При этом жаловалась на дискомфорт за грудиной, периодический кашель, похудение на 15 кг. Из анамнеза: недавно перенесла новую коронавирусную инфекцию. Состояние больной удовлетворительное. Кожные покровы физиологической окраски. Лимфоузлы не увеличены, безболезненные. Щитовидная железа не увеличена, безболезненная. Суставы не изменены, при пальпации безболезненные, движения в полном объёме. Грудная клетка нормостеническая. Дыхание — везикулярное. Тоны сердца — ритмичные, ЧСС - 66 уд/мин, АД 120/70 мм рт.ст. Язык влажный, не обложен. Живот мягкий, безболезненный. Перистальтика выслушивается. Симптомов раздражения брюшины нет. Из анамнеза известно, что работала в Следственном комитете, где неоднократно были получены травмы грудной клетки. Вредные привычки: курение.

В общем анализе крови: эритроциты $4,41 \times 10^{12}/л$, гемоглобин 133 г/л, гематокрит 0,396, тромбоциты $276 \times 10^9/л$, СОЭ - 12 мм/ч.

Биохимический анализ крови: без отклонений
Общий анализ мочи — без особенностей.

Прицельная рентгенография (после дренирования): мягкие ткани: подкожная эмфизема по латеральной поверхности грудной клетки. Плевральная полость дренирована. Пневмоторакс не определяется. Легочное поле: снижена прозрачность в наддиафрагмальных отделах, легочной рисунок не изменен. Средостение в поперечнике: не расширено. Купол диафрагмы нечеткий, ровный. Боковой синус затенен (рис. 1).

КТ органов грудной полости: средостение расположено обычно. Увеличение лимфоузлов в средостении и увеличения периферических лимфоузлов грудной клетке не определяются. В переднем средостении слева на протяжении от нижнего края дуги аорты и до верхушки сердца определяется мягкотканое образование с четкими слегка неровными контурами до $88 \times 65 \times 20$ мм, образование широко прилежит к поверхности перикарда без признаков его инфильтрации. Паренхиматозные и полые органы верхнего этажа брюшной полости и забрюшинного пространства в зоне исследования без видимых структурных изменений.

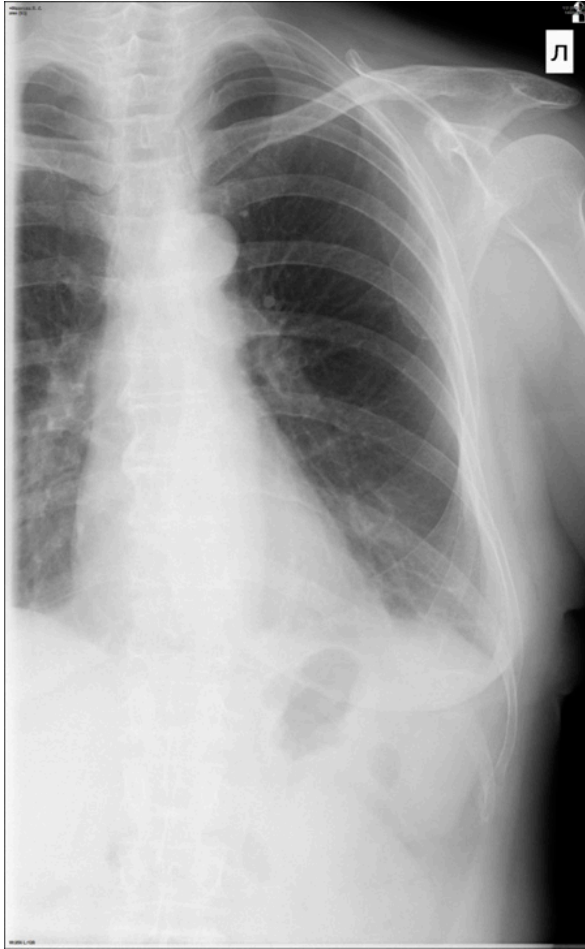


Рис. 1. Прицельная рентгенография грудной клетки
Fig. 1. Targeted chest X-ray

ЛЕГКИЕ: прозрачные, без очаговых и инфильтративных теней, плотность паренхимы легочной ткани в пределах нормы, объем легких не изменен, сосудистый рисунок усилен, с умеренным позиционным гипостазом. Просветы бронхов визуализируются. До уровня субсегментарных, проходимы, свободны, равномерно суживаются к периферии. Экстатических изменений калибра бронхов не выявлено, стенки их уплотнены, корни малоструктурны не расширены, жидкости в плевральных полостях не определяется.

ЗАКЛЮЧЕНИЕ: Очаговых, инфильтративных и интерстициальных воспалительных изменений в паренхиме легких не выявлено. Бронхит 1ст. Умеренный позиционный гипостаз. Объемное образование переднего средостения (тимома?). Дистрофические изменения позвоночника (рис. 2).

Ультразвуковое исследование (УЗИ) плевральной полости. Заключение: Свободная жидкость в плевральном синусе справа не визуализируется, в плевральном синусе слева 10-15 мл.

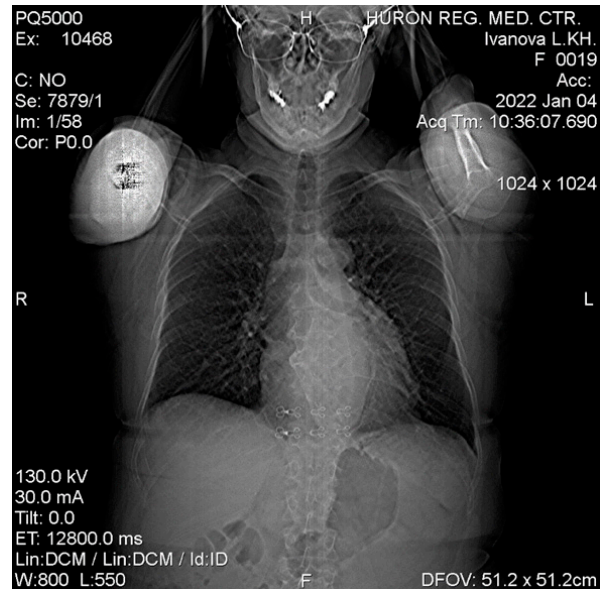


Рис. 2. Компьютерная томография органов грудной клетки
Fig. 2. CT image of thoracic organs

УЗИ брахиоцефальных сосудов. Заключение: Атеросклероз брахиоцефальных сосудов со стенозом 25/40%.

УЗИ щитовидной железы. Заключение: в левой доле незначительное понижение эхогенности, узел до 11x5 мм. Неоднородного ячеистого строения с четкими ровными контурами. В правой доле аналогичный узел до 13x9 мм повышенной эхогенности, неоднородный, с четкими ровными контурами. Кровоток не изменен. УЗИ признаки узлов обеих долей.

После осмотра анестезиолога, соответствующей предоперационной подготовки больная была взята на операцию с диагнозом: объемное образование средостения (киста, липома под вопросом). Оперативное вмешательство выполнено: 26.01.2022 - торакоскопия слева, удаление кисты под эндотрахеальным наркозом. Торакоскопия слева - в плевральной полости сращения и выпота нет, легкое коллабировано, у передней боковой поверхности перикарда с переходом на медиастенальную плевру и частично грудную стенку имеется неправильной формы мягкотканое образование с тонкой стенкой и жидкостным содержимым 8x6x2 см, частично спаяна с перикардиальной клетчаткой. Пункция - до 70 мл бурой жидкости - аспирация элетроотсосом, произведена эксцизия образования с помощью скальпеля. Контроль гемостаза - сухо. Иной патологии не выявлено. Трубоччатый дренаж в плевральную полость. Легкое расправлено. Раны ушиты. Класс раны 1.

Макропрепарат: препарат представлен стенкой многокамерной кисты 8x6x2 см отправлен на гистологическое исследование. Макроскопически

представляют тонкостенные образования, заполненные бурой жидкостью. При гистологическом исследовании: полость кисты изнутри выстлана многослойным плоским эпителием, в других участках кисты внутренняя выстилка представлена однослойным эпителием (рис. 3; 4).

Послеоперационный диагноз: объёмное образование средостения (bronхогенная киста). Гистологическое исследование объёмного образования: бронхогенная киста. Послеоперационный период протекал без осложнений. Больная выписана в удовлетворительном состоянии 01.02.22 г. Состояние при выписке: клинические и рентгенологические признаки улучшения. Легочно-плевральных осложнений - нет. Дыхательной недостаточности - нет. Болевой синдром купирован. Раны без признаков воспаления, зажили. Швы состоятельны.

Рекомендовано: Амбулаторное лечение у хирурга по м/о, компьютерная томография грудной клетки через 6 месяцев, повторный осмотр торакального хирурга с данными КТ, здоровый образ жизни, санаторно-курортное лечение после улучшения состояния.

Заключение. Бронхогенная киста средостения часто имеет скрытое течение или стёртую клиническую картину, что затрудняет постановку диагноза. Оперативное лечение необходимо проводить быстро после постановки диагноза, поэтому своевременное обращение является одним из важнейших аспектов успешного лечения. Оптимальным методом лечения этой патологии является торакоскопическое удаление кисты.

Конфликт интересов. Авторы заявляют об отсутствии конфликта интересов.

Conflict of interest. The authors have no conflict of interests to declare.

ЛИТЕРАТУРА

1. Клинические рекомендации «Опухоли средостения». Российское общество клинической онкологии. Москва; 2020. Доступно на https://oncology-association.ru/wp-content/uploads/2020/09/opuholi_sredostenija.pdf (ссылка активна 05.09.2023)
2. Потешкина Н. Г., Трошина А. А., Маслова М. Ю., Лысенко М. А., Самсонова И. В., Желнова Е. И. Образования средостения в клинической практике. Медицинский Совет. 2018;5:104-108. doi:10.21518/2079-701X-2018-5-104-108
3. Леншин А. В., Перельман Ю. М., Ильин А. В., Побережский А. В., Игнатъева Е. А., Крайнов С. А. Кисты и кистоподобные образования средостения: клинко-рентгенологические проявления. Бюллетень физиологии и патологии дыхания. 2022;1(86):102-119. doi:10.36604/1998-5029-2022-86-102-119

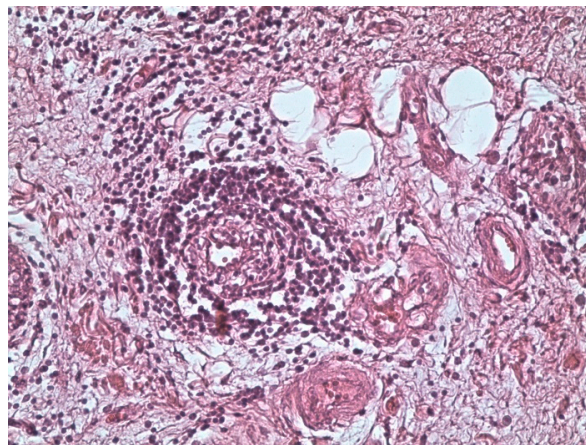


Рис. 3. Продуктивный васкулит в стенке кисты. Окраска гематоксилином и эозином. Увеличение 200

Fig. 3. Productive vasculitis in the cyst wall. Magn. 200

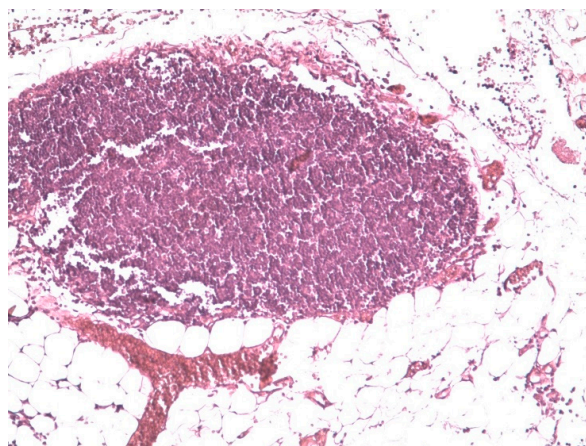


Рис. 4. Лимфоидный узелок в стенке кисты. Окраска гематоксилином и эозином. Увеличение 200

Fig. 4. Lymphoid nodule in the cyst wall. Magn. 200

4. Сушко А. А., Прокопчик Н. И., Можейко М. А., Кропа Ю. С., Богатыревич И. Ч. Диагностика и лечение опухолей и опухолевидных образований средостения. Журнал Гродненского государственного медицинского университета. 2015;3(51):51-55.

5. Зубрицкий В. Ф., Токин С. А., Агеев А. Г., Кипренский А. Ю., Кипренский Ю. В., Колесникова А.Г., Арефьев М.Н. Диагностика и хирургическое лечение кист и первичных опухолей перикарда и средостения. Медицинский вестник МВД. 2014;1(68):8-13.

6. Тюрин И. Е., Евграфова С. Ю. Дифференциальная диагностика новообразований средостения. Атмосфера. Пульмонология и аллергология. 2010;4:16-22.

7. Лазутин Ю. Н., Каргашов С. З., Зинькович С. А., Кабанов С. Н., Лейман И. А. Современные подходы к лечению больных с опухолями средостения. Известия Самарского научного центра РАН. 2009;5(2):468-471.

8. Неотложная хирургия груди и живота: Руководство для врачей: под редакцией Л. Н. Бисенкова, П. Н. Зубарева. СПб :Гиппократ, 2006.

9. Платов И. И., Паршин В. Д. О бронхогенных кистах легких и средостения. Consilium Medicum. 2010; 12(8):87-91.

10. 80 лекция по хирургии: под ред. В. С. Савельева. М.: Литтерра, 2009:309-324.

REFERENCES

1. Clinical guidelines «Mediastinal tumors». Russian Society of Clinical Oncology Moscow; 2020 (In Russ.). Available at https://oncology-association.ru/wp-content/uploads/2020/09/opuholi_sredostenija.pdf (accessed 05.09.2023)

2. Sushko A. A., Prokopchik N. I., Mozheyko M. A., Kropa Yu. S., Bogatyrevich I. Ch. Diagnostics and treatment of tumors and tumor-like formations of the mediastinum. Journal of Grodno State Medical University. 2015;3(51):51-55 (in Russ.).

3. Poteshkina N. G., Troshina A. A., Maslova M. Yu., Lysenko M. A., Samsonova I. V., Zhelnova E. I. Mediastinal formations in clinical practice. Medical Council. 2018; 5:104-108 (In Russ.). doi:10.21518/2079-701X-2018-5-104-108.

4. Zubritskiy V. F., Tokin S. A., Ageev A. G., Kiprensky A. Yu., Kiprensky Yu. V., Kolesnikova A.G., Arefyev M.N. Diagnosis and surgical treatment of cysts and primary tumors of the pericardium and mediastinum. Medical Bulletin of the Ministry of Internal Affairs. 2014;1(68):8-13 (in Russ.)

5. Lenshin A. V., Perelman Yu. M., Ilyin A.V., Berezhsky A.V., Ignatieva E. A., Krainov S. A. Cysts and cyst-like formations of the mediastinum: clinical and radiological manifestations. Bulletin of physiology and pathology of respiration. 2022;1(86):102-119 (In Russ.). doi:10.36604/1998-5029-2022-86-102-119.

6. Tyurin I. E., Evgrafova S. Yu. Differential diagnosis of mediastinal neoplasms. Atmosphere. Pulmonology and allergology. 2010; 4:16-22 (in Russ.)

7. Lazutin Yu. N., Kartashov S. Z., Zinkovich S. A., Kabanov S. N., Leyman I. A. Modern approaches to the treatment of patients with mediastinal tumors. News of the Samara Scientific Center of the Russian Academy of Sciences. 2009; 5(2):468-471 (In Russ.).

8. Emergency surgery of chest and stomach: Manual for doctors: ed. L. N. Bisenkov, P. N. Zubarev. SPb: Hippocrates, 2006.

9. Platov I. I., Parshin V. D. On bronchogenic cysts of the lungs and mediastinum. Consilium Medicum. 2010; 12(8):87-91 (In Russ.)

10. 80 lectures on Surgery. Ed. V. S. Savelyev. M.: Litterra, 2008:309-324 (In Russ.).

КЛИНИЧЕСКИЙ СЛУЧАЙ ЛАТРОДЕКТИЗМА, ОСЛОЖНИВШИЙСЯ ДИНАМИЧЕСКОЙ КИШЕЧНОЙ НЕПРОХОДИМОСТЬЮ

Шатов Д. В., Захарьян Е. А.

Институт «Медицинская академия имени С.И. Георгиевского» ФГАОУ ВО «Крымский федеральный университет имени В.И. Вернадского», бульвар Ленина, 5/7, Симферополь, Республика Крым, 295051, Россия

Для корреспонденции: Шатов Дмитрий Викторович, кандидат медицинских наук, доцент кафедры общей хирургии, анестезиологии-реаниматологии и скорой медицинской помощи, Институт «Медицинская академия имени С. И. Георгиевского» ФГАОУ ВО «КФУ им. В. И. Вернадского», e-mail: dmitrii_shatov@mail.ru

For correspondence: Dmitry V. Shatov, PhD, Associate Professor of the Department of General Surgery, Anesthesiology-Reanimatology and Emergency Medical Aid, Institute «Medical Academy named after S. I. Georgievsky» of Vernadsky CFU, e-mail: dmitrii_shatov@mail.ru

Information about authors:

Shatov D. V., <http://orcid.org/0000-0003-2248-5400>

Zakharyan Ye. A., <http://orcid.org/0000-0002-7384-9705>

РЕЗЮМЕ

Латродектизм – синдром, возникающий в результате воздействия яда пауков рода *Latrodectus*, представители которых встречаются на всех континентах кроме Антарктиды. Крымский полуостров является ареалом обитания каракурта (*Latrodectus tredecimguttatus*), укусы которого встречаются с июня по сентябрь. Основными активными компонентами яда являются так называемые латротоксины, из которых α -латротоксин, действуя на нейроны и эндокринные клетки, необратимо связываясь с белковыми рецепторами на пресинаптических нейронах, индуцирует выброс нейротрансмиттеров. В литературе имеется достаточно большое количество описание клинических случаев как с «классической симптоматикой» в виде выраженного диффузного болевого синдрома, потливости, мышечным гипертонусом, так и в виде вовлечения отдельных органов и систем (сердце, мочеполовая и пищеварительная системы). Лечение латродектизма состоит из применения противоядия (в тяжёлых случаях), аналгоседации (бензодиазепины, опиоиды), использование препаратов кальция, коррекции артериальной гипертензии, регидратации и другой ситуационной терапии. Эффективность и безопасность использования противоядия до конца не изучена, хотя имеются описания клинических успехов в тяжёлых случаях. Смерть от латродектизма встречается редко, но может привести к смерти в результате отёка лёгких, сердечных осложнений и диссеминированного внутрисосудистого свертывание. В статье представлено описание клинического случая латродектизма, осложнившееся развитием острой кишечной непроходимости у пациентки с морбидным ожирением и наличием нескольких оперативных вмешательств в анамнезе. Дополнительными факторами, которые способствовали развитию острой кишечной непроходимости, послужили наличие у пациентки долихосигмы, а также развитие тифлита. Консервативная терапия позволила избежать хирургического вмешательства с трудно прогнозируемыми последствиями. Таким образом, несмотря на многолетнюю историю встречаемости латродектизма, на территории Крымского полуострова остаются актуальными вопросы диагностики и лечения.

Ключевые слова: латродектизм; укус каракурта; *Latrodectus tredecimguttatus*; острая кишечная непроходимость.

CLINICAL CASE OF LATRODECTISM COMPLICATED BY DYNAMIC BOWEL OBSTRUCTION

Shatov D. V., Zakharyan E. A.

Institute «Medical Academy named after S.I. Georgievsky» of Vernadsky CFU, Simferopol, Russia

SUMMARY

Latrodectism is a syndrome that occurs as a result of exposure to the poison of spiders of the *Latrodectus* spp, whose representatives are found on all continents except Antarctica. The Crimea is the habitat of the karakurt (*Latrodectus tredecimguttatus*), whose bites occur from June to September. The main active components of the venom are the so-called latrotoxins, of which α -latrotoxin acting on neurons and endocrine cells, irreversibly binding to protein receptors on presynaptic neurons, induce a massive release of neurotransmitters. The literature has a fairly large number of descriptions of clinical cases both with «classic symptoms» like severe diffuse pain, sweating, muscle hypertonus, and involvement of organs and systems (heart, genitourinary and digestive systems). Treatment of latrodectism consists of using antivenom (in severe cases), analgosedation (benzodiazepines, opioids), calcium, correction of arterial hypertension, rehydration and other situational therapy. The efficacy and safety of antivenom use is not fully understood, although there are reports of clinical success in severe cases. Death from latrodectism is rare, but can result in death from pulmonary edema, cardiac complications, and disseminated intravascular coagulation. The article presents a description of a clinical case of latrodectism, complicated by the development of acute ileus in a patient with morbid obesity and a history of several surgical interventions. Additional factors that contributed to the development of acute ileus were the

presence of *dolichosigma* in the patient, as well as the development of typhlitis. Conservative therapy made it possible to avoid surgical intervention with difficult to predict consequences. Thus, despite the long history of occurrence of latrodectism on the territory of the Crimea, the issues of diagnosis and treatment remain relevant.

Key words: latrodectism; karakurt bite; *Latrodectus tredecimguttatus*; acute intestinal obstruction.

Латродектизм – синдром, возникающий в результате отравления ядом пауков рода *Latrodectus*. В настоящее время известно более 30 видов рода *Latrodectus*, которые широко распространены на всех континентах за исключением Антарктиды. На территории Крымского полуострова, а также на побережьях Чёрного и Азовского морей широко представлен каракурт (*Latrodectus tredecimguttatus*) (рис. 1). Отличительной чертой, давшей название виду является наличие 13 красных пятен на брюшке.



Рис. 1. *L. tredecimguttatus* с коконом [1].
Fig. 1. *L. tredecimguttatus* with cocoon [1].

В естественной среде каракурты живут под камнями, в норах мелких млекопитающих, под бревнами, в кустарниках, и даже на деревьях. Ранее каракурт был распространён на солончаках, не испытывающих пастбищной нагрузки, причём вне природных мест обитаний (например, во дворах и на свалках) каракурт не был обнаружен. Однако сокращение природных биотопов приводит к постепенному переселению каракурта в антропогенные местообитания, что несет несомненную угрозу. В околодомовых условиях пауки встречаются в тёмных или затенённых сухих местах. Паук может быть обнаружен в обуви, велосипедных шлемах или садовых перчатках, уличной мебели, в горшках с растениями или в сухие складских помещениях, в хранилищах пшеницы. В прошлом отмечены случаи укусов, преимущественно в ягодицы и половые органы, происходивших в уличных туалетах. Ядовитой является только самка, имеющая чёрную блестящую головогрудь и конечности. Её длина около 9-17 мм. Чёрное брюшко, покрыто длинными и короткими волосами, отмеченное спереди полулунным красным пятном и сзади тремя продоль-

ный рядами округлых красных пятен (боковые ряды обычно имеют по три элемента, а средний — четыре), что отражено в видовом названии. На вентральной поверхности имеется фигура в форме песочных часов у самцов, тогда как у самок она проявляется только в виде одной или двух полос. У более молодых экземпляров красные пятна имеют белую кайму. При малейшем волнении она суетится в самую глубокую часть своей паутины, за пределы нескольких яичных мешочков, которые она построила во время своей продолжительности жизни, где она сворачивается калачиком, поджав лапы. Остаётся совершенно неподвижной и не пытается атаковать. Самки живут с мая по ноябрь [2].

Яд *L. tredecimguttatus* представляет собой сложную смесь белков различной биологической активности. В его состав входят: десять белков (включая латротоксины), 33 фермента (из них 13 гидролаз), 23 белка с связывающей функцией, 25 белков с неизвестной функцией и 31 другие белки (включая ингибитор трипсазы, ядовитый аллерген антиген-5-подобный белок и фуколектин) [1]. Его основными активными компонентами являются так называемые латротоксины, из которых α -латротоксин (α -LTX) избирательно токсичен для позвоночных, действуя на нейроны и эндокринные клетки. Он необратимо связывается с белковыми рецепторами на пресинаптических нейронах. В нейронах α -LTX индуцирует массивный выброс нейротрансмиттеров (ацетилхолин, дофамин, норадреналин, адреналин и глутамат) при Ca^{2+} -зависимом (образование пор) и Ca^{2+} -независимом (рецептор-опосредованная передача сигналов) механизмах [3].

В литературе имеется достаточно большое количество описание клинических случаев как с «классической симптоматикой» в виде выраженного диффузного болевого синдрома, потливости, мышечным гипертонусом, так и в виде вовлечения отдельных органов (сердце, мочеполовая и пищеварительная системы). Среди обнаруженных случаев обнаружено два случая латродектизма у детей, проявившихся симптоматикой острой хирургической патологии органов брюшной полости [4; 5].

В настоящем сообщении описывается случай развития острой кишечной непроходимости после развития латродектизма у пациентки с морбидным ожирением, и наличием в анамнезе абдоминальных хирургических вмешательств.

КЛИНИЧЕСКИЙ ПРИМЕР

Больная 59 лет поступила в местную больницу с жалобами на пекущие боли в левой половине грудной клетки с иррадиацией в левую руку и последующим распространением по всему телу. Считает себя больной после укуса/укола во время работы в огороде. В анамнезе холецистэктомия, герниолапаротомия. Объективно: общее состояние – тяжёлое; сознание – ясное. Кожа бледная, влажная. ИМТ – 48,4 кг/м². Дыхание самостоятельное, адекватное. Дыхание везикулярное с частотой 18 в минуту, хрипов нет. При аускультации дыхание жесткое, хрипы не выслушиваются. SpO₂ – 95%. Тоны сердца приглушённые, ритмичные. АД на обеих руках 180/80 мм рт. ст. ЧСС 120 в минуту. Живот мягкий, безболезненный. Живот мягкий, безболезненный. Печень не пальпируется. Нарушений стула и мочеиспускания не было.

При ЭКГ: синусовая тахикардия, электрическая ось сердца не отклонена, нарушение процессов реполяризации переднеперегородочной области (рис. 2).

При лабораторном исследовании: креатинфосфокиназа-МВ – 0,25 ЕД/л, тропонин I – 0,4 нг/мл, при обследовании мочи – без отклонений от референсных интервалов. Остальные показатели представлены в таблице 1.

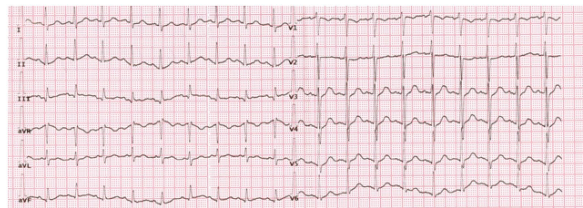


Рис. 2. Электрокардиограмма пациентки с латродектизмом. Скорость 25 мм/с. Вольтаж 10 мм/мВ.

Fig. 2. Latrodectism patient's ECG. Speed 25 mm/hr. Voltage 10 mm/mV.

После исключения острого коронарного синдрома пациента была госпитализирована в отделение интенсивной терапии, где проводилось обезболивание, инфузионная терапия, магниевая терапия, профилактика венозного тромбоза, стрессового язвообразования.

На вторые сутки у пациентки появились признаки кишечной непроходимости, для купирования которой было назначены метоклопрамид, прозерин, очистительные клизмы. Учитывая сохранение симптоматики на фоне её коморбидности, пациентка на 3 день заболевания была переведена в Республиканскую клиническую больницу.

Таблица 1. Динамика показателей лабораторных исследований
Table 1. Dynamics of lab tests

День наблюдения	1	2	3	4	5	6	12
Лейкоциты, 10 ⁹ /л (4,0-9,0)	8,5	11,9	6,7	7,5	8,4	10,2	11,7
Палочкоядерные, %	8	16	4	3	5	3	1
Сегментоядерные, %	59	68	70	50	63	80	65
Эозинофилы, %	1	1	0	0	1	1	2
Лимфоциты, %	27	10	17	42	24	20	23
Моноциты, %	5	5	9	5	7	6	9
Глюкоза крови, ммоль/л (3,3-5,5)	6,9	5,8	6,8	5,6	-	-	6,7
Общий белок, г/л (65-85)	78	73	67	54	58	-	57
Мочевина, ммоль/л (2,5-8,33)	2,9	4,3	5,2	5,5	3,3	-	3,3
Креатинин, ммоль/л (0,044-0,088)	71	64	61	74	73	-	73
Билирубин (общий-прямой), мкмоль/л (8,5-20,5)-(3,42-6,84)	25-9	27-9	66-12	21-6	22-5	-	22-5
АСТ, ед/л (0-35)	29	28	37	-	-	-	66
АЛТ, ед/л (0-45)	31	30	59	-	-	-	50
Калий, ммоль/л (3,44-5,3)	4,2	4,2	3,4	3,5	3,74	-	3,6
Натрия, ммоль/л (130-150)	132	131	134	137	134	-	136
Хлор, ммоль/л (95-110)	103	102	96	-	97	-	101

При переводе предъявляла на слабость в руках, изжогу. При осмотре кожа бледная. Температура тела 37,1°C. Дыхание самостоятельное,

адекватное. ЧДД 20 в минуту. SpO₂ – 91% при дыхании атмосферным воздухом. При аускультации дыхание жесткое, ослабленное в нижних

отделах. Тоны сердца приглушенные, ритмичные. АД – 130/90 мм рт. ст. ЧСС 120 в минуту. Живот асимметричный за счёт увеличения левой половины, участвует в акте дыхания. При перкуссии выраженный тимпанит. Перитонеальных симптомов нет, шума плеска нет. Данные лабораторных исследований представлены в таблице 1.

В отделении пациентке проводилась терапия прозеринумом, метоклопрамидом, эноксапарином, коррекция водно-электролитных нарушений. За первые 12 часов у пациентки выделилось по желудочному зонду 1900 мл.

При ректороманоскопии (4 день заболевания) на протяжении 17 см вся кишка забита кишечным содержимым. С целью дренирования была установлена дренажная трубка 30F. В последующие дни общее состояние пациентки улучшалось. Количество отделяемого по желудочному зонду на 4 сутки составило 300 мл. Появился самостоятельный стул. Сохранялась субфебрильная температура до 37,8°C. На 5 сутки пациентка переведена в хирургическое отделение, где были проведены дополнительные исследования для исключения других причин кишечной непроходимости.

Рентгенография ОБП (8-й день заболевания): признаки частичной тонкокишечной непроходимости. Ирригоскопия (11-й день заболевания): долихосигма. МСКТ органов грудной и брюшной полости, таза с внутривенным усилением (13 день заболевания): КТ-картина простой кисты ворот печени, воспалительные изменения слепой кишки.

На 15-е сутки после начала заболевания пациентка была выписана из отделения.

Дифференциальный диагноз вариантов острой кишечной непроходимости у пациентов с морбидным ожирением, имеющих в анамнезе абдоминальные оперативные вмешательства представляет серьёзную дилемму: подвергать ли пациента хирургическому вмешательству или нет? Поскольку непоказанное оперативное вмешательство у подобной категории пациентов существенно повышает риск неблагоприятных исходов.

В нашем случае у пациентки произошло сочетание множества факторов, которые привели и/или способствовали поддержанию острой кишечной непроходимости: воздействие яда каракурта, применение опиоидов, наличие дохихосигмы, а также развитие тифлита. Наличие тифлита вероятно и объясняет сохранение субфебрильной гипертермии и лейкоцитоза.

Лечение латродектизма состоит из применения противоядия в тяжёлых случаях (не зарегистрировано в Российской Федерации), анальгоседации (бензодиазепины, опиоиды), использование препаратов кальция, коррекции артериальной гипертензии, регидратации и другой ситуационной терапии.

Эффективность и безопасность использования противоядия до конца не изучена, хотя имеются описания клинических успехов в тяжёлых случаях. Возможным путём решения данной проблемы является использование рекомбинантного человеческого моноклонального антитела (иммуноглобулина G) (TPL0020_02_G9), или IgY-технологии, или создание универсального противоядия к ядам семейства Theridiidae, к которому и относятся представители рода *Latrodectus* [6-8].

Остаётся также спорным вопрос относительно доказанной эффективности использования препаратов кальция в качестве антидота. Однако многолетнее безопасное использование препаратов кальция позволяет оставить этот препарат в арсенале средств терапии латродектизма [9]. Имеется единичное описание эффективного использования прозерина у пациентов с латродектизмом, который также рутинно применяется при лечении динамической кишечной непроходимости [10].

Смерть из-за укуса паука этого типа встречается редко, но может привести к смерти в результате отёка лёгких, сердечных осложнений и диссеминированного внутрисосудистого свертывание. Существенную роль в повышении летального исхода может выступить отсутствующий анамнез контакта с пауком или следа укуса, наличие тяжёлой сопутствующей патологии, либо низкий уровень или качество оказания медицинской помощи [11; 12].

Таким образом, несмотря на многолетнюю историю встречаемости латродектизма на территории Крымского полуострова остаётся актуальными вопросы диагностики и лечения. Латродектизм как причину развития острой кишечной непроходимости необходимо учитывать на территориях обитания *L. tredecimguttatus*, особенно у пациентов, которые не могут сообщить об укусе пауков данного рода.

Конфликт интересов. Авторы заявляют об отсутствии конфликта интересов.

Conflict of interest. The authors have no conflict of interests to declare.

ЛИТЕРАТУРА

1. Fusto G., Bennardo L., Del Duca E., Mazzuca D., Tamburi F., Patrino C., Nisticò S. P. Spider bites of medical significance in the Mediterranean area: misdiagnosis, clinical features and management. *J. Venom. Anim. Toxins incl. Trop. Dis.* 2020;26:e20190100. doi:10.1590/1678-9199-JVATITD-2019-0100.
2. Прокопенко Е. В., Мартынов В. В. Особенности биологии каракурта *latrodectus tredecimguttatus* (p. Rossi, 1790) (Aranei, Theridiidae) в Северном Приазовье. *Бюл. моск. о-ва испытателей природы. отд. биол.* 2013;118(5):12–22.

3. Shackleford R., Veillon D., Maxwell N., La Chance L., Jusino T., Cotelingam J., Carrington P. The black widow spider bite: differential diagnosis, clinical manifestations, and treatment options. *J La State Med Soc.* 2015;167(2):74–78.
4. Guaussiat F., Astolfi A.-C., Mercury P., Breden A., Minville V. Envenimation par une Malmignatte (veuve noire) en France. *Ann Fr Anesth Reanim.* 2009;28(3):260–261. doi:10.1016/j.annfar.2009.01.012
5. Киржой В. В., Дябина Т. А., Усова С. В., Здырко Е. В., Бездольная Т. Н., Мироненко Е. В. Случай укуса паука каракурта в практике детского инфекциониста. *Журнал «Здоровье ребенка».* 2010;3(24). URL:<http://www.mif-ua.com/archive/article/13080> (дата обращения 01.08.2023).
6. Føns S., Ledsgaard L., Nikolaev M. V., Vassilevski A. A., Sørensen C. V., Chevalier M. K., Fiebig M., Laustsen A. H. Discovery of a recombinant human monoclonal immunoglobulin g antibody against a-latrotoxin from the mediterranean black widow spider (*Latrodectus tredecimguttatus*). *Front. Immunol.* 2020;11:587825. doi:10.3389/fimmu.2020.587825.
7. Leiva C. L., Gallardo M. J., Casanova N., Terzolo H., Chacana P. IgY-technology (egg yolk antibodies) in human medicine: a review of patents and clinical trials. *Int Immunopharmacol.* 2020;81:106269. doi:10.1016/j.intimp.2020.106269.
8. Caruso M. B., Lauria P. S. S., de Souza C. M. V., Casais-e-Silva L. L., Zingali R. B. Widow spiders in the New World: a review on *Latrodectus Walckenaer, 1805* (Theridiidae) and latrodectism in the Americas. *J Venom Anim Toxins Incl Trop Dis.* 2021;27:e20210011. doi:10.1590/1678-9199-JVATITD-2021-0011.
9. Key G. F. A comparison of calcium gluconate and methocarbamol (Robaxin) in the treatment of latrodectism (black widow spider envenomation). *Am. J. Trop. Med. Hyg.* 1981;30(1):273–277. doi:10.4269/ajtmh.1981.30.273.
10. Bell J. E. Jr., Boone J. A. Neostigmine methylsulfate an apparent specific for arachnidism (black widow spider bite). *J Am Med Assoc.* 1945;129:1016. doi:10.1001/jama.1945.92860490003007a.
11. Sanaei-Zadeh H. Spider Bite in Iran. *Electronic Physician.* 2017;9(7): 4703-4707. doi:10.19082/4703.
12. Эфендиев И. Н. Госпитальная летальность вследствие острых химических отравлений в Азербайджане (2004-2008). *Современные проблемы токсикологии.* 2010;1:77–78.
1. Fusto G., Bennardo L., Del Duca E., Mazzuca D., Tamburi F., Patruno C., Nisticò S. P. Spider bites of medical significance in the Mediterranean area: misdiagnosis, clinical features and management. *J. Venom. Anim. Toxins incl. Trop. Dis.* 2020;26:e20190100. doi:10.1590/1678-9199-JVATITD-2019-0100.
2. Prokopenko E. V., Martynov V. Y. The features of karakurt *Latrodectus tredecimguttatus* (P. Rossi, 1790) (Aranei, Theridiidae) biology in Northern Cis-Azov. *Bulletin of Moscow society of naturalists. Biological series.* 2013;118(5):12–22. (In Russ.)
3. Shackleford R., Veillon D., Maxwell N., LaChance L., Jusino T., Cotelingam J., Carrington P. The black widow spider bite: differential diagnosis, clinical manifestations, and treatment options. *J La State Med Soc.* 2015;167(2):74–78.
4. Guaussiat F., Astolfi A.-C., Mercury P., Breden A., Minville V. Malmignatte (black widow spider) envenomation in France: latrodectism. *Ann Fr Anesth Reanim.* 2009;28(3):260–261. (In French) doi:10.1016/j.annfar.2009.01.012.
5. Kirzhoy V. V., Dyabina T. A., Usova S. V., Zdyrko E. V., Bezdolnaya T. N., Mironenko E. V. A case of a karakurt spider bite in the practice of a pediatric infectious disease specialist. *Journal «Child's Health».* 2010;3(24). (In Russ.). URL:<http://www.mif-ua.com/archive/article/13080> (Accessed August 1, 2023).
6. Føns S., Ledsgaard L., Nikolaev M. V., Vassilevski A. A., Sørensen C. V., Chevalier M. K., Fiebig M., Laustsen A. H. Discovery of a recombinant human monoclonal immunoglobulin g antibody against a-latrotoxin from the mediterranean black widow spider (*Latrodectus tredecimguttatus*). *Front. Immunol.* 2020;11:587825. doi:10.3389/fimmu.2020.587825.
7. Leiva C.L., Gallardo M.J., Casanova N., Terzolo H., Chacana P. IgY-technology (egg yolk antibodies) in human medicine: a review of patents and clinical trials. *Int Immunopharmacol.* 2020;81:106269. doi:10.1016/j.intimp.2020.106269.
8. Caruso M. B., Lauria P. S. S., de Souza C. M. V., Casais-e-Silva L. L., Zingali R. B. Widow spiders in the New World: a review on *Latrodectus Walckenaer, 1805* (Theridiidae) and latrodectism in the Americas. *J Venom Anim Toxins Incl Trop Dis.* 2021;27:e20210011. doi:10.1590/1678-9199-JVATITD-2021-0011.
9. Key G. F. A comparison of calcium gluconate and methocarbamol (Robaxin) in the treatment of latrodectism (black widow spider envenomation). *Am. J. Trop. Med. Hyg.* 1981;30(1):273-277 doi:10.4269/ajtmh.1981.30.273.
10. Bell J. E. Jr., Boone J. A. Neostigmine methylsulfate an apparent specific for arachnidism (black widow spider bite). *J Am Med Assoc.* 1945;129:1016. doi:10.1001/jama.1945.92860490003007a.

REFERENCES

11. Sanaei-Zadeh H. Spider Bite in Iran. *Electronic Physician*. 2017;9(7):4703-4707. doi:10.19082/4703.

12. Efendiyev I. N. Hospital mortality owing to chemical poisonings in Azerbaijan (2004-2008). *Modern problems of toxicology*. 2010;1:77-78. (In Russ.).

ВЕНОЗНЫЕ ЯЗВЫ: НОВЫЕ ДАННЫЕ К РЕШЕНИЮ СТАРОЙ ПРОБЛЕМЫ (ОБЗОР ЛИТЕРАТУРЫ)

Бутырский А. Г., Бутырская И. Б.

Институт «Медицинская академия имени С. И. Георгиевского» ФГАОУ ВО «Крымский федеральный университет им. В. И. Вернадского», 295051, бульвар Ленина 5/7, Симферополь, Россия

Для корреспонденции: Бутырский Александр Геннадьевич, кандидат медицинских наук, доцент кафедры общей хирургии, анестезиологии-реаниматологии и скорой медицинской помощи, Институт «Медицинская академия имени С. И. Георгиевского» ФГАОУ ВО «КФУ им. В. И. Вернадского», e-mail: albut@rambler.ru

For correspondence: Aleksandr G. Butyrskii, PhD, Associate Professor of the Department of General Surgery, Anesthesiology-Reanimatology and Emergency Medical Aid, Institute «Medical Academy named after S. I. Georgievsky» of Vernadsky CFU Vernadsky CFU, e-mail: albut@rambler.ru

Information about authors:

Butyrskii A. G., <http://orcid.org/0000-0001-5415-3756>

Butyrskaiia I. B., <http://orcid.org/0000-0002-4283-2572>

РЕЗЮМЕ

Лечение венозных язв (ВЯ) может потребовать использования нескольких методов лечения для достижения полного закрытия или значительного уменьшения площади дефекта. В обзоре представлен систематический подход к лечению ВЯ, основанный на известной литературе и клиническом опыте авторов, с учетом размера раны, этиологии и реакции на предшествующее лечение. Описанные методы включают санацию (аутолитическую, ферментативную, хирургическую), компрессионную терапию, ЛФК, медицинские вспомогательные средства, а также клеточную и тканевую терапию. Алгоритм лечения ВЯ мультиmodalный. Для подтверждения диагноза ВЯ необходимо провести соответствующие диагностические исследования, включая дуплексное УЗИ и клинические исследования. После подтверждения правильного диагноза можно начинать лечение. Все пациенты должны пройти санацию раны; метод выбора зависит от характеристик кожного дефекта. Пациенты также должны выполнять компрессионную терапию. Любое основное заболевание вен, поддающееся хирургическому вмешательству, должно быть устранено. Для некорректируемых состояний рекомендуется медикаментозное лечение и ЛФК. Для пациентов, у которых не достигается значительное уменьшение площади ВЯ, рекомендуется добавление клеточно-тканевой терапии. Использование этих методов должно привести к значительному уменьшению площади и/или закрытию ВЯ.

Поиск литературы осуществлялся на русском и английском языках в базах данных Pubmed и открытом доступе сети Интернет по следующим сочетаниям ключевых слов: варикозное расширение вен нижних конечностей, посттромботическая болезнь, венозные язвы. Хронологические границы поиска: 2008-2022 годы.

Ключевые слова: вены нижних конечностей, заболевания, язвы, лечение

VENOUS ULCERS: NEW DATA TO SOLVE THE ANCIENT PROBLEM (LITERATURE REVIEW)

Butyrskii A. G., Butyrskaiia I. B.

Institute «Medical Academy names after S. I. Georgievsky» of V. I. Vernadsky CFU, Simferopol, Russia

SUMMARY

Treatment of venous ulcers (VU) may require the use of several methods to achieve complete closure or significant reduction of a defect area. The review presents a systematic approach to the treatment of VU based on the known literature and the authors' clinical experience, taking into account the size of VU, etiology and response to previous treatment. The methods described include debridement (autolytic, enzymatic, surgical), compression therapy, exercise therapy, medical aids, and cell and tissue therapy. The treatment algorithm for VU is multimodal. Appropriate diagnostic studies, including duplex ultrasonography and clinical studies, should be performed to confirm the diagnosis of VU. Once the correct diagnosis is confirmed, treatment can begin. All patients should undergo wound debridement; the method of choice depends on the characteristics of the skin defect. Patients must also provide compression therapy. Any underlying venous disease that is amenable to surgery should be corrected. For uncorrectable conditions, drug treatment and exercise therapy are recommended. For patients who do not achieve a significant reduction of VU area, the addition of cell-tissue therapy is recommended. The use of these methods should lead to a significant decrease of the area and/or healing of VU.

Literature search was carried out in Russian and English in Pubmed databases and open Internet access using the following keyword combinations: varicose veins, post-thrombotic disease, venous ulcers. Chronological boundaries of the search: 2008-2022.

Key words: veins of lower limbs, diseases, ulcers, treatment.

Поиск литературы осуществлялся на русском и английском языках в базах данных Pubmed и открытом доступе сети Интернет по следующим сочетаниям ключевых слов: вари-

козное расширение вен нижних конечностей, посттромботическая болезнь, венозные язвы. Хронологические границы поиска: 2008-2022 годы.

Первоочередной задачей при ведении венозных язв (ВЯ) является постановка диагноза. Анамнез и физикальное обследование имеют первостепенное значение. Наряду с ними также необходима соответствующая неинвазивная визуализация. ВЯ представляют собой открытые поражения между коленным и голеностопным суставами, возникающие при заболевании вен [1]. Но такие язвы не обязательно являются результатом венозной гипертензии. Таким образом, существует некоторое несоответствие между диагнозом язвы, возникающей на нижней конечности (НК) на фоне основного заболевания вен, и язвы, возникающей вторично по отношению к основному заболеванию вен [2].

Развитие ВЯ является тяжелым последствием хронической венозной недостаточности (ХВН) [3]. Распад тканей и изъязвление возникают в результате хронического воспаления кожи, что приводит к дерматиту. Воспалительный ответ, вызванный венозной гипертензией, вызывает экстравазацию макромолекул и продуктов эритроцитов в дермальный интерстиций и изменения во внеклеточном матриксе, который откладывает дезорганизованный коллаген, что приводит к стойким и устойчивым повреждениям кожи. Характерными изменениями кожи являются уплотнение, утолщение, отек и возможное разрушение тканей. Классификация CEAP, построенная с учетом этиологии, анатомии и патофизиологии, часто используется для клинической идентификации ХВН. Эта описательная классификация состоит из 7 стадий, от C0 (отсутствие венозного заболевания) до C6 (открытая/активная язва) [4]. Эта система учитывает клинические признаки, включая наличие варикозного расширения вен, ретикулярных вен, телеангиэктазий, отеков, пигментации, изменений кожи и наличие язв. Хотя диагноз ХВН в первую очередь ставится клинически, важно подтвердить его с помощью визуализирующих исследований. Тем не менее, есть роль и для другой дерматологической оценки. Также необходим полный анамнез, включая оценку других кожных проявлений воспалительных состояний, таких как ревматоидный артрит, системная волчанка и склеродермия. Другие атипичные заболевания и гематологические расстройства, такие как серповидноклеточная анемия, талассемия, гемохроматоз и дефицит протеина S и протеина C, также могут проявляться как хронические заболевания кожи [2]. Хотя язвы при этих заболеваниях могут возникать на фоне патологии вен, они не связаны с ней. Поэтому лечение в этих случаях направлено на первичную основную патологию.

Исследование, опубликованное в 2018 году во Франции, рекомендовало при отсутствии клинического улучшения через 6 месяцев и/или сохра-

нении атипичных клинических признаков следует выполнить биопсию [5]. Однако у пациентов без понимания причины изъязвления НК показана ранняя биопсия, поскольку ожидание в течение 6 месяцев может задержать постановку диагноза.

Хотя большинство язв НК связано с ХВН, значительное число язв НК является результатом сочетания артериального и венозного заболевания. Эти т. н. смешанные язвы составляют до 26% язв НК и характеризуются отсутствием пульса на стопах, снижением лодыжечно-плечевого индекса менее 0,9, стенозом притока более 50%, ХВН и/или тромбозом глубоких вен при УЗИ [6]. Как упоминалось ранее, физикальное обследование и неинвазивные исследования важны для определения этиологии язв. Без правильного диагноза пациент могут пройти недели и месяцы лечения без достижения желаемых результатов.

Еще одним потенциальным фактором незаживающих язв НК является взаимосвязь между венозной и лимфатической системами. У пациентов с ХВН лимфатическая система может быть перегружена, что приводит к флеболимфедеме, то есть сочетанной венозной и лимфатической недостаточности [7]. При перегрузке лимфатических каналов наблюдается усиленный фиброз интерстициальной ткани с большой концентрацией белка в ткани, что в конечном итоге приводит к множественным инфекциям и изъязвлениям.

Методы визуализации для оценки заболевания вен

На сегодняшний день наиболее частым методом визуализации сосудистых заболеваний является неинвазивное дуплексное ультразвуковое исследование (ДУЗИ) [8]. В 2020 г. M. Bhatt и соавт. [9] опубликовали систематический обзор 43 исследований, в которых оценивалась точность диагностики тромбоза глубоких вен НК. Совокупная оценка чувствительности и специфичности УЗИ составила 94,0% и 97,3% соответственно. Однако при ХВН и ВЯ целью ДУЗИ является картирование нормальных и аномальных венозных путей и выявление источников уровня обструкции и несостоятельности. Отмечаются размер вен и расширение из-за связи с несостоятельными большими подкожными венами диаметром более 15 мм. В дополнение к использованию ДУЗИ для прямой оценки обструкции все больше внимания уделяется доплеровской оценке кровотока. Венозные клапаны могут выглядеть структурно поврежденными при УЗИ, но, что более важно, функцию клапанов можно определить, наблюдая за направлением потока. Для этого моделируется венозный рефлюкс; предпочтительным методом является стандартная техника с калиброванным раздуванием и быстрым опорожнением пневматической манжеты, наложенной дистальнее изучае-

мого сегмента; использование этого приема обеспечивает достаточный ретроградный поток для закрытия нормальных клапанов. Наиболее часто используемое пороговое значение в литературе составляет 1 секунду для выявления рефлюкса глубоких вен по бедренным или подколенным венам и более 0,5 секунды по поверхностным и глубоким венам голени [10]. Клинические рекомендации Ассоциации флебологов России и Американского венозного форума рекомендуют использовать ДУЗИ вен, расположенных вблизи активных ВЯ, когда вены имеют диаметр более 3,5 мм и время рефлюкса больше/равно 0,5 секунды [4; 11].

Значимость компрессионной терапии (КТ)

Компрессия, возвышенное положение конечностей и хирургическая обработка уже давно признаны подходами первой линии при лечении ВЯ [3]. Технологические достижения значительно расширили спектр материалов и устройств, доступных для обеспечения компрессии, но общий принцип лечения сосудистых заболеваний остается прежним.

Известно, что КТ улучшает венозный и лимфатический отток, снижает венозную гипертензию и предотвращает рефлюкс, нормализует трансмуральное давление в стенке вены, восстанавливает фильтрационно-реабсорбционное равновесие, влияет на метаболическую, антикоагулянтную и противовоспалительную активности эндотелия [12]. Кроме того, исследования показали, что КТ уменьшает местное воспаление, улучшает оксигенацию кожи и способствует более быстрому заживлению ВЯ [13]. Обычно КТ используется с осторожностью у пациентов с заболеваниями периферических сосудов, учитывая создаваемый дефицит кровоснабжения. Но исследование, проведенное U. Rother et al. [14] показало, что низкоинтенсивная градуированная компрессия может быть безопасной для использования у этой группы пациентов.

Известны 3 основных типа компрессии: компрессионные чулки, эластическое бинтование и пневматические компрессионные устройства. Общеизвестно, что компрессионный трикотаж подходит для пациентов с неосложненным варикозным расширением вен (ВРВ); однако такое лечение может не подходить для пациентов с более тяжелым заболеванием. Отдельные исследования сообщали о противоречиях в данных о преимуществах многослойной компрессии по сравнению с однослойной [12]. Но это может быть связано с небольшим размером выборки в этих исследованиях и риском системной ошибки. Однако при сравнении данных в совокупности было обнаружено, что многокомпонентная компрессионная терапия является лучшим методом

лечения ВЯ. Кохрейновский обзор 48 рандомизированных клинических исследований (РКИ) показал, что многокомпонентная компрессия является наиболее широко используемой системой компрессии [15]. Было продемонстрировано, что многослойная компрессия более эффективна, чем однослойная компрессия, в отношении скорости и длительности заживления ВЯ, при этом чулки с более высоким классом компрессии превосходят чулки с более низким классом по эффективности противоотечного действия на НК. А вот разницы между 2-слойной и 4-слойной КТ через 3 месяца обнаружено не было [15].

Медикаментозное лечение заболеваний вен

Пентоксифиллин является антиагрегантом, улучшающим заживление ВЯ, особенно при длительности более года [16]. Пентоксифиллин имеет несколько механизмов действия, включая ингибирование адгезии и активацию нейтрофилов, а также ингибирование ФНО- α , который ухудшает заживление ВЯ [17]. Препарат обычно принимают 3 раза в день по 400 мг, более низкие дозы рекомендуются пациентам с ХПН. Эффект наблюдается через 2-4 месяца терапии. Но в действующих рекомендациях Ассоциации флебологов России [4] этот препарат даже не упомянут.

Другой группой лекарств, которые активно используются при лечении ВЯ, являются флавоноиды [18]. Среди них экстракт семян конского каштана, полученный из *Aesculus hippocastanum* [19; 20]. Авторы утверждают, что фармакологическое действие эсцина реализуется за счет нормализации транспорта ионов через клеточные мембраны венозной стенки, что стимулирует образование венотонического простагландина F₂, подавляет вазодилатирующий эффект гистамина и 5-гидрокситриптамина, угнетает катаболизм тканевых мукополисахаридов и т.д. [19]. Суммарный положительный эффект представлен венотонизирующим, антиэкссудативным, протективным и антиоксидантным действием.

Микронизированная очищенная флаваноидная фракция (МОФФ) состоит из 90% диосмина и 10% гесперидина и, как сообщается, улучшает венозный тонус, поддерживает лимфатический дренаж и защищает микроциркуляцию благодаря ингибированию активации, миграции и адгезии лейкоцитов, тем самым эффективно уменьшая высвобождение медиаторов воспаления [18]. При лечении ХВН назначают МОФФ по 500 мг 2 раза в сутки; было показано, что при использовании в течение 6 месяцев МОФФ уменьшает воспалительную реакцию и клинические симптомы ХВН [21]. В Кохрейновском мета-анализе, в котором изучалась роль флавоноидов в лечении ВЯ, было показано, что МОФФ увеличивает скорость заживления ВЯ [22].

Оперативные вмешательства при заболеваниях вен

Современные технологии, такие как ДУЗИ, значительно расширили возможности выявления пациентов, для которых хирургическое вмешательство может быть полезным. Например, S. K. Shami et al. [23] обнаружили, что у 53% пациентов с ВЯ рефлюкс наблюдался исключительно в подающихся оперативному лечению поверхностных венах, тогда как у 32 % были поражены поверхностные и глубокие вены, а у 15% рефлюкс был только в глубоких венах.

Показания к хирургическому лечению ХВН возникают при отсутствии улучшения или прогрессировании заболевания после КТ и изменения образа жизни. Первоначально этот подход был поддержан в часто цитируемом РКИ ESCHAR, в котором случайным образом были распределены пациенты с изолированным рефлюксом в поверхностных венах, а также с сочетанным рефлюксом в поверхностных и глубоких венах. В первой группе использовалось многослойное компрессионное бандажирование (n=258), во второй - комбинированное лечение с применением КТ и эндоваскулярное устранение рефлюкса по поверхностным венам (n=242). В сравнении с КТ комбинированное лечение сопровождалось меньшей частотой рецидива ВЯ в течение 12 месяцев наблюдения при одинаковой частоте заживления в обеих группах [24].

Но в последнее десятилетие открытая хирургия почти полностью вытеснена эндовенозными методами лечения [25; 26]. Открытые методики весьма успешны, но они связаны с длительной госпитализацией и осложнениями. Эндовенозные методы лечения стали стандартом лечения благодаря снижению интенсивности послеоперационной боли, а также быстрому возвращению к обычной активности. В большом мета-анализе, сравнивающем результаты радиочастотной абляции, эндовенозной лазерной абляции, склеротерапии и хирургии, R. van den Bos и соавт. [27] сообщили об успешных показателях 84% и 94% для радиочастотной абляции и эндовенозной лазерной абляции по сравнению с 78% для хирургии и 77% для склеротерапии. Авторы показали, что миниинвазивные методики не менее эффективны, чем традиционные открытые методики.

В 2020 году были опубликованы результаты исследования EVRA, куда было включено 450 пациентов с ВЯ, получавших лечение в 20 центрах. Пациенты были рандомизированы по методу лечения: КТ с ранней эндовенозной абляцией либо КТ с отсроченной эндовенозной абляцией (через 6 месяцев при С6 либо сразу после перехода С6 в С5). Исследование показало, что у пациентов,

которым была проведена ранняя абляция, ВЯ заживали быстрее [28].

Хирургическая обработка при ВЯ

ВЯ с обширным объемом нежизнеспособных тканей требуют хирургической обработки (ХО). ХО необходима для пациентов с осложненной инфекцией, включая сепсис, остеомиелит и флегмону [29]. Этим пациентам требуется экстренное лечение, чтобы избежать прогрессирования раны, обострения инфекции и/или потери конечности. В Кохрейновском обзоре по ХО ВЯ оценивались 10 исследований [29]. Использовали несколько методов санации, в том числе аутолитические методы. Наиболее распространенным типом ХО была аутолитическая. Были представлены данные, свидетельствующие о том, что ВЯ с большим количеством отделяемого после ХО с большей вероятностью заживали к 12-ти неделям, а также получены данные, свидетельствующие о том, что ВЯ, очищенные с помощью меда, были более склонны к заживлению в течение 12 недель, чем язвы, обработанные гидрогелем [29]. Вместе с тем, у 68 пациентов, которым была проведена ХО при первичном обращении в дополнение как минимум к еще 1 последующему посещению, частота закрытия составила 47% через 12 недель, в то время как у пациентов, которым не проводилась ХО, частота заживления составила 30% [30].

Имеется небольшой пул данных, подтверждающих использование ферментативной обработки для ВЯ. Роль ферментативной обработки раны заключается в удалении некротических тканей у пациентов, которые не требуют ХО или не могут быть ей подвергнуты. Такие раны могут не иметь признаков острой инфекции и меньше по размеру. Некоторые ВЯ мучительно болезненны, что делает экстрагоспитальную механическую санацию затруднительной или даже невозможной; этим пациентам также показана ферментативная санация раны.

Еще одним средством для обработки ран, эффективность которого при лечении ВЯ и при лечении ожоговых дефектов является бромелайн. Этот экстракт получен либо из плода ананаса, либо из его стебля. Бромелайн содержит протеолитические ферменты и неферментативные вещества. Клинические испытания биоактивного средства, содержащего протеолитические ферменты, обогащенные бромелайном, проводятся для изучения его эффективности при лечении пациентов с ВЯ в США и Швейцарии [31].

Роль NPWT

NPWT использовали для ускорения закрытия ВЯ. Метод реализуется за счет отрицательного давления (переменного или постоянного), что приводит к удалению экссудата, мобилизации макрофагов и стимуляции стареющих клеток и

ангиогенеза [32; 33]. Было показано, что NPWT стимулирует кровоток и грануляционную ткань при подготовке к отсроченному закрытию ВЯ [33]. Некоторые системы NPWT также могут инстиллировать растворы для местного применения в рану, что может еще больше повысить их эффективность. Целью инстилляций является снижение бактериальной обсемененности, чего не наблюдалось при обычной вакуум-терапии. Антисептик остается в раневом ложе в течение заданного периода времени, после чего его удаляют с помощью отрицательного давления для удаления загрязнений и детрита, тем самым эффективно уменьшая бионагрузку раны [34].

Было исследовано использование NPWT с расщепленным кожным трансплантатом (РКТ) для улучшения скорости закрытия у пациентов с ВЯ. Исследование показало, что РКТ достаточно эффективны для закрытия дефектов при ожогах. Однако этот успех не был воспроизведен при ХЯ из-за расположения и формы, которые могут создавать проблемы для размещения РКТ и приводить к увеличению частоты отторжения трансплантата. R. E. Ross и соавторы [35] ретроспективно проанализировали истории болезни пациентов, перенесших РКТ с последующей немедленной фиксацией NPWT на 96 часов. Приживление трансплантата регистрировали после снятия NPWT и через 2 и 4 недели. Приживаемость трансплантата более 92% наблюдалась во всех типах ран при использовании NPWT сразу после РКТ [35].

В ретроспективном обзоре исследовано 10 огромных (≥ 100 см²) ВЯ у 7 пациентов с ХВН [36]. Каждому пациенту первоначально была проведена хирургическая санация ВЯ с немедленной установкой NPWT с инстилляцией 0,125% раствора гипохлорита натрия. На 7-й послеоперационный день пациентам выполнялась РКТ, после чего продолжали NPWT в течение 96 часов до выписки из стационара. У 8 из 10 пациентов было достигнуто полное закрытие раны через 6 месяцев после лечения; у 2 пациентов процент приживления трансплантата составил 70% и 80%.

ЛФК у пациентов с ВЯ

Многочисленные статьи поддерживают использование интенсивных физических упражнений и упражнений в диапазоне физиологических движений при лечении пациентов с ВЯ. Отсутствие физической активности и неспособность самостоятельно передвигаться являются независимыми факторами риска прогрессирования ВЯ. В метаанализе, включавшем 5 РКИ, было отмечено, что интенсификация физических упражнений было связано с увеличением скорости закрытия язв НК на 14% [37]. Пациенты, которые следовали наиболее интенсивному режиму ЛФК, выполняли

несколько комплексов подъемов на носки и частичных приседаний с грузом или без него, ходили на беговой дорожке в течение 30 минут или катались на велосипеде 3 раза в неделю, а также выполняли упражнения на гибкость лодыжки. Авторы обзора считают такой режим слишком интенсивным для большинства пациентов. Экстраполируя результаты двух других исследований [38; 39], авторы назначают своим пациентам 10 движений тыльной флексии на стопу в час бодрствования и 2000 шагов в день.

Показания к применению клеточно-тканевых продуктов (КТП)

Исследования показывают, что ВЯ обычно рецидивируют и сохраняются более 1 года у 25–50% пациентов [40]. КТП были разработаны, чтобы ускорить заживление ран путем создания тканевого трансплантата в ложе хронической раны для стимуляции миграции клеток, ангиогенеза и эпителизации. ВЯ считаются хроническими через 6 недель персистенции при стандартной КТ [44]. Как правило, если за 4 недели не произошло уменьшение площади на 40%, прогноз для ВЯ будет неблагоприятный [41].

Среди зарубежных разработок интерес представляют использование матрицы, состоящей из синтетической резорбируемой полиэлектролитной многослойной нанопленки (MicroLyte AG; Imbed Biosciences). Эта матрица предназначена для использования в качестве функционального молекулярного шаблона для стимуляции грануляции в раневом ложе. Матрица нанопленки покрыта слоем поливинилового спирта толщиной 20 мкм для обеспечения контроля влажности. Матрица нанопленки содержит низкий уровень ионизированного и металлического серебра (< 25 мкг/см²) для предотвращения микробного загрязнения матрицы [42]. Уменьшение площади раны наблюдалось у всех 4 больных; среднее процентное уменьшение площади раны через 8 недель составило 44%. У одного пациента было достигнуто полное закрытие раны.

Еще одним из часто используемых заменителей кожи является fetal bovine dermis (FBD) (PriMatrix; Integra LifeSciences); эта бесклеточная повязка содержит физиологические количества коллагена, которые ускоряют заживление ран. Было показано, что она эффективна при подготовке раневого ложа [43]. Авторы используют его как продукт для однократного применения, а затем накладывают поверх него аутоаллотрансплантат, особенно при ранах площадью более 40 см².

Изучена возможность использования местного лиофилизированного аллотрансплантата плаценты (AmnioExcel Plus; Integra LifeSciences) [44]. Мембрана плацентарного аллотрансплантата представляет собой трехслойный аллотрансплан-

тат, состоящий из слоев амнион-хорион-амнион, содержащих внеклеточный матрикс, цитокины и факторы роста, способствующие заживлению ран. Пролечено 5 пациентов с ВЯ, которые были активными более 4 недель, но менее 2 лет. Каждый пациент лечился в течение 4 недель с помощью FBD, а затем в течение 8 недель местно с лиофилизированным плацентарным аллотрансплантатом. Пациентов осматривали каждую неделю; пациенты одновременно носили многослойную компрессию, которая сохранялась и после наблюдения. Было продемонстрировано значительное уменьшение площади ВЯ (рис. 1). У двух пациентов достигнуто полное закрытие раны. Средний процент уменьшения площади раны составил 43%. Однако неизвестно, какой из двух исследованных продуктов вносил больший вклад в окончательное закрытие раны. В общем, быстрее траектория заживления прошла после применения FBD. Однако важно отметить, что по мере уменьшения раны в размере они закрываются медленнее [41].

Позволим себе напомнить и собственные исследования, касающиеся посттравматических язв и аппликаций полупроницаемых биомембран. Из 33 пациентов мы получили краевую эпителизацию и активный рост грануляционной ткани у 30, еще у троих при низкой комплаентности к соблюдению наших рекомендаций в течение полугода развился рецидив, с которым не удалось справиться рутинными способами. После начала роста грануляций 27 больным была проведена аутодермопластика РКТ с отличным результатом [41].

Интерес представляет также работа наших коллег, которые предложили применять полидезоксирибонуклеотиды (ПДРН), полученные от лососевых рыб, под названием “Plenhyage Medium” фирмы I.R.A. (Италия) [45]. Препарат вводили в виде подкожных и внутрикожных инъекций 1 раз в 6 дней по периферии раны иглой 30G 0,3x13 мм (примерно 30 инъекций по 0,05 мл). Инъекции делали на расстоянии 1 см от края ВЯ через каждые 5 мм по всему периметру. Исследование показало, что площадь язвенных дефектов при дополнении местным применением ПДРН-терапии уменьшилась к 20-м суткам лечения до $51,06 \pm 0,1\%$ от исходного размера по сравнению с контрольной группой, где уменьшение составило всего $14,44 \pm 0,1\%$.

В стационарных условиях предлагается использовать 2 комплексных алгоритма лечения ВЯ [46]. При ранах площадью более 100 см^2 проводят санацию гидроскальпелем и применяют NPWT с инстилляцией в течение 7 дней; затем следует РКТ, усиленная NPWT. Такое лечение требует в общей сложности 11 дней в стационаре. Данные

о благоприятных исходах этого метода были опубликованы ранее [35].

При размере $40\text{--}99 \text{ см}^2$ санацию проводят с помощью гидроскальпеля и накладывают FBD, которая подкрепляется NPWT на 96 часов, после чего больные выписываются домой с многослойной компрессией на 4 недели с последующей РКТ. В этой группе авторы предприняли проспективное исследование по замене FBD «синтетической дермальной замещающей подложкой, состоящей из полиуретановой пены с открытыми порами», как описано [47] в исследовании на свиньях. Этот материал предназначен для использования в качестве временной повязки перед РКТ после выполнения гидрохирургической санации. На 21-й день полиуретановая пена с открытыми порами удаляется, чтобы пациент мог впоследствии пройти РКТ, как это было сделано в исследовании M. J. Wagstaff et al. [48]. Результаты этого исследования были следующими: всем 5 пациентам было выполнено широкое хирургическое иссечение в основании раны перед нанесением пены, а затем пена была прикреплена с помощью NPWT минимум на 4 дня. У 4 пациентов было достигнуто очень хорошее приживление с удалением покрытия и успешным проведением РКТ. У 1 пациента, у которого действие полиуретановой пены с открытыми порами оказалось неудачным, ВЯ инфицировалась, и продукт отторгся на 7-й день.

На сегодня при всех методах лечения основным остается вопрос о качестве вновь образованной кожи, гистологический анализ которой пока не возможен.

ЗАКЛЮЧЕНИЕ

Не следует полагать, что заживление ВЯ может быть достигнуто только с помощью одного метода. ВЯ представляет собой полнослойный кожный дефект, закрывающийся изнутри наружу. Заживление может быть достигнуто сочетанием воссоздания полноценной дермы путем проведения санации с применением соответствующих технологий. Лечение ВЯ является мультимодальным процессом, и особенно важны ранние компоненты. Для окончательного диагноза необходимы соответствующие диагностические исследования, в том числе ДУЗИ вен, а также гистологический анализ кожи. Если у пациента есть и другие значимые заболевания, целесообразно выполнить раннюю биопсию кожи, о чем мы уже писали в предыдущем обзоре [2].

Существует множество методов раннего вмешательства с ликвидацией вертикального рефлюкса в большой и малой подкожной вены, а также горизонтального рефлюкса в области ВЯ. Целесообразным является добавление медикаментозного лечения, а также назначение ЛФК с

физиологическим диапазоном движений, тренировкой походки и усилением работы мышечно-венозной помпы. Все это должно выполняться в сочетании с соответствующей КТ. Кроме того, настоятельно рекомендуется, по крайней мере, одна острая санация ВЯ, которая должна выполняться в течение первых 2 недель лечения.

Для достижения результата и выбора метода важны как размер ВЯ, так и ее продолжительность. Активные ВЯ более 1 года должны быть рассмотрены как предмет для КТТ, и ее также следует начинать как можно раньше. Для ран площадью 100 см² и более следует проводить закрытие с ХО раны и применением NPWT и РКТ. Для ВЯ размером менее 40 см² и длительностью менее года достаточно ранней ХО с минимальным комплексом лечебных модальностей.

Такой подход к лечению может применяться не у всех пациентов, окончательный выбор метода лечения всегда остается на усмотрение хирурга. Кроме того, многие описанные исследования проведены на малых выборках, и результаты могут быть иными при исследовании на больших группах пациентов.

Конфликт интересов. Авторы заявляют об отсутствии конфликта интересов.

Conflict of interest. The authors have no conflict of interests to declare.

ЛИТЕРАТУРА

1. Богданец Л. И. Венозные трофические язвы. Возможности современной флебологии в решении старой проблемы. РМЖ. 2010;17:1060.
2. Бутырский А. Г., Бутырская И. Б. Хронические атипичные язвы нижних конечностей: особенности клиники, принципы диагностики и лечения. Таврический медико-биологический вестник. 2023;2:50-65. doi: 10.29039/2070-8092-2023-26-2-49-64
3. Савельев В. С., Кириенко А. И., Богачев В. Ю. Венозные трофические язвы. Мифы и реальность. Флебологический журнал. 2000;11:5-10.
4. Камаев А. А., Булатов В. Л., Вахратьян П. Е., Волков А. М., Волков А. С., Гаврилов Е. К., Головина В. И., Ефремова О. И., Иванов О. О., Илюхин Е. А., Каторкин С. Е., Кончугова Т. В., Кравцов П. Ф., Максимов С. В., Мжаванадзе Н. Д., Пиханова Ж. М., Прядко С. И., Смирнов А. А., Сушков С. А., Чаббаров Р. Г., Шиманко А. И., Якушкин С. Н., Апханова Т. В., Деркачев С. Н., Золотухин И. А., Калинин Р. Е., Кириенко А. И., Кульчицкая Д. Б., Пелевин А. В., Петриков А. С., Рачин А. П., Селиверстов Е. И., Стойко Ю. М., Сучков И. А. Клинические рекомендации. Варикозное расширение вен. Флебология. 2022;16(1):41-108. <https://doi.org/10.17116/flebo20221601141>
5. Stansal A., Khayat K., Duchatelle V. Quand poser l'indication d'une biopsie cutanée chez un patient porteur d'ulcère de jambe? Étude rétrospective sur 143 biopsies consécutives. J Med Vasc. 2018;43(1):4-9. doi:10.1016/j.jdmv.2017.10.003.
6. Hedayati N., Carson J. G., Chi Y. W., Link D. Management of mixed arterial venous lower extremity ulceration: a review. Vasc Med. 2015;20(5):479-486. doi:10.1177/1358863X15594683
7. Lee B. B. Phlebolympheoedema: neglected outcome of combined venous and lymphatic insufficiency. Vasc Specialist Int. 2020;36(1):1-3. doi:10.5758/vsi.2020.36.1.1
8. Савинов И. С., Бутырский А. Г., Ильченко Ф. Н., Савинов С. Г., Калачев Е. В. Морфофункциональные особенности варикозной болезни клинических классов С4-С6 по данным ультразвукового дуплексного флебосканирования. Вестник Национального медико-хирургического центра им. Н.И. Пирогова. 2016;11(3):85-87.
9. Bhatt M, Braun C, Patel P. Diagnosis of deep vein thrombosis of the lower extremity: a systematic review and meta-analysis of test accuracy. Blood Adv. 2020;4(7):1250-1264. doi:10.1182/bloodadvances.2019000960
10. Labropoulos N, Tiongson J, Pryor L. Definition of venous reflux in lower-extremity veins. J Vasc Surg. 2003;38(4):793-798. doi:10.1016/s0741-5214(03)00424-5
11. O'Donnell T. F. Jr, Passman M. A., Marston W. A. Management of venous leg ulcers: clinical practice guidelines of the Society for Vascular Surgery and the American Venous Forum. J Vasc Surg. 2014;60(2 Suppl):3S-59S. doi:10.1016/j.jvs.2014.04.049
12. Янина А. М., Гаврилов С. Г. Компрессионное лечение варикозной болезни. Флебология. 2015;8(1):17-25. doi:10.17116/flebo20159117-24
13. Chiang N., Rodda O., Oldham S., Sleigh J., Vasudevan T. Effects of compression therapy and venous surgery on tissue oxygenation in chronic venous disease. Phlebology. 2019;34(7):474-480. doi:10.1177/0268355518822582
14. Rother U., Grussler A., Griesbach C., Almasi-Sperling V., Lang W., Meyer A. Safety of medical compression stockings in patients with diabetes mellitus or peripheral arterial disease. BMJ Open Diabetes Res Care. 2020;8(1):e001316. doi:10.1136/bmjdr-2020-001316
15. O'Meara S., Cullum N., Nelson E. A., Dumville J. C. Compression for venous leg ulcers. Cochrane Database Syst Rev. 2012;11(11):CD000265. doi:10.1002/14651858.CD000265.pub3
16. Margolis D. J. Pentoxifylline in the treatment of venous leg ulcers. Arch Dermatol.

2000;136(9):1142–1143. doi:10.1001/archderm.136.9.1142

17. Weinstein D. A., Kirsner R. S. Refractory ulcers: the role of tumor necrosis factor-alpha. *J Am Acad Dermatol.* 2010;63(1):146–154. doi:10.1016/j.jaad.2009.08.004.

18. Воронков А. В., Гамзелева О. Ю. Обзор современных флеботропных препаратов на основе флавоноидов как перспективных эндотелиопротекторов при лечении хронических заболеваний вен. *Амбулаторная хирургия.* 2019;(1-2):27-33. doi:10.21518/1995-1477-2019-1-2-27-33

19. Фомин В. С., Фомина М. Н. Аспекты профилактики и консервативного ведения пациентов с хроническими заболеваниями вен нижних конечностей. *Терапия.* 2019;3:109-113. doi:10.18565/therapy.2019.3.109-113

20. Богачев В. Ю., Болдин Б. В., Кузнецов М. Р., Родионов С. В. Фармакотерапия хронических заболеваний вен. Что мы знаем об экстракте конского каштана? *РМЖ.* 2019;8(II):94-97.

21. Пашинян А. Г. Биофлавоноиды в комплексной терапии хронической венозной недостаточности нижних конечностей. *Клиническая дерматология и венерология.* 2010;8(1):31-34.

22. Scallan C, Bell-Syer SE, Aziz Z. Flavonoids for treating venous leg ulcers. *Cochrane Database Syst Rev.* 2013;(5):CD006477. doi:10.1002/14651858.CD006477.pub2

23. Shami S. K., Sarin S., Cheatle T. R., Scurr J. H., Smith P. D. Venous ulcers and the superficial venous system. *J Vasc Surg.* 1993;17(3):487–490.

24. Barwell J. R., Davies C. E., Deacon J., Harvey K., Minor J., Sassano A. Comparison of surgery and compression with compression alone in chronic venous ulceration (ESCHAR study): randomised controlled trial. *Lancet.* 2004;363(9424):1854–1859. doi:10.1016/S0140-6736(04)16353-8

25. Савинов И. С., Бутырский А. Г., Ильченко Ф. Н., Савинов С. Г., Матвеева Н. В., Калачев Е. В. Оценка эффективности и ближайших результатов эндовенозной лазерной коагуляции в комплексном лечении тяжелых форм варикозной болезни. *Вестник Волгоградского государственного медицинского университета.* 2017;4:41-45.

26. Савинов И. С., Бутырский А. Г., Ильченко Ф. Н., Савинов С. Г., Калачев Е. В. Оценка эффективности и отдаленных результатов эндовенозной лазерной коагуляции в лечении больных с тяжелой хронической венозной недостаточностью. *Таврический медико-биологический вестник.* 2017;2:95-101.

27. van den Bos R, Arends L, Kockaert M, Neumann M, Nijsten T. Endovenous therapies of lower extremity varicosities: a meta-analysis. *J Vasc Surg.* 2009;49(1):230–239. doi:10.1016/j.jvs.2008.06.030

28. Gohel M. S., Szigeti M., Epstein D, M., Heatley F., Bradbury A., Bulbulia R., Cullum N., Nyamekye I., Poskitt K. R., Renton S., Warwick J., Davies A. H. Long-term Clinical and Cost-effectiveness of Early Endovenous Ablation in Venous Ulceration: A Randomized Clinical Trial. *JAMA Surg.* 2020 Dec 1;155(12):1113-1121. doi:10.1001/jamasurg.2020.3845.

29. Gethin G., Cowman S., Kolbach D. N. Debridement for venous leg ulcers. *Cochrane Database Syst Rev.* 2015;2015(9):CD008599. doi:10.1002/14651858.CD008599.pub2

30. Cardinal M., Eisenbud D. E., Armstrong D. G. Serial surgical debridement: a retrospective study on clinical outcomes in chronic lower extremity wounds. *Wound Repair Regen.* 2009;17(3)306–311. doi:10.1111/j.1524-475X.2009.00485.x

31. A Study to Evaluate the Safety and the Efficacy of EscharEx (EX-02 Formulation) in Debridement of Venous Leg Ulcers. *Clinicaltrials.gov* identifier: NCT03588130. Published 2018. Доступно по <https://clinicaltrials.gov/ct2/show/NCT03588130> (дата 12.04.2023).

32. Руководство по лечению ран методом управляемого отрицательного давления. М.: Апрель, 2017.

33. Бутырский А. Г., Скоромный А. Н., Новодранов В. В. Клинико-цитологические сопоставления при лечении гнойно-осложненных форм синдрома диабетической стопы методом NPWT. *Таврический медико-биологический вестник.* 2023;1:12-21. doi:10.29039/2070-8092-2023-26-1-12-21

34. Размахнин Е. В., Шангин В. А., Кудрявцева О. Г., Охлопков Д. Ю. Возможности вакуум-инстилляционной терапии с использованием димексида и бетадина в лечении гнойных ран. *Acta Biomedica Scientifica.* 2017;2(6):153-156. doi:10.12737/article_5a0a8e0do3dc42.56682733

35. Ross R. E., Aflaki P., Gendics C., Lantis J. C. II Complex lower extremity wounds treated with skin grafts and NPWT: a retrospective review. *J Wound Care.* 2011;20(10):490–495. doi:10.12968/jowc.2011.20.10.490

36. Yang C. K., Alcantara S., Goss S., Lantis J.C. II Cost analysis of negative-pressure wound therapy with instillation for wound bed preparation preceding split-thickness skin grafts for massive (>100 cm²) chronic venous leg ulcers. *J Vasc Surg.* 2015;61(4):995–999. doi:10.1016/j.jvs.2014.11.076

37. Jull A., Slark J., Parsons J. Prescribed exercise with compression vs compression alone in treating patients with venous leg ulcers: a systematic review and meta-analysis. *JAMA Dermatol.* 2018;154(11):1304–1311. doi:10.1001/jamadermatol.2018.3281

38. Meagher H., Ryan D., Clarke-Moloney M., O’Laghin G., Grace P. A. An experimental study of

prescribed walking in the management of venous leg ulcers. *J Wound Care*. 2012;21(9):421–428. doi:10.12968/jowc.2012.21.9.421

39. Mutlak O, Aslam M, Standfield N. The influence of exercise on ulcer healing in patients with chronic venous insufficiency. *Int Angiol*. 2018;37(2):160–168. doi:10.23736/S0392-9590.18.03950-0

40. Greaves N. S., Iqbal S. A., Baguneid M., Bayat A. The role of skin substitutes in the management of chronic cutaneous wounds. *Wound Repair Regen*. 2013;21(2):194–210. doi:10.1111/wrr.12029

41. Бутырский А. Г. Лечение трофических язв при хронической венозной недостаточности с использованием биотрансплантатов. *Клин. хир*. 2000;9:10-11.

42. Try Microlyte – Imbed Bio. Try Microlyte – Imbed Bio. Available at <https://imbedbio.com/try-microlyte/> Accessed October 2, 2022

43. Sabolinski M. L., Gibbons G. Comparative effectiveness of a bilayered living cellular construct and an acellular fetal bovine collagen dressing in the treatment of venous leg ulcers. *J Comp Eff Res*. 2018;7(8):797–805. doi:10.2217/cer-2018-0031

44. AmnioExcel® Plus Placental Allograft Membrane. Integra. Available at <https://www.integralife.com/amnioexcel-plus-placental-allograft-membrane/product/wound-reconstruction-care-outpatient-clinic-private-office-treat-amnioexcel-plus-placental-allograft-membrane>. Accessed April 13, 2021.

45. Барановский Ю. Г., Ильченко Ф. Н., Шаповалова Е. Ю., Гривенко С. Г., Барановский А. Г. Изменение скорости заживления венозных трофических язв под воздействием полидезоксирибонуклеотидов. *Таврический медико-биологический вестник*. 2022;2:14-21. doi: 10.37279/2070-8092-2022-25-2-14-21

46. James C. V., Murray Q., Park S. Y., Khajouejinejad N., Lee J., Ray K., Lantis J., C. II Venous Leg Ulcers: Potential Algorithms of Care. *Wounds*. 2022;34(12):288–296. doi:10.25270/wnds/21160

47. Dearman B. L., Li A., Greenwood J. E. Optimization of a polyurethane dermal matrix and experience with a polymer-based cultured composite skin. *J Burn Care Res*. 2014;35(5):437–448. doi:10.1097/BCR.0000000000000061

48. Wagstaff M. J., Schmitt B. J., Coghlan P., Finkemeyer J. P., Caplash Y., Greenwood J. E. A biodegradable polyurethane dermal matrix in reconstruction of free flap donor sites: a pilot study. *Eplasty*. 2015;15:e13.

REFERENCES

1. Bogdanets L. I. Venous tropic ulcers. Potentialities of modern phlebology in the decision of the old problem. *RMJ*. 2010;17:1060. (In Russ.).

2. Butyrskii A. G., Butyrskaya I. B. Chronic atypical ulcer on lower limbs: signs, principles of diagnosis and treatment. *Tavrisheskiy medicobiologicheskiy vestnik*. 2023;2:50-65. (In Russ.). doi: 10.29039/2070-8092-2023-26-2-49-64

3. Savelyev V. S., Kirienko A. I., Bogachyov V. Yu. Venous tropic ulcers. Myths and reality. *Phlebology*. 2000;11:5–10. (In Russ.).

4. Kamaev A. A., Bulatov V. L., Vakhryatyan P. E., Volkov A. M., Volkov A. S., Gavrillov E. K., Golovina V. I., Efremova O. I., Ivanov O. O., Plyukhin E. A., Katorkin S. E., Konchugova T. V., Kravtsov P. F., Maksimov S. V., Mzhavanadze N. D., Pikhanova Zh. M., Pryadko S. I., Smirnov A. A., Sushkov S. A., Chabbarov R. G., Shimanko A. I., Yakushkin S. N., Apkhanova T. V., Derkachev S. N., Zolotukhin I. A., Kalinin R. E., Kirienko A. I., Kulchitskaya D. B., Pelevin A. V., Petrikov A. S., Rachin A. P., Seliverstov E. I., Stoyko Yu. M., Suchkov I. A. Clinical Guidelines. *Varicose Veins. Flebologiya*. 2022;16(1):41-108. (In Russ.). <https://doi.org/10.17116/flebo20221601141>

5. Stansal A., Khayat K., Duchatelle V. When to ask for a skin biopsy in a patient with leg ulcer? Retrospective study of 143 consecutive biopsies. *J Med Vasc*. 2018;43(1):4–9. (In French) doi:10.1016/j.jdmv.2017.10.003.

6. Hedayati N., Carson J. G., Chi Y. W., Link D. Management of mixed arterial venous lower extremity ulceration: a review. *Vasc Med*. 2015;20(5):479–486. doi:10.1177/1358863X15594683

7. Lee B. B. Phlebolympheidema: neglected outcome of combined venous and lymphatic insufficiency. *Vasc Specialist Int*. 2020;36(1):1–3. doi:10.5758/vsi.2020.36.1.1

8. Savinov I. S., Butyrskii A. G., Ilchenko F. N., Savinov S. G., Kalachyov Ye. V. Morphofunctional features of varicose veins of clinical classes C4-C6 according to the data of duplex ultrasound. *Bulletin of Pirogov National Medical-and-Surgical Center*. 2016;11(3):85-87. (In Russ.)

9. Bhatt M, Braun C, Patel P. Diagnosis of deep vein thrombosis of the lower extremity: a systematic review and meta-analysis of test accuracy. *Blood Adv*. 2020;4(7):1250–1264. doi:10.1182/bloodadvances.2019000960

10. Labropoulos N., Tiongson J., Pryor L. Definition of venous reflux in lower-extremity veins. *J Vasc Surg*. 2003;38(4):793–798. doi:10.1016/s0741-5214(03)00424-5

11. O'Donnell T. F. Jr, Passman M. A., Marston W. A. Management of venous leg ulcers: clinical practice guidelines of the Society for Vascular Surgery and the American Venous Forum. *J Vasc Surg*. 2014;60(2 Suppl):3S–59S. doi:10.1016/j.jvs.2014.04.049

12. Ianina A. M., Gavrilov S. G. Compression therapy of primary varicosis. *Flebologiya*. 2015;8(1):17–25. (In Russ.) doi:10.17116/flebo20159117-24
13. Chiang N., Rodda O., Oldham S., Sleight J., Vasudevan T. Effects of compression therapy and venous surgery on tissue oxygenation in chronic venous disease. *Phlebology*. 2019;34(7):474–480. doi:10.1177/0268355518822582
14. Rother U., Grussler A., Griesbach C., Almasi-Sperling V., Lang W., Meyer A. Safety of medical compression stockings in patients with diabetes mellitus or peripheral arterial disease. *BMJ Open Diabetes Res Care*. 2020;8(1):e001316. doi:10.1136/bmjdr-2020-001316
15. O'Meara S., Cullum N., Nelson E. A., Dumville J. C. Compression for venous leg ulcers. *Cochrane Database Syst Rev*. 2012;11(11):CD000265. doi:10.1002/14651858.CD000265.pub3
16. Margolis D. J. Pentoxifylline in the treatment of venous leg ulcers. *Arch Dermatol*. 2000;136(9):1142–1143. doi:10.1001/archderm.136.9.1142
17. Weinstein D. A., Kirsner R. S. Refractory ulcers: the role of tumor necrosis factor-alpha. *J Am Acad Dermatol*. 2010;63(1):146–154. doi:10.1016/j.jaad.2009.08.004.
18. Voronkov A.V., Gamzeleva O.Yu. Review of modern phlebotropic preparations based on flavonoids as perspective endothelioprotectors in the treatment of chronic diseases of the veins. *Ambulatornaya khirurgiya = Ambulatory Surgery (Russia)*. 2019;(1-2):27-33. (In Russ.) doi:10.21518/1995-1477-2019-1-2-27-33
19. Fomin V. S., Fomina M. N. Aspects of the prevention and medication management of patients with chronic diseases of veins of lower limbs. *Therapy*. 2019;3:109-113. (In Russ.) doi: 10.18565/therapy.2019.3.109-113
20. Bogachev V. Yu., Boldin B. V., Kuznetsov M. R., Rodionov S. V. Pharmacotherapy of chronic diseases of veins. What do we know of about horse chestnut extract? *RMJ*. 2019;8(II):94-97. (In Russ.)
21. Pashinian A. G. The use of bioflavonoids in the combined treatment of chronic venous insufficiency in the lower extremities. *Klinicheskaya Dermatologiya i Venerologiya*. 2010;8(1):31–34. (In Russ.)
22. Scallan C., Bell-Syer S. E., Aziz Z. Flavonoids for treating venous leg ulcers. *Cochrane Database Syst Rev*. 2013;(5):CD006477. doi:10.1002/14651858.CD006477.pub2
23. Shami S. K., Sarin S., Cheatle T. R., Scurr J. H., Smith P. D. Venous ulcers and the superficial venous system. *J Vasc Surg*. 1993;17(3):487–490.
24. Barwell J.R., Davies C.E., Deacon J., Harvey K., Minor J., Sassano A. Comparison of surgery and compression with compression alone in chronic venous ulceration (ESCHAR study): randomised controlled trial. *Lancet*. 2004;363(9424):1854–1859. doi:10.1016/S0140-6736(04)16353-8
25. Savinov I. S., Butyrskii A. G., Ilchenko F. N., Savinov S. G., Matveeva N. V., Kalachev Ye. V. Evaluation of the efficacy and remote results of endovenous laser coagulation in the complex treatment of severe degrees of varicose veins. *Bulletin of Volgograd State Medical University*. 2017;4:41-45. (In Russ.)
26. Savinov I. S., Butyrskii A. G., Ilchenko F. N., Savinov S. G., Kalachev Ye. V. Evaluation of the efficacy and nearest results of endovenous laser coagulation in the treatment of patients with severe chronic venous insufficiency. *Tavrisheskiy Medico-biologicheskii vestnik*. 2017;2:95-101. (In Russ.)
27. van den Bos R., Arends L., Kockaert M., Neumann M., Nijsten T. Endovenous therapies of lower extremity varicosities: a meta-analysis. *J Vasc Surg*. 2009;49(1):230–239. doi:10.1016/j.jvs.2008.06.030
28. Gohel M. S., Szigeti M., Epstein D, M., Heatley F., Bradbury A., Bulbulia R., Cullum N., Nyamekye I., Poskitt K. R., Renton S., Warwick J., Davies A. H. Long-term Clinical and Cost-effectiveness of Early Endovenous Ablation in Venous Ulceration: A Randomized Clinical Trial. *JAMA Surg*. 2020 Dec 1;155(12):1113-1121. doi: 10.1001/jamasurg.2020.3845.
29. Gethin G., Cowman S., Kolbach D. N. Debridement for venous leg ulcers. *Cochrane Database Syst Rev*. 2015;2015(9):CD008599. doi:10.1002/14651858.CD008599.pub2
30. Cardinal M., Eisenbud D. E., Armstrong D. G. Serial surgical debridement: a retrospective study on clinical outcomes in chronic lower extremity wounds. *Wound Repair Regen*. 2009;17(3):306–311. doi:10.1111/j.1524-475X.2009.00485.x
31. A Study to Evaluate the Safety and the Efficacy of EscharEx (EX-02 Formulation) in Debridement of Venous Leg Ulcers. *Clinicaltrials.gov* identifier: NCT03588130. Published 2018. Доступно по <https://clinicaltrials.gov/ct2/show/NCT03588130> (дата 12.04.2023).
32. Manual on care of wounds by the method managed negative pressure. M.: Aprel, 2017.
33. Butyrskii A. G., Skoromny A. N., Novodranov V. V. Clinical-and-cytological comparisons in care of septic complicated forms of diabetic foot syndrome by NPWT method. *Tavrisheskiy medico-biologicheskii vestnik*. 2023;1:12-21. doi: 10.29039/2070-8092-2023-26-1-12-21
34. Razmakhnin E. V., Shangin V. A., Kudryavtseva O. G., Okhlopkov D. Y. Possibilities of vacuum-instillation therapy with Dimexidum

- and Betadine in the treatment of purulent wounds. *Acta Biomedica Scientifica*. 2017;2(6):153-156. (In Russ.) doi: 10.12737/article_5a0a8e0d03dc42.56682733
35. Ross R. E., Aflaki P., Gendics C., Lantis J. C. II Complex lower extremity wounds treated with skin grafts and NPWT: a retrospective review. *J Wound Care*. 2011;20(10):490–495. doi:10.12968/jowc.2011.20.10.490
36. Yang C. K., Alcantara S., Goss S., Lantis J.C. II Cost analysis of negative-pressure wound therapy with instillation for wound bed preparation preceding split-thickness skin grafts for massive (>100 cm²) chronic venous leg ulcers. *J Vasc Surg*. 2015;61(4):995–999. doi:10.1016/j.jvs.2014.11.076
37. Jull A., Slark J., Parsons J. Prescribed exercise with compression vs compression alone in treating patients with venous leg ulcers: a systematic review and meta-analysis. *JAMA Dermatol*. 2018;154(11):1304–1311. doi:10.1001/jamadermatol.2018.3281
38. Meagher H., Ryan D., Clarke-Moloney M., O’Laighin G., Grace P. A. An experimental study of prescribed walking in the management of venous leg ulcers. *J Wound Care*. 2012;21(9):421–428. doi:10.12968/jowc.2012.21.9.421
39. Mutlak O., Aslam M., Standfield N. The influence of exercise on ulcer healing in patients with chronic venous insufficiency. *Int Angiol*. 2018;37(2):160–168. doi:10.23736/S0392-9590.18.03950-0
40. Greaves N. S., Iqbal S. A., Baguneid M., Bayat A. The role of skin substitutes in the management of chronic cutaneous wounds. *Wound Repair Regen*. 2013;21(2):194–210. doi:10.1111/wrr.12029
41. Butyrskii A. G. Treatment of trophic ulcers in chronic venous insufficiency using bio-transplants. *Klin. Khir*. 2000;9:10-11. (In Russ.)
42. Try Microlyte – Imbed Bio. Try Microlyte – Imbed Bio. Available at <https://imbedbio.com/try-microlyte/> Accessed October 2, 2022
43. Sabolinski M. L., Gibbons G. Comparative effectiveness of a bilayered living cellular construct and an acellular fetal bovine collagen dressing in the treatment of venous leg ulcers. *J Comp Eff Res*. 2018;7(8):797–805. doi:10.2217/cer-2018-0031
44. AmnioExcel® Plus Placental Allograft Membrane. Integra. Available at <https://www.integralife.com/amnioexcel-plus-placental-allograft-membrane/product/wound-reconstruction-care-outpatient-clinic-private-office-treat-amnioexcel-plus-placental-allograft-membrane>. Accessed April 13, 2021.
45. Baranovsky Yu. G., Ilchenko F. N., Shapovalova Ey. Yu., Hryvenko S. G., Baranovsky A. G. Changes in healing of venous trophic ulcers under the influence of polydeoxyribonucleotides. *Tavrisheskiy mediko-biologicheskiy vestnik*. 2022;2:14-21. (In Russ) doi: 10.37279/2070-8092-2022-25-2-14-21
46. James C. V., Murray Q., Park S. Y., Khajouejad N., Lee J., Ray K., Lantis J. C. II Venous Leg Ulcers: Potential Algorithms of Care. *Wounds*. 2022;34(12):288–296. doi:10.25270/wnds/21160
47. Dearman B. L., Li A., Greenwood J. E. Optimization of a polyurethane dermal matrix and experience with a polymer-based cultured composite skin. *J Burn Care Res*. 2014;35(5):437–448. doi:10.1097/BCR.0000000000000061
48. Wagstaff M. J., Schmitt B. J., Coghlan P., Finkemeyer J. P., Caplash Y., Greenwood J. E. A biodegradable polyurethane dermal matrix in reconstruction of free flap donor sites: a pilot study. *Eplasty*. 2015;15:e13.

ОСТРЫЙ ПАНКРЕАТИТ: НОВЫЕ ФАКТЫ И ПОДВОДНЫЕ КАМНИ (ОБЗОР ЛИТЕРАТУРЫ)

Паршин Д. С.¹, Михайличенко В. Ю.², Абдуллаев А. Я.¹

¹ФГБОУ ВО Астраханский государственный медицинский университет, 414000, ул. Бакинская, 121, Астрахань, Россия

²Институт «Медицинская академия имени С.И. Георгиевского» ФГАОУ ВО «Крымский федеральный университет имени В.И. Вернадского», 294006, бульвар Ленина 5/7, Симферополь, Россия

Для корреспонденции: Паршин Дмитрий Сергеевич, доктор медицинских наук, доцент кафедры общей хирургии с курсом последипломного образования, e-mail: parshin.doc@gmail.com

For correspondence: Dmitry S. Parshin, MD, ass.-professor of the Department of General Surgery, e-mail: parshin.doc@gmail.com

Information about authors:

Parshin D. S., <http://orcid.org/0000-0002-1050-7716>

Mykhaylichenko V. Yu., <http://orcid.org/0000-0003-4204-5912>

Abdullaev A. Ya., <http://orsid.org/0000-0002-3584-1876>

РЕЗЮМЕ

В обзоре приводятся данные о заболеваемости острым панкреатитом. Рассматриваются вопросы этиологии заболевания, новые представления о факторах риска развития острого панкреатита. Анализируются новые данные о патогенезе, в частности описывается роль DAMPs и NETs, и их взаимодействие в патологическом развитии острого панкреатита, а также потенциальные целевые терапевтические методы против DAMPs и NETs. Рассматривается роль toll-подобного рецептора 2 (TLR2), который может опосредовать нарушение регуляции воспалительной реакции при остром панкреатите и может быть новой терапевтической мишенью для лечения этих пациентов. В качестве прогностических маркеров рассматривается эффективность ИЛ-6, СРБ, соотношения ферритин/лактоферин, а также возможности искусственного интеллекта для индивидуального прогнозирования. Приводятся данные о высокой терапевтической эффективности раннего эндоскопического транспапиллярного дренирования и энтерального питания при тяжелых формах острого панкреатита в том числе осложненного формированием свища. Рассматриваются актуальные данные по микробиологии инфицированного панкреонекроза, делается акцент на энтеральную транслокацию патогенов, их антибиотикорезистентность, а также новые гипотезы о значении грибковой суперинфекции изолятами рода *Candida* и их роль в патогенезе и развитии тяжелого острого панкреатита.

Ключевые слова: острый панкреатит; факторы риска острого панкреатита; патофизиология острого панкреатита; прогноз острого панкреатита; лечение острого панкреатита

ACUTE PANCREATITIS: NEW FACTS AND REEFS

Parshin D. S.¹, Mykhaylichenko V. Yu.², Abdullaev A. Ya.¹

¹Astrakhan State Medical University of the Ministry of Health of Russia, 414000, st. Bakuskaya, 121, Astrakhan, Russia

²Institute «Medical Academy named after S.I. Georgievsky» of Vernadsky CFU, 295006, Simferopol, Russia

SUMMARY

The review provides data on the incidence of acute pancreatitis. The issues of the etiology of the disease, new ideas about the risk factors for the development of acute pancreatitis are considered. New data on pathogenesis are analyzed, in particular, the role of DAMPs and NETs, and their interaction in the pathological development of acute pancreatitis, as well as potential targeted therapeutic methods against DAMPs and NETs are described. The role of toll-like receptor 2 (TLR2), which may mediate the dysregulation of the inflammatory response in acute pancreatitis and may be a new therapeutic target for the treatment of these patients, is considered. The efficiency of IL-6, CRP, ferritin/lactoferrin ratio, as well as the possibilities of artificial intelligence for individual forecasting are considered as prognostic markers. Data are presented on the high therapeutic efficacy of early endoscopic transpapillary drainage and enteral nutrition in severe forms of acute pancreatitis, including those complicated by fistula formation. Current data on the microbiology of infected pancreatic necrosis are considered, emphasis is placed on enteral translocation of pathogens, their antibiotic resistance, as well as new hypotheses about the significance of fungal superinfection with *Candida* isolates and their role in the pathogenesis and development of severe acute pancreatitis.

Key words: acute pancreatitis; risk factors for acute pancreatitis; pathophysiology of acute pancreatitis; prognosis of acute pancreatitis; treatment of acute pancreatitis

Острый панкреатит (ОП) является одним из наиболее частых и острых заболеваний желудочно-кишечного тракта, приводящих к госпитализации во всем мире [1]. Глобальная заболеваемость

и смертность от острого панкреатита оценивается в 34 случая на 100 000 человек и 1,6 случая смерти на 100 000 человек соответственно, и в последние годы отмечается рост заболеваемости [2-4].

В России заболеваемость ОП в 2019 г. составила 132,9, в 2020 г. – 119,2 и в 2021 г. – 118,9 на 100 000 населения [5; 6].

Цель: анализ заболеваемости, уточнение этиологии и факторов риска развития, особенностей патогенеза, прогноза, диагностики и лечения ОП.

Поиск по запросу «острый панкреатит» в июле 2023 года дает более 77 000 ссылок в PubMed, включая статьи, касающиеся диагностики, классификации и терапии, с небольшой, но важной долей, сообщающей о рандомизированных исследованиях и новых методах лечения. Несмотря на это, не существует специальной лекарственной терапии, входящей в международный консенсусный стандарт, который бы мог изменить результаты лечения ОП. Среди причин этих неудач стоят недостаточное понимание этиологии, патофизиологии, диагностики и как следствие неправильный выбор лекарственной терапии, а также стратегии лечения.

Проведено изучение и анализ научных исследований по распространенности, этиологии, патогенезу, прогнозу, особенностям диагностики и лечения ОП, находящихся в базах данных eLibrary, PubMed, Scopus, в 2009-2023 гг.

Этиология и факторы риска. Желчнокаменная болезнь, гипертриглицеридемия и алкоголь являются наиболее распространенными причинами ОП [7]. Однако этиологический состав варьирует по всему миру. Так в одном из исследований, зарегистрировали 5146 взрослых пациентов с ОП с 2011 по 2017 год для изучения вариантов этиологии заболевания. Авторы обнаружили тенденцию к увеличению диагностики острого алкогольного панкреатита (ОАП) при одновременном снижении заболеваемости острым билиарным панкреатитом (ОБП) [8]. Кроме того, на соотношение ОАП и гипертриглицеридемического ОП (ГОП) влияли сезоны и праздники, что могло быть связано с увеличением потребления жирной пищи [9].

И все же желчнокаменная болезнь являются наиболее распространенной этиологией ОП в мире, который может прогрессировать до тяжелого сепсиса или шока, если его своевременно не лечить. Однако не у всех пациентов с желчнокаменной болезнью в течение жизни развивается ОП. Мало имеющих данных о развитии ОБП у пациентов с симптомными желчнокаменными заболеваниями, такими как холецистит и холедохолитиаз. Guo X. et al., провели ретроспективное исследование «случай-контроль» и обнаружили, что возраст, сахарный диабет, толщина стенки желчного пузыря, диаметр желчного камня, сопутствующий холедохолитиаз, прямой билирубин и количество лейкоцитов в значительной степени связаны с повышенным риском сопутствующего ОБП у пациентов с симптомными

камнями в желчном пузыре. Они разработали номограмму, состоящую из этих индексов, с хорошей дискриминацией, предсказывающую возникновение ОП [10].

Характеризуя факторы риска ОП следует обратить внимание на риск-факторы хронического панкреатита (ХП), который представляет собой фиброзно-воспалительное заболевание с необратимым рубцеванием паренхимы поджелудочной железы [11]. Его общие симптомы включают боль в животе, тошноту, потерю веса, стеаторею и диабет [12]. Хорошо известно, что как алкоголь, так и табак являются общими факторами риска развития ХП. Hao L. et al., сравнили клинические характеристики курения и алкогольного хронического панкреатита. Они обнаружили, что развитие диабета и псевдокист значительно чаще и раньше возникает у курильщиков, чем у больных алкоголизмом. Кроме того, было обнаружено, что стеаторея значительно чаще встречается у курильщиков. Результаты этого исследования показывают, что ХП, связанный с курением, развивается рано и имеет более высокий риск развития осложнений, чем идиопатический ХП. Авторы считают, что ХП, связанный с курением, следует рассматривать как новый независимый подтип ХП, и таких пациентов следует лечить более активно, чтобы предотвратить развитие ОП и его осложнений [13].

Патофизиология. Асептическое воспаление является начальным проявлением повреждения при ОП. Однако патогенез ОП до конца не изучен, несмотря на то, что трипсиноцентрическая теория ОП является основной уже более века. Для понимания патогенеза и механизмов развития ОП было проведено множество клинико-экспериментальных исследований. Было обнаружено, что помимо патологической передачи сигналов кальциевых каналов и манифестации эндоплазматического ретикула роль связанных с повреждением молекулярных паттернов (damage associated molecular patterns – DAMPs) и нейтрофильных внеклеточных ловушек (Neutrophil Extracellular Traps – NETs) играет важную роль в активации, передаче сигналов и привлечении воспалительных клеток, а также в адаптивном иммунном ответе, приводящем к возникновению асептического воспаления. В своем исследовании Zhou et al., предлагают свое понимание патофизиологического механизма и новые идеи для исследовательских вариантов лечения ОП. Исследование описывает роль DAMPs и NETs, их взаимодействие в патологическом развитии ОП и потенциальные целевые методы воздействия против DAMPs и NETs. Они предположили, что DAMPs могут влиять на активацию и рекрутирование врожденных иммунных клеток, опосредовать образование инфламмосомы

– пиринового домена 3 семейства NLR (NLRP3), которая участвует в формировании NETs активированных нейтрофилов. Целенаправленные препараты против DAMPs и NETs, такие как блокаторы передачи сигналов DAMPs, приводят к снижению экспрессии внеклеточных DAMPs, повышение экспрессии внутриклеточных DAMPs и блокирование образования NETs, могут быть перспективным методом лечения при тяжелом ОП [14]. ОП представляет собой воспалительное заболевание, часто сопровождающееся возникновением синдрома системного воспалительного ответа (SIRS) и синдрома компенсаторного противовоспалительного ответа (CARS). Тем не менее, это предмет споров, происходят ли SIRS и CARS последовательно или параллельно, когда возникает ОП. С помощью биоинформатического анализа в исследовании Liu et al. установлено, что SIRS и CARS возникают параллельно. Они также обнаружили, что toll-подобный рецептор 2 (TLR2) может опосредовать нарушение регуляции воспалительной реакции при ОП и может быть новой терапевтической мишенью для лечения этих пациентов [15].

Прогноз тяжести заболевания. Как правило большинство пациентов ОП переносят его в легкой или средней/тяжелой форме, однако, примерно у 20% пациентов ОП прогрессирует до тяжелой формы [16]. Пациенты с тяжелым острым панкреатитом (ТОП) в случае развития полиорганной недостаточности, часто нуждаются в переводе в отделение интенсивной терапии. Поэтому важно распознавать предикторы тяжелого заболевания на ранней стадии ОП, чтобы прогнозировать его течение и возможное оперативное вмешательство [17]. В исследовании Li et al., сравнили эффективность интерлейкина-6 (ИЛ-6) и С-реактивного белка (СРБ) в качестве потенциальных предикторов ТОП, полиорганной недостаточности, панкреонекроза, инфицированного панкреонекроза и смертности. Их исследование показало, что ИЛ-6 является лучшим предиктором смертности и инфицированного панкреонекроза при ОП (AUC 0,75 против 0,70 и 0,81 против 0,65 соответственно) [18]. Многочисленные проведенные исследования показали, что повторяющиеся повышенные уровни амилазы в сыворотке не имеют значения для оценки клинического прогрессирования и прогноза ОП. Однако исследование Hong et al., обнаружили нелинейную связь между соотношением амилазы на 2-й день, ее уровнем на 1-й день и частотой ТОП. С помощью логистической регрессии с ограниченным кубическим сплайн-анализом, оказалось, что интеграция отношения амилазы $\geq 0,3$ в день 2/день 1 в качестве 1 балла к прикроватному индексу тяжести острого панкреатита (BISAP) (оценка BISAP-A) значительно

улучшила его диагностическую ценность по сравнению с исходной оценкой BISAP (AUC, 0,86 по сравнению с 0,83) [19].

В последние десятилетия в научном сообществе усилился интерес к металлопротеинам – ферритину и лактоферрину. Исследования показали, что эти протеины, являясь белками острой фазы воспаления, одновременно могут служить и биомаркерами степени интенсивности воспалительного процесса при остром панкреатите. Например, использование коэффициента ферритин/лактоферрин в практике, позволяет повысить точность дифференциальной диагностики, оптимизировать выбор лечебной программы и прогнозировать развитие тяжелых осложнений при ОП [20].

Искусственный интеллект все чаще используется в клинической практике для прогнозирования заболеваний или помощи в принятии решений. Однако реализация таких данных остается сложной задачей из-за низкой интерпретируемости результатов машинного обучения. В исследовании Hong et al., предложили «interpretable random forest model» с чувствительностью 93,8%, специфичностью 82,8% и диагностической точностью 83,9% [21]. Для объяснения индивидуального прогноза использовался график локальных интерпретируемых модельно-независимых объяснений (LIME). Одновременно для сравнения была разработана модель логистической регрессии с номограммой, состоящей из альбумина, креатинина сыворотки, глюкозы и плеврального выпота. В исследовании Yin et al., разработана модель автоматизированного машинного обучения, которая основана на машинном алгоритме повышения градиента, для прогнозирования тяжести ОП с чувствительностью 0,583, специфичностью и точностью $> 0,95$ [22].

Стратегии лечения. Хорошо известно, что раннее энтеральное питание (в течение 24–72 часов после поступления) у больных ОП приводит к снижению частоты осложнений и смертности [23]. Jin Z et al., провели ретроспективное исследование 98 пациентов с прогнозируемым тяжелым ОБП, которым была проведена ранняя терапевтическая эндоскопическая ретроградная холангиопанкреатография (ЭРХПГ) с последующим транспапиллярным дренированием и энтеральное питание. Они констатировали, что раннее начало энтерального питания (в течение 48 ч) приводило к снижению внутрибольничной летальности, продолжительности пребывания в стационаре, потребности и длительности интенсивной терапии и затрат на стационарное лечение [24].

Адекватная нутритивная поддержка имеет основополагающее значение в лечении ТОП. Это состояние характеризуется состоянием гипер-

метаболизма и высоким распадом белка. Присутствие множественных провоспалительных медиаторов и, как следствие, синдром системного воспалительного ответа (SIRS) могут быть объяснены этим явлением [25]. Нутритивная поддержка предотвращает недостаточность питания и предотвращает системное воспаление, что приводит к уменьшению осложнений панкреатита, что помогает изменить течение заболевания [26;27]. Первоначально голодание считалось необходимым, чтобы гарантировать отдых поджелудочной железы и уменьшить воспаление за счет стимуляции поджелудочной железы до тех пор, пока уровни ферментов в сыворотке не вернуться к норме. После этого парентеральная нутритивная терапия была признана оптимальным методом снабжения питательными веществами из-за ее способности предотвращать стимуляцию поджелудочной железы и одновременно обеспечивать нутритивную поддержку. Однако парентеральное питание сопряжено с рядом осложнений, включая возникновение инфекции, связанной с центральным венозным катетером, или метаболические осложнения, такие как гипергликемия и синдром гиперэлектролитного дисбаланса. Что еще более важно, парентеральное питание бесполезно для предотвращения атрофии энтероцитов. В этой связи многочисленные исследования показали, что энтеральное питание более эффективно в снижении риска ИПН у лиц с ТОП по сравнению с полным парентеральным питанием. Фактически, энтеральное питание сохраняет как барьерную функцию кишечника, так и микробиологическую флору кишечника, а также восстанавливает перистальтику кишечника. Hui et al. сравнивали энтеральное зондовое питание (ЭЗП) с полным парентеральное питание (ППП) и с группой энтерального плюс полного парентерального питания (ЭЗП + ППП). Они подчеркнули, что в группе пациентов с ЭЗП частота развития синдрома полиорганной дисфункции была ниже, чем в группах с ППП и ЭЗП+ППП [28]. Исследование RUTNOR не продемонстрировало превосходства между ранним энтеральным питанием в течение 24 часов через назоэнтеральный зонд и пероральным питанием через 72 часа в снижении заболеваемости или смертности, связанной с острым панкреатитом, у лиц с высоким риском побочных эффектов [29].

Подводя итог, можно сказать, что у пациентов с прогнозируемым легким ОП пероральное питание следует начинать как можно раньше, независимо от уровня сывороточной липазы и амилазы. В случае непереносимости перорального питания следует провести энтеральное питание в течение 24–74 ч для сохранения целостности слизистой оболочки кишечника и перистальтики

кишечника. У пациентов с тяжелым ОП, которые не могут питаться перорально, энтеральное питание должно быть введено в течение 48 ч после госпитализации. Вместо этого парентеральное питание следует назначать только пациентам, которым невозможна установка назоэнтерального зонда или имеются противопоказания. С точки зрения превосходства энтерального питания над парентеральным при панкреатите, рекомендации ESPEN рекомендуют кормление через зонд как лучший способ введения энтеральных смесей. Однако существование оптимального подхода все еще остается предметом дискуссий и необходимы дальнейшие исследования [30].

Поствоспалительный панкреатоплевральный свищ (ППС) — редкое, но серьезное осложнение острого и хронического панкреатита. Первичной патофизиологией является разрыв главного протока поджелудочной железы (ГПП) или более мелких протоков поджелудочной железы, что приводит к просачиванию панкреатического сока в плевральную полость. В проспективном исследовании Jagielski et al., на 22 пациентах с ППС обнаружили, что ЭРХПГ с размещением стента для пассивного транспиллярного дренирования эффективна, причем с показателем успешности процедуры 95,45%. Годичный успех эндоскопической терапии был достигнут у 86,36% пациентов. Результаты этого исследования показывают, что ППС можно эффективно излечить используя эндоскопическое дренирование ГПП [31].

Данные об антибиотикопрофилактике при эндоскопическом дренировании поствоспалительных панкреатических и перипанкреатических жидкостных скоплений при ОП немногочисленны. Jagielski et al., провели рандомизированное, двойное слепое и плацебо-контролируемое исследование для изучения роли периоперационной антибиотикопрофилактики при эндоскопическом трансмуральном дренировании у 62 пациентов с симптоматическими панкреатическими и перипанкреатическими скоплениями жидкости. Их результаты показали, что профилактические антибиотики не нужны для панкреатических и перипанкреатических скоплений жидкости, если эндоскопическое транспиллярное дренирование было успешно выполнено [32].

Инфекционный панкреонекроз (ИПН) является одной из основных детерминант тяжести течения ОП из-за высокой смертности до 32% [33]. Сопутствующая грамотрицательная бактериемия с множественной лекарственной устойчивостью (MDR-GNB) зачастую возникает при ИПН. При критическом состоянии происходит апоптоз кишечного эпителия, возникают изменения в плотных эпителиальных соединениях, которые приводят к утрате барьерной функции кишечника и

слизистого иммунитета это приводит к повреждению слизистой оболочки и повышению ее проницаемости. Наконец, энтеральный микробиом трансформируется в патобиом, экспоненциальному увеличению числа патогенных бактерий и индукции вирулентности у комменсальных кишечных бактерий. Начинается полиорганное поражение, вызванное выходом токсинов из кишечника через порталное кровообращение и брыжеечную лимфу. В исследованиях по изучению энтерального патобиома у больных ИПН и перитонитом, отмечено, что на фоне снижения роста сапрофитной микрофлоры (*Staphylococcus saprophyticus* и *Escherichia coli* более чем в 2 раза) выявляется достоверное увеличение присутствия *Klebsiella* spp., *Candida*, *Clostridium* spp. и *Citrobacter* ($p \leq 0,05$). По мере прогрессирования острой кишечной недостаточности у больных с ИПН изменяется энтеральный патобиом: на фоне снижения роста сапрофитной микрофлоры отмечается значительное увеличение патогенных изолятов, особенно *Staphylococcus aureus*, экспоненциально увеличивается количество антибиотикорезистентных форм [34].

Только в нескольких исследованиях изучалось влияние бактериемии MDR-GNB у пациентов с ИПН. В исследовании «случай-контроль» Wu et al., обнаружили, что у пациентов с ИПН с бактериемией MDR-GNB был более высокий уровень смертности, чем пациентов без бактериемии MDR-GNB (ОШ 8,976, 95% ДИ 1,805–44,620, $p = 0,007$) [35].

Учитывая тот факт, что микробиом кишечника состоит не только из бактерий, но и из грибов, логично предположить, что транслокация и колонизация кишечных грибов в поджелудочную железу связана с развитием ТОП. Действительно, хирурги часто сталкиваются со случаями ТОП, сопровождающимся кандидемией [36]. Хотя патогенная роль, которую играет инфекция поджелудочной железы кишечными бактериями, была установлена, особенности, которые играет колонизация поджелудочной железы кишечными грибами, не полностью понятна. Кроме того, остается спорным, является ли колонизация поджелудочной железы кишечными грибами обычным явлением или патогенным событием. Пациенты с ТОП и интраабдоминальной грибковой инфекцией имеют более высокую внутрибольничную смертность, чем пациенты только с интраабдоминальной бактериальной инфекцией [37]. Длительная терапия антибиотиками широкого спектра действия и длительное пребывание в отделении интенсивной терапии, несомненно, связаны с повышенным риском грибковой инфекции [38]. Следует отметить, что клиническая картина грибковой инфекции при ТОП бывает очень вариабельна

и неспецифична [39]. Виды *Candida* были идентифицированы как наиболее распространенный микроорганизмы, связанные с ИПН. Так *Candida tropicalis* (43,9%) и *Candida albicans* (36,6%) оказались наиболее распространенными изолятами в ткани поджелудочной железы у 335 пациентов с грибковой инфекцией при ИПН. Как показывает исследование Otsuka et al., которое обобщает последние достижения в области клинических особенностей и молекулярных механизмов грибковой инфекции поджелудочной железы на развитие ТОП, а также эффективность противогрибковой терапии. В этой работе резюмируется, что нуклеотид-связывающий домен олигомеризации 1 (NOD1) и толл-подобный рецептор 4 (TLR4) распознают бактерии, что приводит к усиленной выработке провоспалительных цитокинов, вызывающих дисфункцию кишечного барьера и транслокацию кишечных бактерий в поджелудочную железу [40]. С другой стороны, распознавание β -d-глюканов дектином-1 играет важную роль в перемещении кишечных грибов в поджелудочную железу из-за нарушения кишечного барьера, поскольку клеточная стенка грибов *Candida* является сильными стимулятором для дектина-1, экспрессируемого в макрофагах и дендритных клетках. [41-43].

Следует отметить, что отсутствуют многоцентровые клинические исследования, где бы оценивалась эффективность противогрибковых средств при ИПН. Единичные статьи делают неоднозначные заключения. Например, в исследовании Takuma A. et al., приводится случай неэффективности амфотерицина В у 24-летней женщины с ИПН и грибковой суперинфекцией изолятом *Candida lusitanae* [44]. Фармакокинетические характеристики противогрибковых препаратов в некротических тканях поджелудочной железы практически неизвестны. Доза противогрибковых препаратов, продолжительность лечения и конечные точки для оценки клинической эффективности никогда не публиковались. Нужны дополнительные строго научные исследования с точными описаниями случаев и последующем проведении метаанализов.

Закключение. Необходимы дальнейшие крупномасштабные исследования *in vivo* и *in vitro* для выяснения основного механизма развития ОП и его осложнений, например, таких как инфицированный панкреонекроз. Кроме того, необходимы исследования с доказательствами высокого качества для разработки моделей прогнозирования ОП с использованием простых лабораторных маркеров и систем клинической оценки. Высококачественные многоцентровые рандомизированные контролируемые исследования помогут определить, какую роль играет антибиотикопро-

филактика в конкретной группе ТОП, некротическом панкреатите и что является показанием к эндоскопическому дренированию поствоспалительных панкреатических и перипанкреатических скоплений жидкости или открытой операции. Также необходимы дополнительные исследования для определения схем оптимальной лекарственной терапии ИПН.

ЛИТЕРАТУРА

1. Hong W., Lillemo K. D., Pan S., Zimmer V., Kontopantelis E., Stock S., Zippi M., Wang C., Zhou M. Development and validation of a risk prediction score for severe acute pancreatitis. *J. Transl. Med.* 2019;17:146. doi: 10.1186/s12967-019-1903-6/
2. Xiao A. Y., Tan M. L., Wu L. M., Asrani V. M., Windsor J. A., Yadav D., Petrov M. S. Global incidence and mortality of pancreatic diseases: a systematic review, meta-analysis, and meta-regression of population-based cohort studies. *Lancet Gastroenterol Hepatol.* 2016;1:45-55. doi: 10.1016/S2468-1253(16)30004-8
3. Iannuzzi J. P., King J. A., Leong J. H., Quan J., Windsor J. W., Tanyingoh D., Coward S., Forbes N., Heitman S. J., Shaheen A. A., Swain M., Buie M., Underwood F. E., Kaplan G. G. Global Incidence of Acute Pancreatitis Is Increasing Over Time: A Systematic Review and Meta-Analysis. *Gastroenterology.* 2022;162(10):122-134. doi: 10.1053/j.gastro.2021.09.043.
4. Sternby H., Bolado F., Canaval-Zuleta H. J., Marra-López C., Hernando-Alonso A. I., Del-Val-Antoñana A., García-Rayado G., Rivera-Irigoien R., Grau-García F. J., Oms L., Millastre-Bocos J., Pascual-Moreno I., Martínez-Ares D., Rodríguez-Oballe J.A., López-Serrano A., Ruiz-Rebollo M. L., Viejo-Almanzor A., González-de-la-Higuera B., Orive-Calzada A., Gómez-Anta I., Pamies-Guilabert J., Fernández-Gutiérrez-Del-Álamo F., Iranzo-González-Cruz I., Pérez-Muñante M. E., Esteba M.D., Pardillos-Tomé A., Zapater P., de-Madaria E. Determinants of Severity in Acute Pancreatitis: A Nation-wide Multicenter Prospective Cohort Study. *Ann Surg.* 2019;270(2):348-355. doi: 10.1097/SLA.0000000000002766.
5. Ревшвили А. Ш., Оловянный В. Е., Сажин В. П., Кузнецов А. В., Шелина Н. В., Овечкин А. И. Хирургическая помощь в Российской Федерации. М., 2022.
6. Sztatmary P., Grammatikopoulos T., Cai W., Huang W., Mukherjee R., Halloran C., Beyer G., Sutton R. Acute Pancreatitis: Diagnosis and Treatment. *Drugs.* 2022;82:1251-1276. doi:10.1007/s40265-022-01766-4
7. Lee P. J., Papachristou G. I. New insights into acute pancreatitis. *Nat. Rev. Gastroenterol. Hepatol.* 2019;16:479-496. doi: 10.1038/s41575-019-0158-2
8. He W., Wang G., Yu B., Xia L., Zhu Y., Liu P., Chen H., Kong R., Zhu Y., Sun B., Lu N. Elevated hypertriglyceridemia and decreased gallstones in the etiological composition ratio of acute pancreatitis as affected by seasons and festivals: A two-center real-world study from China // *Front. Cell. Infect. Microbiol.* 2022;12:976816. doi: 10.3389/fcimb.2022.976816
9. Petrov M. S., Yadav D. Global epidemiology and holistic prevention of pancreatitis. *Nat Rev Gastroenterol Hepatol.* 2019;16(3):175-184. doi: 10.1038/s41575-018-0087-5.
10. Guo X., Li Y., Lin H., Cheng L., Huang Z., Lin Z., Mao N., Sun B., Wang G., Tang Q. A nomogram for clinical estimation of acute biliary pancreatitis risk among patients with symptomatic gallstones: A retrospective case-control study. *Front. Cell. Infect. Microbiol.* 2022;12:935927. doi: 10.3389/fcimb.2022.935927
11. Kothari D., Ketwaroo G., Sheth S. G. Building a quality practice in chronic pancreatitis. *J. Clin. Gastroenterol.* 2023;57:265-268. doi: 10.1097/MCG.0000000000001824
12. Gardner T. B., Adler D. G., Forsmark C. E., Sauer B. G., Taylor J. R., Whitcomb D. C. ACG Clinical Guideline: Chronic Pancreatitis. *Am J Gastroenterol.* 2020;115(3):322-339. doi: 10.14309/ajg.0000000000000535
13. Hao L., Liu Y., Dong Z-Q., Yi J-H., Wang D., Xin L., Guo H-L., He L., Bi Y-W., Ji J-T., Wang T., Du T-T., Lin J-H., Zhang D., Zeng X-P., Zou W-B., Chen H., Pan J., Liao Z., Xu G-Q., Li Z-S., Hu L-H. Clinical characteristics of smoking-related chronic pancreatitis. *Front. Cell. Infect. Microbiol.* 2022;2:939910. doi: 10.3389/fcimb.2022.939910
14. Zhou X., Jin S., Pan J., Lin Q., Yang S., Ambe P.C., Basharat Z., Zimmer V., Wang W., Hong W. Damage associated molecular patterns and neutrophil extracellular traps in acute pancreatitis. *Front. Cell. Infect. Microbiol.* 2022;12:927193. doi: 10.3389/fcimb.2022.927193
15. Liu Q., Li L., Xu D., Zhu J., Huang Z., Yang J., Cheng S., Gu Y., Zheng L., Zhang X., Shen H. Identification of novel immune-related targets mediating disease progression in acute pancreatitis. *Front. Cell. Infect. Microbiol.* 2022;12:1052466. doi: 10.3389/fcimb.2022.1052466
16. Hong W., Zimmer V., Basharat Z., Zippi M., Stock S., Geng W., Bao X., Dong J., Pan J., Zhou M. Association of total cholesterol with severe acute pancreatitis: A U-shaped relationship. *Clin Nutr.* 2020;39(1):250-257. doi: 10.1016/j.clnu.2019.01.022.
17. Yang Q. Y., Hu J. W. Prediction of moderately severe and severe acute pancreatitis in

- pregnancy: Several issues. *World J Gastroenterol.* 2022;28(33):4926-4928. doi: 10.3748/wjg.v28.i33.4926.
18. Li J., Chen Z., Li L., Lai T., Peng H., Gui L., He W. Interleukin-6 is better than C-reactive protein for the prediction of infected pancreatic necrosis and mortality in patients with acute pancreatitis. *Front. Cell. Infect. Microbiol.* 2022;12:933221. doi: 10.3389/fcimb.2022.933221.
19. Hong W., Zheng L., Lu Y., Qiu M., Yan Y., Basharat Z., Zippi M., Zimmer V., Geng W. Non-linear correlation between amylase day 2 to day 1 ratio and incidence of severe acute pancreatitis. *Front. Cell. Infect. Microbiol.* 2022;12:910760. doi:10.3389/fcimb.2022.910760
20. Топчиев М. А., Паршин Д. С., Кчибеков Э. А., Мисриханов М. К. Свойства и клинико-диагностическое значение определения лактоферрина и ферритина при остром панкреатите. *Клиническая и экспериментальная хирургия. Журнал имени академика Б.В. Петровского.* 2018;6(4):55-61. doi:10.24411/2308-1198-2018-14008.
21. Hong W., Zhou X., Jin S., Lu Y., Pan J., Lin Q., Yang S., Xu T., Basharat Z., Zippi M., Fiorino S., Tsukanov V., Stock S., Grottesi A., Chen Q., Pan J. A Comparison of XGBoost, Random Forest, and Nomograph for the Prediction of Disease Severity in Patients With COVID-19 Pneumonia: Implications of Cytokine and Immune Cell Profile. *Front. Cell. Infect. Microbiol.* 2022;112:819267. doi: 10.3389/fcimb.2022.819267.
22. Yin M., Zhang R., Zhou Z., Liu L., Gao J., Xu W., Yu C., Lin J., Liu X., Xu C., Zhu J Automated Machine Learning for the Early Prediction of the Severity of Acute Pancreatitis in Hospitals. *Front. Cell. Infect. Microbiol.* 2022;12:886935. doi: 10.3389/fcimb.2022.886935.
23. Arvanitakis M., Ockenga J., Bezmarevic M., Gianotti L., Krznicar Z., Lobo D. N. ESPEN guideline on clinical nutrition in acute and chronic pancreatitis. *Clin. Nutr.* 2020;39:612-631. doi: 10.1016/j.clnu.2020.01.004.
24. Jin Z., Wei Y., Hu S., Sun M., Fang M., Shen H., Yang J., Zhang X., Jin H. Early Versus Delayed Enteral Feeding in Predicted Severe Acute Gallstone Pancreatitis: A Retrospective Study. *Front. Cell. Infect. Microbiol.* 2022;12:938581. doi: 10.3389/fcimb.2022.938581.
25. Wu P., Li L., Sun W. Efficacy Comparisons of Enteral Nutrition and Parenteral Nutrition in Patients with Severe Acute Pancreatitis: A Meta-Analysis from Randomized Controlled Trials. *BioSci. Rep.* 2018;38: BSR20181515. doi: 10.1042/BSR20181515.
26. Wu X. M., Ji K. Q., Wang H. Y., Li G. F., Zang B., Chen W. M. Total Enteral Nutrition in Prevention of Pancreatic Necrotic Infection in Severe Acute Pancreatitis. *Pancreas.* 2010;39:248-251. doi: 10.1097/MPA.0b013e3181bd6370.
27. Fostier R., Arvanitakis M., Gkolfakis P. Nutrition in acute pancreatitis: when, what and how. *Curr Opin Clin Nutr Metab Care.* 2022;25(5):325-328. doi: 10.1097/MCO.0000000000000851.
28. Hui L., Zang K., Wang M., Shang F., Zhang G. Comparison of the Preference of Nutritional Support for Patients with Severe Acute Pancreatitis. *Gastroenterol. Nurs.* 2019;42:411-416. doi: 10.1097/SGA.0000000000000331.
29. Bakker O.J., van Brunschot S., van Santvoort H.C., Besselink M.G., Bollen T.L., Boermeester M.A., Dejong C.H., van Goor H., Bosscha K., Ahmed Ali U., Bouwense S., van Grevenstein W.M., Heisterkamp J, Houdijk AP, Jansen JM, Karsten TM, Manusama ER, Nieuwenhuijs VB, Schaapherder A.F., van der Schelling G.P., Schwartz M.P., Spanier B.W., Tan A., Vecht J., Weusten B.L., Witteman B.J., Akkermans L.M., Bruno M.J., Dijkgraaf M.G., van Ramshorst B., Gooszen H.G. Dutch Pancreatitis Study Group. Early versus on-demand nasoenteric tube feeding in acute pancreatitis. *N Engl J Med.* 2014;371(21):1983-93. doi: 10.1056/NEJMoa1404393.
30. De Lucia S. S., Candelli M., Polito G., Maresca R., Mezza T., Schepis T., Pellegrino A., Zileri Dal Verme L., Nicoletti A., Franceschi F. Nutrition in Acute Pancreatitis: From the Old Paradigm to the New Evidence. *Nutrients.* 2023; 15(8):1939. doi: 10.3390/nu15081939
31. Jagielski M., Piątkowski J., Jackowski M. Endoscopic treatment of pancreaticopleural fistulas. *Front. Cell. Infect. Microbiol.* 2022;12:939137. doi: 10.3389/fcimb.2022.939137.
32. Jagielski M., Kupczyk W., Piątkowski J., Jackowski M. The Role of Antibiotics in Endoscopic Transmural Drainage of Post-Inflammatory Pancreatic and Peripancreatic Fluid Collections. *Front. Cell. Infect. Microbiol.* 2022;12:939138. doi: 10.3389/fcimb.2022.939138.
33. Petrov M. S., Shanbhag S., Chakraborty M., Phillips A. R., Windsor J. A. Organ failure and infection of pancreatic necrosis as determinants of mortality in patients with acute pancreatitis. *Gastroenterology.* 2010;139:813-820. doi: 10.1053/j.gastro.2010.06.010
34. Паршин Д. С., Топчиев М. А., Мисриханов М. К., Топчиев А. М., Пятаков С. Н., Чечухина О. Б., Смирнягина Е. О. Характеристика энтерального патобиома при распространенном гнойном перитоните, осложненном синдромом острой энтеральной недостаточности. *Современные проблемы науки и образования.* 2021;4: doi:10.17513/spno.30960.
35. Wu D., Jia Y., Cai W., Huang Y., Kattakayam A., Latawiec D., Sutton R., Peng J. Impact of multiple

drug-resistant Gram-negative bacterial bacteraemia on infected pancreatic necrosis patients. *Front. Cell. Infect. Microbiol.* 2022;12:1044188. doi: 10.3389/fcimb.2022.1044188.

36. Rasch S., Mayr U., Phillip V., Schmid R. M., Huber W., Algül H., Lahmer T. Increased risk of candidemia in patients with necrotising pancreatitis infected with candida species. *Pancreatology.* 2018;18(6):630-634. doi: 10.1016/j.pan.2018.07.005.

37. Trikudanathan G., Navaneethan U., Vege S. S. Intra-abdominal fungal infections complicating acute pancreatitis: a review. *Am. J. Gastroenterol.* 2011;106:1188–1192. doi: 10.1038/ajg.2010.497.

38. De Waele E., Malbrain M., Spapen H. D. How to deal with severe acute pancreatitis in the critically ill. *Curr. Opin. Crit. Care.* 2019;25:150–156. doi: 10.1097/MCC.0000000000000596.

39. Vege S. S., Gardner T. B., Chari S. T., Baron T. H., Clain J. E., Pearson R. K., Petersen B. T., Farnell M. B., Sarr M. G. Outcomes of intra-abdominal fungal vs. bacterial infections in severe acute pancreatitis. *Am J Gastroenterol.* 2009;104(8):2065–70. doi: 10.1038/ajg.2009.280.

40. Otsuka Y., Kamata K., Minaga K., Watanabe T., Kudo M. Pancreatic colonization of fungi in the development of severe acute pancreatitis. *Front. Cell. Infect. Microbiol.* 2022;12:940532. doi: 10.3389/fcimb.2022.940532.

41. Netea M. G., Joosten L. A., van der Meer J. W., Kullberg B. J., Van De Veerdonk F. L. Immune defence against candida fungal infections. *Nat. Rev. Immunol.* 2015;15:630–642. doi: 10.1038/nri3897.

42. Crockett S. D., Wani S., Gardner T. B., Falck-Ytter Y., Barkun A. N., American Gastroenterological Association Institute Clinical Guidelines Committee. American Gastroenterological Association Institute Guideline on Initial Management of Acute Pancreatitis. *Gastroenterology.* 2018;154:1096–1101. doi: 10.1053/j.gastro.2018.01.

43. Working Group. IAP/APA evidence-based guidelines for the management of acute pancreatitis. *Pancreatology.* 2013;13:e1–15. doi: 10.1016/j.pan.2013.07.063.

44. Takuma A., Inoue E., Momo K., Kuroki T., Uchikura T., Watanabe T., Sasaki T. Failure of liposomal amphotericin B therapy in patients with severe pancreatitis complicated by *Candida lusitanae* infection // *Journal of Infection and Chemotherapy.* 2023;9(2):208-211. doi:10.1016/j.jiac.2022.10.011.

REFERENCES

1. Hong W., Lillemoek K. D., Pan S., Zimmer V., Kontopantelis E., Stock S., Zippi M., Wang C., Zhou M. Development and validation of a risk prediction score for severe acute pancreatitis. *J. Transl. Med.* 2019;17:146. doi: 10.1186/s12967-019-1903-6/

2. Xiao A. Y., Tan M. L., Wu L. M., Asrani V. M., Windsor J. A., Yadav D., Petrov M. S. Global incidence and mortality of pancreatic diseases: a systematic review, meta-analysis, and meta-regression of population-based cohort studies. *Lancet Gastroenterol Hepatol.* 2016;1:45-55. doi: 10.1016/S2468-1253(16)30004-8

3. Iannuzzi J. P., King J. A., Leong J. H., Quan J., Windsor J. W., Tanyingoh D., Coward S., Forbes N., Heitman S. J., Shaheen A. A., Swain M., Buie M., Underwood F. E., Kaplan G. G. Global Incidence of Acute Pancreatitis Is Increasing Over Time: A Systematic Review and Meta-Analysis. *Gastroenterology.* 2022;162(10):122-134. doi: 10.1053/j.gastro.2021.09.043.

4. Sternby H., Bolado F., Canaval-Zuleta H. J., Marra-López C., Hernando-Alonso A. I., Del-Val-Antoñana A., García-Rayado G., Rivera-Irigoin R., Grau-García F. J., Oms L., Millastre-Bocos J., Pascual-Moreno I., Martínez-Ares D., Rodríguez-Oballe J. A., López-Serrano A., Ruiz-Rebollo M. L., Viejo-Almanzor A., González-de-la-Higuera B., Orive-Calzada A., Gómez-Anta I., Pamies-Guilabert J., Fernández-Gutiérrez-Del-Álamo F., Iranzo-González-Cruz I., Pérez-Muñante M. E., Esteba M. D., Pardillos-Tomé A., Zapater P., de-Madaria E. Determinants of Severity in Acute Pancreatitis: A Nation-wide Multicenter Prospective Cohort Study. *Ann Surg.* 2019;270(2):348-355. doi: 10.1097/SLA.0000000000002766.

5. Revishvili A. Sh., Olovyannyy V. E., Sazhin V. P., Kuznetsov A. V., Shelina N. V., Ovechkin A. I. Surgical care in the Russian Federation. M., 2022. (In Russ.).

6. Szatmary P., Grammatikopoulos T., Cai W., Huang W., Mukherjee R., Halloran C., Beyer G., Sutton R. Acute Pancreatitis: Diagnosis and Treatment. *Drugs.* 2022;82:1251–1276. doi:10.1007/s40265-022-01766-4

7. Lee P. J., Papachristou G. I. New insights into acute pancreatitis. *Nat. Rev. Gastroenterol. Hepatol.* 2019;16:479–496. doi: 10.1038/s41575-019-0158-2

8. He W., Wang G., Yu B., Xia L., Zhu Y., Liu P., Chen H., Kong R., Zhu Y., Sun B., Lu N. Elevated hypertriglyceridemia and decreased gallstones in the etiological composition ratio of acute pancreatitis as affected by seasons and festivals: A two-center real-world study from China. *Front Cell. Infect. Microbiol.* 2022;12:976816. doi: 10.3389/fcimb.2022.976816

9. Petrov M. S., Yadav D. Global epidemiology and holistic prevention of pancreatitis. *Nat Rev Gastroenterol Hepatol.* 2019;16(3):175-184. doi: 10.1038/s41575-018-0087-5.

10. Guo X., Li Y., Lin H., Cheng L., Huang Z., Lin Z., Mao N., Sun B., Wang G., Tang Q. A nomogram for clinical estimation of acute biliary

- pancreatitis risk among patients with symptomatic gallstones: A retrospective case-control study. *Front. Cell. Infect. Microbiol.* 2022;12:935927. doi: 10.3389/fcimb.2022.935927
11. Kothari D., Ketwaroo G., Sheth S. G. Building a quality practice in chronic pancreatitis. *J. Clin. Gastroenterol.* 2023;57:265–268. doi: 10.1097/MCG.0000000000001824
12. Gardner T. B., Adler D. G., Forsmark C. E., Sauer B. G., Taylor J. R., Whitcomb D. C. ACG Clinical Guideline: Chronic Pancreatitis. *Am J Gastroenterol.* 2020;115(3):322–339. doi: 10.14309/ajg.0000000000000535
13. Hao L., Liu Y., Dong Z-Q., Yi J-H., Wang D., Xin L., Guo H-L., He L., Bi Y-W., Ji J-T., Wang T., Du T-T., Lin J-H., Zhang D., Zeng X-P., Zou W-B., Chen H., Pan J., Liao Z., Xu G-Q., Li Z-S., Hu L-H. Clinical characteristics of smoking-related chronic pancreatitis. *Front. Cell. Infect. Microbiol.* 2022;2:939910. doi: 10.3389/fcimb.2022.939910
14. Zhou X., Jin S., Pan J., Lin Q., Yang S., Ambe P. C., Basharat Z., Zimmer V., Wang W., Hong W. Damage associated molecular patterns and neutrophil extracellular traps in acute pancreatitis. *Front. Cell. Infect. Microbiol.* 2022;12:927193. doi: 10.3389/fcimb.2022.927193
15. Liu Q., Li L., Xu D., Zhu J., Huang Z., Yang J., Cheng S., Gu Y., Zheng L., Zhang X., Shen H. Identification of novel immune-related targets mediating disease progression in acute pancreatitis. *Front. Cell. Infect. Microbiol.* 2022;12:1052466. doi: 10.3389/fcimb.2022.1052466
16. Hong W., Zimmer V., Basharat Z., Zippi M., Stock S., Geng W., Bao X., Dong J., Pan J., Zhou M. Association of total cholesterol with severe acute pancreatitis: A U-shaped relationship. *Clin Nutr.* 2020;39(1):250–257. doi: 10.1016/j.clnu.2019.01.022.
17. Yang Q. Y., Hu J. W. Prediction of moderately severe and severe acute pancreatitis in pregnancy: Several issues. *World J Gastroenterol.* 2022;28(33):4926–4928. doi: 10.3748/wjg.v28.i33.4926.
18. Li J., Chen Z., Li L., Lai T., Peng H., Gui L., He W. Interleukin-6 is better than C-reactive protein for the prediction of infected pancreatic necrosis and mortality in patients with acute pancreatitis. *Front. Cell. Infect. Microbiol.* 2022;12:933221. doi: 10.3389/fcimb.2022.933221.
19. Hong W., Zheng L., Lu Y., Qiu M., Yan Y., Basharat Z., Zippi M., Zimmer V., Geng W. Non-linear correlation between amylase day 2 to day 1 ratio and incidence of severe acute pancreatitis. *Front. Cell. Infect. Microbiol.* 2022;12:910760. doi:10.3389/fcimb.2022.910760
20. Topchiev M. A., Parshin D. S., Kchibekov E. A., Misrikhanov M. K. Properties and clinical diagnostic value of lactoferrine and ferritin assessment in acute pancreatitis. *Clin Experiment Surg. Petrovsky J.* 2018; 6 (4): 55–61. (In Russ.) doi: 10.24411/2308-1198-2018-14008.
21. Hong W., Zhou X., Jin S., Lu Y., Pan J., Lin Q., Yang S., Xu T., Basharat Z., Zippi M., Fiorino S., Tsukanov V., Stock S., Grottesi A., Chen Q., Pan J. A Comparison of XGBoost, Random Forest, and Nomograph for the Prediction of Disease Severity in Patients With COVID-19 Pneumonia: Implications of Cytokine and Immune Cell Profile. *Front. Cell. Infect. Microbiol.* 2022;112:819267. doi: 10.3389/fcimb.2022.819267.
22. Yin M., Zhang R., Zhou Z., Liu L., Gao J., Xu W., Yu C., Lin J., Liu X., Xu C., Zhu J. Automated Machine Learning for the Early Prediction of the Severity of Acute Pancreatitis in Hospitals. *Front. Cell. Infect. Microbiol.* 2022;12:886935. doi: 10.3389/fcimb.2022.886935.
23. Arvanitakis M., Ockenga J., Bezmarevic M., Gianotti L., Krznaric Z., Lobo D. N. ESPEN guideline on clinical nutrition in acute and chronic pancreatitis. *Clin. Nutr.* 2020;39:612–631. doi: 10.1016/j.clnu.2020.01.004.
24. Jin Z., Wei Y., Hu S., Sun M., Fang M., Shen H., Yang J., Zhang X., Jin H. Early Versus Delayed Enteral Feeding in Predicted Severe Acute Gallstone Pancreatitis: A Retrospective Study. *Front. Cell. Infect. Microbiol.* 2022;12:938581. doi: 10.3389/fcimb.2022.938581.
25. Wu P., Li L., Sun W. Efficacy Comparisons of Enteral Nutrition and Parenteral Nutrition in Patients with Severe Acute Pancreatitis: A Meta-Analysis from Randomized Controlled Trials. *BioSci. Rep.* 2018;38: BSR20181515. doi: 10.1042/BSR20181515.
26. Wu X. M., Ji K. Q., Wang H. Y., Li G. F., Zang B., Chen W. M. Total Enteral Nutrition in Prevention of Pancreatic Necrotic Infection in Severe Acute Pancreatitis. *Pancreas.* 2010;39:248–251. doi: 10.1097/MPA.0b013e3181bd6370.
27. Fostier R., Arvanitakis M., Gkolfakis P. Nutrition in acute pancreatitis: when, what and how. *Curr Opin Clin Nutr Metab Care.* 2022;25(5):325–328. doi: 10.1097/MCO.0000000000000851.
28. Hui L., Zang K., Wang M., Shang F., Zhang G. Comparison of the Preference of Nutritional Support for Patients with Severe Acute Pancreatitis. *Gastroenterol. Nurs.* 2019;42:411–416. doi: 10.1097/SGA.0000000000000331.
29. Bakker O. J., van Brunschot S., van Santvoort H.C., Besselink M. G., Bollen T. L., Boermeester M. A., Dejong C. H., van Goor H., Bosscha K., Ahmed Ali U., Bouwense S., van Grevenstein W. M., Heisterkamp J, Houdijk A P, Jansen J M, Karsten T M, Manusama E R, Nieuwenhuijs V B, Schaapherder A. F., van der Schelling G. P., Schwartz M. P., Spanier

- B. W., Tan A., Vecht J., Weusten B. L., Witteman B. J., Akkermans L. M., Bruno M. J., Dijkgraaf M. G., van Ramshorst B., Gooszen H. G. Dutch Pancreatitis Study Group. Early versus on-demand nasoenteric tube feeding in acute pancreatitis. *N Engl J Med.* 2014;371(21):1983-93. doi: 10.1056/NEJMoa1404393.
30. De Lucia S. S., Candelli M., Polito G., Maresca R., Mezza T., Schepis T., Pellegrino A., Zileri Dal Verme L., Nicoletti A., Franceschi F., Nutrition in Acute Pancreatitis: From the Old Paradigm to the New Evidence. *Nutrients.* 2023; 15(8):1939. doi: 10.3390/nu15081939
31. Jagielski M., Piątkowski J., Jackowski M. Endoscopic treatment of pancreaticopleural fistulas. *Front. Cell. Infect. Microbiol.* 2022;12:939137. doi: 10.3389/fcimb.2022.939137.
32. Jagielski M., Kupczyk W., Piątkowski J., Jackowski M. The Role of Antibiotics in Endoscopic Transmural Drainage of Post-Inflammatory Pancreatic and Peripancreatic Fluid Collections. *Front. Cell. Infect. Microbiol.* 2022;12:939138. doi: 10.3389/fcimb.2022.939138.
33. Petrov M. S., Shanbhag S., Chakraborty M., Phillips A. R., Windsor J. A. Organ failure and infection of pancreatic necrosis as determinants of mortality in patients with acute pancreatitis. *Gastroenterology.* 2010;139:813–820. doi: 10.1053/j.gastro.2010.06.010
34. Parshin D. S., Topchiev M. A., Misrikhanov M. K., Topchiev A. M., Pyatakov S. N., Chechukhina O. B., Smirnyagina E. O. Characterization of enteral pathobioma in advanced purulent peritonitis complicated by acute enteral insufficiency syndrome. *Modern problems of science and education.* 2021;4. (in Russ.) doi:10.17513/spno.30960.
35. Wu D., Jia Y., Cai W., Huang Y., Kattakayam A., Latawiec D., Sutton R., Peng J. Impact of multiple drug-resistant Gram-negative bacterial bacteraemia on infected pancreatic necrosis patients. *Front. Cell. Infect. Microbiol.* 2022;12:1044188. doi: 10.3389/fcimb.2022.1044188.
36. Rasch S., Mayr U., Phillip V., Schmid R.M., Huber W., Algül H., Lahmer T. Increased risk of candidemia in patients with necrotising pancreatitis infected with candida species. *Pancreatology.* 2018;18(6):630-634. doi: 10.1016/j.pan.2018.07.005.
37. Trikudanathan G., Navaneethan U., Vege S. S. Intra-abdominal fungal infections complicating acute pancreatitis: a review. *Am. J. Gastroenterol.* 2011;106:1188–1192. doi: 10.1038/ajg.2010.497.
38. De Waele E., Malbrain M., Spapen H. D. How to deal with severe acute pancreatitis in the critically ill. *Curr. Opin. Crit. Care.* 2019;25:150–156. doi: 10.1097/MCC.0000000000000596.
39. Vege S. S., Gardner T. B., Chari S. T., Baron T. H., Clain J. E., Pearson R. K., Petersen B. T., Farnell M. B., Sarr M. G. Outcomes of intra-abdominal fungal vs. bacterial infections in severe acute pancreatitis. *Am J Gastroenterol.* 2009;104(8):2065-70. doi: 10.1038/ajg.2009.280.
40. Otsuka Y., Kamata K., Minaga K., Watanabe T., Kudo M. Pancreatic colonization of fungi in the development of severe acute pancreatitis. *Front. Cell. Infect. Microbiol.* 2022;12:940532. doi: 10.3389/fcimb.2022.940532.
41. Netea M. G., Joosten L. A., van der Meer J. W., Kullberg B. J., Van De Veerdonk F. L. Immune defence against candida fungal infections. *Nat. Rev. Immunol.* 2015;15:630–642. doi: 10.1038/nri3897.
42. Crockett S. D., Wani S., Gardner T. B., Falck-Ytter Y., Barkun A. N., American Gastroenterological Association Institute Clinical Guidelines Committee. American Gastroenterological Association Institute Guideline on Initial Management of Acute Pancreatitis. *Gastroenterology.* 2018;154:1096–1101. doi: 10.1053/j.gastro.2018.01.
43. Working Group. IAP/APA evidence-based guidelines for the management of acute pancreatitis. *Pancreatology.* 2013;13:e1–15. doi: 10.1016/j.pan.2013.07.063.
44. Takuma A., Inoue E., Momo K., Kuroki T., Uchikura T., Watanabe T., Sasaki T. Failure of liposomal amphotericin B therapy in patients with severe pancreatitis complicated by *Candida lusitanae* infection. *Journal of Infection and Chemotherapy.* 2023;9(2):208-211. doi:10.1016/j.jiac.2022.10.011.



ВРАЧ. УЧИТЕЛЬ. ЭПОХА...

Некролог

**Профессор Рыбалка Анатолий Николаевич
(11. 09. 1939-06. 08. 2023)**

6 августа 2023 года в возрасте 83 лет ушел из жизни профессор кафедры акушерства, гинекологии и перинатологии № 1 Института «Медицинская академия им. С. И. Георгиевского», почетный профессор Крымского федерального университета, врач акушер-гинеколог высшей категории, действительный член Крымской академии наук, доктор медицинских наук, профессор Анатолий Николаевич Рыбалка.

Анатолий Николаевич родился в г. Имане Уссурийской области Приморского Края. В 1959 г. окончил Симферопольское медицинское училище, а в 1967 г. окончил с отличием Крымский медицинский институт. В 1967–1969 гг. А. Н. Рыбалка работал врачом акушером-гинекологом Краснозорьинской участковой больницы Бахчисарайского района.

Анатолий Николаевич Рыбалка прошел все этапы трудовой деятельности преподавателя в крымском медицинском вузе: сначала ассистент, затем доцент, впоследствии заведующий кафедрой акушерства и гинекологии № 1, кафедры акушерства, гинекологии и перинатологии факультета последипломного образования Крымского медицинского университета. В 1969 г. А. Н. Рыбалка защитил кандидатскую диссертацию, а в 1982 г. – докторскую диссертацию.

Автор более 1000 опубликованных научных трудов, в том числе в международных изданиях, 35 монографий и учебников, 93 методических рекомендаций, 65 учебных пособий для врачей и студентов, 14 изобретений, 52 рационализаторских предложений. Результаты исследований доложены им на многих международных и отечественных конгрессах, съездах и симпозиумах.

Профессор А. Н. Рыбалка был почетным членом Крымского республиканского научного общества акушеров-гинекологов, членом правления Ассоциации акушеров-гинекологов, координатором проблемы «Онкогинекология», экспертом Ассоциации гинекологов-онкологов, членом

Европейской ассоциации гинекологов-онкологов, лауреатом Государственной премии (2008 г.). Удостоен звания Заслуженный деятель науки и техники АРК (2011 г.). За свою трудовую деятельность в Крымском государственном медицинском университете Анатолий Николаевич добился немалых высот: внесен в Каталог Международного биографического центра (Кембридж, Англия, 09.07.2004 г.), вошел в число 500 «Выдающихся личностей Крыма XX столетия», решением американского биографического института США (American Biographic Institute, USA) назван «Человеком года – 2005» («Men of the Year – 2005»). Международный астрономический союз 9 мая 2001 присвоил малой планете № 426673 имя «Рыбалка», в честь профессора А. Н. Рыбалки (зарегистрирована в международном каталоге под № 12674). В 2006 г. награжден Почетной грамотой Верховного Совета Крыма. Под его руководством выполнено более 40 кандидатских и докторских диссертаций.

Профессор А. Н. Рыбалка – врач акушер-гинеколог высшей категории, врач с большой буквы, грамотный, высококвалифицированный специалист, бесконечно преданный своей профессии. Много лет являлся консультантом Республиканской санитарной авиации, исполнял обязанности главного акушера-гинеколога Крыма. Был депутатом Симферопольского городского Совета 22-го созыва. Являлся членом президиума Международного общества прав человека, референтом Бюро по защите прав человека, руководителем рабочих групп Хельсинкской Гражданской Ассамблеи «Международная Амнистия», Фонда содействия пенитенциарным реформам им. Джона Говарда.

Анатолий Николаевич пользовался огромным авторитетом среди коллег и всегда был примером для студентов и молодых врачей. Его жизненный оптимизм, доброжелательность и простота в общении создавали вокруг него особую атмосферу.

Был требователен к себе и окружающим, при этом создавая легкую и приятную рабочую обстановку. Профессор А. Н. Рыбалка воспитал целую плеяду талантливых врачей, которые успешно работают во многих странах мира.

Анатолий Николаевич был любящим мужем, отцом и дедушкой.

Сложно осознать и невозможно принять мысль об утрате этого замечательного человека. Коллектив кафедры и института глубоко скорбит

о невосполнимой потере, связанной с кончиной профессора А. Н. Рыбалки и выражает искренние соболезнования родным и близким покойного. Память об Анатолии Николаевиче как о добром, отзывчивом человеке, учителе, коллеге и друге, умеющем ободрить и зарядить своей энергией, навсегда сохранится в наших сердцах. Светлая и вечная память...

*Сулима Анна Николаевна
Румянцева Зоя Сергеевна*